This is a digital copy of a book that was preserved for generations on library shelves before it was carefully scanned by Google as part of a project to make the world's books discoverable online.

It has survived long enough for the copyright to expire and the book to enter the public domain. A public domain book is one that was never subject to copyright or whose legal copyright term has expired. Whether a book is in the public domain may vary country to country. Public domain books are our gateways to the past, representing a wealth of history, culture and knowledge that's often difficult to discover.

Marks, notations and other marginalia present in the original volume will appear in this file - a reminder of this book's long journey from the publisher to a library and finally to you.

Usage guidelines

Google is proud to partner with libraries to digitize public domain materials and make them widely accessible. Public domain books belong to the public and we are merely their custodians. Nevertheless, this work is expensive, so in order to keep providing this resource, we have taken steps to prevent abuse by commercial parties, including placing technical restrictions on automated querying.

We also ask that you:

+ *Make non-commercial use of the files* We designed Google Book Search for use by individuals, and we request that you use these files for personal, non-commercial purposes.
+ *Refrain from automated querying* Do not send automated queries of any sort to Google's system: If you are conducting research on machine translation, optical character recognition or other areas where access to a large amount of text is helpful, please contact us. We encourage the use of public domain materials for these purposes and may be able to help.
+ *Maintain attribution* The Google "watermark" you see on each file is essential for informing people about this project and helping them find additional materials through Google Book Search. Please do not remove it.
+ *Keep it legal* Whatever your use, remember that you are responsible for ensuring that what you are doing is legal. Do not assume that just because we believe a book is in the public domain for users in the United States, that the work is also in the public domain for users in other countries. Whether a book is still in copyright varies from country to country, and we can't offer guidance on whether any specific use of any specific book is allowed. Please do not assume that a book's appearance in Google Book Search means it can be used in any manner anywhere in the world. Copyright infringement liability can be quite severe.

About Google Book Search

Google's mission is to organize the world's information and to make it universally accessible and useful. Google Book Search helps readers discover the world's books while helping authors and publishers reach new audiences. You can search through the full text of this book on the web at `http://books.google.com/`

A propos de ce livre

Ceci est une copie numérique d'un ouvrage conservé depuis des générations dans les rayonnages d'une bibliothèque avant d'être numérisé avec précaution par Google dans le cadre d'un projet visant à permettre aux internautes de découvrir l'ensemble du patrimoine littéraire mondial en ligne.

Ce livre étant relativement ancien, il n'est plus protégé par la loi sur les droits d'auteur et appartient à présent au domaine public. L'expression "appartenir au domaine public" signifie que le livre en question n'a jamais été soumis aux droits d'auteur ou que ses droits légaux sont arrivés à expiration. Les conditions requises pour qu'un livre tombe dans le domaine public peuvent varier d'un pays à l'autre. Les livres libres de droit sont autant de liens avec le passé. Ils sont les témoins de la richesse de notre histoire, de notre patrimoine culturel et de la connaissance humaine et sont trop souvent difficilement accessibles au public.

Les notes de bas de page et autres annotations en marge du texte présentes dans le volume original sont reprises dans ce fichier, comme un souvenir du long chemin parcouru par l'ouvrage depuis la maison d'édition en passant par la bibliothèque pour finalement se retrouver entre vos mains.

Consignes d'utilisation

Google est fier de travailler en partenariat avec des bibliothèques à la numérisation des ouvrages appartenant au domaine public et de les rendre ainsi accessibles à tous. Ces livres sont en effet la propriété de tous et de toutes et nous sommes tout simplement les gardiens de ce patrimoine. Il s'agit toutefois d'un projet coûteux. Par conséquent et en vue de poursuivre la diffusion de ces ressources inépuisables, nous avons pris les dispositions nécessaires afin de prévenir les éventuels abus auxquels pourraient se livrer des sites marchands tiers, notamment en instaurant des contraintes techniques relatives aux requêtes automatisées.

Nous vous demandons également de:

+ *Ne pas utiliser les fichiers à des fins commerciales* Nous avons conçu le programme Google Recherche de Livres à l'usage des particuliers. Nous vous demandons donc d'utiliser uniquement ces fichiers à des fins personnelles. Ils ne sauraient en effet être employés dans un quelconque but commercial.

+ *Ne pas procéder à des requêtes automatisées* N'envoyez aucune requête automatisée quelle qu'elle soit au système Google. Si vous effectuez des recherches concernant les logiciels de traduction, la reconnaissance optique de caractères ou tout autre domaine nécessitant de disposer d'importantes quantités de texte, n'hésitez pas à nous contacter. Nous encourageons pour la réalisation de ce type de travaux l'utilisation des ouvrages et documents appartenant au domaine public et serions heureux de vous être utile.

+ *Ne pas supprimer l'attribution* Le filigrane Google contenu dans chaque fichier est indispensable pour informer les internautes de notre projet et leur permettre d'accéder à davantage de documents par l'intermédiaire du Programme Google Recherche de Livres. Ne le supprimez en aucun cas.

+ *Rester dans la légalité* Quelle que soit l'utilisation que vous comptez faire des fichiers, n'oubliez pas qu'il est de votre responsabilité de veiller à respecter la loi. Si un ouvrage appartient au domaine public américain, n'en déduisez pas pour autant qu'il en va de même dans les autres pays. La durée légale des droits d'auteur d'un livre varie d'un pays à l'autre. Nous ne sommes donc pas en mesure de répertorier les ouvrages dont l'utilisation est autorisée et ceux dont elle ne l'est pas. Ne croyez pas que le simple fait d'afficher un livre sur Google Recherche de Livres signifie que celui-ci peut être utilisé de quelque façon que ce soit dans le monde entier. La condamnation à laquelle vous vous exposeriez en cas de violation des droits d'auteur peut être sévère.

À propos du service Google Recherche de Livres

En favorisant la recherche et l'accès à un nombre croissant de livres disponibles dans de nombreuses langues, dont le français, Google souhaite contribuer à promouvoir la diversité culturelle grâce à Google Recherche de Livres. En effet, le Programme Google Recherche de Livres permet aux internautes de découvrir le patrimoine littéraire mondial, tout en aidant les auteurs et les éditeurs à élargir leur public. Vous pouvez effectuer des recherches en ligne dans le texte intégral de cet ouvrage à l'adresse `http://books.google.com`

UNIVERSITY OF CALIFORNIA
SAN FRANCISCO MEDICAL CENTER
LIBRARY

JOURNAL

DE

L'ANATOMIE

ET DE

LA PHYSIOLOGIE

NORMALES ET PATHOLOGIQUES

DE L'HOMME ET DES ANIMAUX

COULOMMIERS. — IMPRIMERIE PAUL BRODARD.

GEORGES POUCHET (1833-1894)

Portrait communiqué par l'*Illustration*.

JOURNAL

DE

L'ANATOMIE

ET DE

LA PHYSIOLOGIE

NORMALES ET PATHOLOGIQUES

DE L'HOMME ET DES ANIMAUX

Fondé par CHARLES ROBIN (1864-1885)

Continué par GEORGES POUCHET (1885-1894)

PUBLIÉ PAR MATHIAS DUVAL

Membre de l'Académie de médecine, professeur à la Faculté de médecine

AVEC LE CONCOURS DE

MM. les Drs BEAUREGARD, TOURNEUX et RETTERER

TRENTE ET UNIÈME ANNÉE

1895

Avec 16 planches hors texte et 110 figures dans le texte.

PARIS

ANCIENNE LIBRAIRIE GERMER BAILLIÈRE ET Cie

FÉLIX ALCAN, ÉDITEUR

108, BOULEVARD SAINT-GERMAIN, 108

1895

225383

JOURNAL
DE
L'ANATOMIE
ET DE
LA PHYSIOLOGIE
NORMALES ET PATHOLOGIQUES
DE L'HOMME ET DES ANIMAUX

GEORGES POUCHET

(1833-1894)

Charles-Henri-Georges Pouchet est né à Rouen le 26 février 1833. Il y fit toutes ses études sous la direction de son père F.-A. Pouchet, dont le nom évoque le souvenir de la grande lutte entre hétérogénistes et homogénistes.

Dès 1854, G. Pouchet était licencié ès sciences naturelles (il remplissait près de son père depuis 1851 les fonctions de préparateur du cours d'histoire naturelle à l'École préparatoire des sciences et des lettres de Rouen); cependant il ne soutint sa thèse pour le doctorat ès sciences que quinze ans plus tard, en 1869. Mais ce laps de temps fut bien employé, avec cette activité, cette intensité de vie, cette dépense d'énergie qui dorénavant le caractériseront.

En effet, il venait à peine (8 mai 1856) d'être nommé aide-naturaliste, sans traitement, du cabinet d'histoire naturelle de la ville de Rouen, qu'il demandait (15 septembre 1856) un congé pour entreprendre un long voyage, le premier de la belle série de ses voyages scientifiques. Le vice-roi d'Égypte Méhémet-Saïd organisait, à cette époque, à ses frais, une expédition scientifique à la

recherche des sources du Nil; on devait aussi explorer le Soudan, et le comte d'Estayrac de Lauture, le chef de cette expédition, avait agréé Pouchet comme anthropologiste et chirurgien adjoint. La mission dont étaient chargés les explorateurs ne put être remplie complètement et ils étaient de retour dès le mois d'avril 1857; mais Pouchet nous a laissé dans une brochure écrite sans prétention : *Dongolah et la Nubie* (1861), le récit pittoresque et captivant de cette campagne. « Elle n'a rien produit », écrit-il dès les premières lignes de son récit; elle avait été, cependant, une excellente école pour le jeune naturaliste. C'est évidemment aux observations qu'il recueillit au cours de ce voyage que nous devons, pour une part au moins, son livre *La Pluralité des races humaines* (1858) qui lui ouvrit les portes de la Société de géographie et celles de la Société anthropologique de Paris, dès sa fondation (1859), alors qu'il était simple étudiant en médecine à Rouen.

L'année suivante, il sollicite du gouvernement, mais sans succès, d'être attaché à la mission scientifique qui devait être adjointe à l'expédition de Chine. Il occupe les loisirs forcés que lui fait ce refus à ses études médicales; après concours, il est nommé interne titulaire des hôpitaux de Rouen (18 avril 1860) et en 1864 il soutient, pour le Doctorat en médecine, une thèse : *Des colorations de l'épiderme*, qui est comme le prélude des beaux travaux que nous le verrons poursuivre plus tard sur la coloration des animaux.

L'année même où il soutint sa thèse de doctorat, il publia une seconde édition de son livre *La pluralité des races humaines* malgré les ennuis que lui avait attirés la première édition en raison de l'indépendance d'esprit dont il avait fait preuve à une époque où la tolérance n'était pas précisément à l'ordre du jour. « Dénoncé, dit-il, aux plus hauts représentants de l'autorité universitaire dont je dépendais, je ne dus qu'à l'équité d'un des savants qui honorent le plus l'Institut, d'échapper aux tracas que pouvait m'attirer, il paraît, une opinion scientifique en désaccord avec les livres attribués au prophète Moïse. » Cette seconde édition dans laquelle Pouchet fait preuve du meilleur esprit scientifique eut un grand succès, et dans une de ses premières délibérations la Société d'anthropologie de Londres en décida la traduction en même temps que celle de l'ouvrage de de Quatrefages *l'Unité de l'espèce humaine* et des *Mémoires sur les plis cérébraux* par Gratiolet.

C'est encore en 1864 que Pouchet publia son *Précis d'histologie*

humaine d'après les travaux de l'École française, premier traité paru en France sur cette matière. En même temps (10 mai de la même année), il obtenait du ministre de l'Instruction publique l'autorisation provisoire d'ouvrir à Paris, rue des Poitevins, n° 4, un cours d'histologie normale et pathologique.

*
* *

L'année 1864, on le voit, marque une étape dans la vie de Pouchet. Il a dorénavant trouvé sa voie. D'anthropologiste qu'il était tout d'abord, découvrant à Saint-Acheul la première hache de silex qui ait été extraite du sol dans cette station, publiant ses travaux sur les races humaines et sur les colorations de la peau, il est devenu anatomiste et s'occupe plus spécialement d'histologie, entraîné vers cette partie encore nouvelle de l'anatomie générale à la fois par son esprit curieux qui trouve dans cette voie des satisfactions plus complètes et à la fois par son admiration pour Robin dont son précis d'histologie reflète les idées et qui, dès maintenant, sera son maître préféré.

Cependant, le goût des voyages ne l'a point abandonné. En 1865, il sollicite de faire partie de l'expédition scientifique du Mexique « en qualité d'anthropologiste et de *micrographe* ». Sa demande arrive trop tard; les cadres sont complets. Le refus que dut lui opposer le ministre de l'Instruction publique fut-il regrettable? qui sait? Son départ lui eût peut-être épargné les déboires et les difficultés qui l'assaillirent dans la période moyenne de sa vie, celle que nous allons aborder maintenant.

Le 27 juin 1865, il fut nommé aide-naturaliste, chef des travaux anatomiques de la chaire d'Anatomie comparée du Muséum de Paris. Il y remplaçait Gratiolet. Chacun sait à quelles tribulations ce savant avait été en butte et l'on peut prévoir dès lors que son successeur ne sera pas plus heureux. En effet, dès 1866, à peine quelques mois après son entrée dans le service, il fut l'objet des plus mesquines tracasseries. Je pense qu'il vaut mieux ne pas insister sur ces faits; les insinuations les plus malveillantes furent émises alors pour provoquer sa destitution; toute la vie de Pouchet proteste contre ces insinuations. En tout cas, il fut bientôt contraint d'abandonner sa situation d'aide-naturaliste. « Abreuvé d'ennuis, dit-il quelque part, dans la situation douloureuse qui m'était faite,

je continuai seul quelques-unes des recherches anatomiques que j'avais commencées... »

Il était alors sans ressources ; il dut suspendre la publication des « Mémoires sur le Grand Fourmilier » qu'il ne put terminer qu'en 1874, et il en fut réduit aux 1200 francs d'indemnité qui lui étaient alloués pour le cours qu'il faisait à la salle Gerson.

Pouchet a retracé l'histoire [1] de ces cours de la salle Gerson organisés par Duruy en 1867 et dont la guerre de 1870 entraîna la disparition. « Ces cours, dits à tort *cours libres* puisqu'ils étaient soumis à l'autorisation ministérielle, officiels même jusqu'à un certain point, puisqu'ils furent annoncés par des affiches blanches, signées du vice-recteur, n'eurent à la vérité qu'une existence précaire ;... c'était une expérience, si l'on veut, elle a duré trois ans et donné des résultats qui permettent de l'apprécier... » Le nombre des personnes autorisées à professer, qui n'avait été que de sept au début, s'élevait à vingt-huit pendant le semestre d'été 1869 ; Pouchet était parmi ces professeurs, avec MM. Schützenberger, Girard de Rialle, Marié Davy, Grainblot, Hamy, etc.

En 1868-1869, le cours de Pouchet porta sur l'histologie (substance contractile) ; en 1869-1870, sur l'histologie comparée (système nerveux) ; c'est à propos de ce dernier enseignement qu'il sollicita et obtint une mission scientifique à l'établissement de pisciculture de Concarneau (11 mai 1870) « pour des recherches spéciales sur l'embryogénie histologique du système nerveux des Poissons ».

Mais la guerre vint interrompre ses travaux ; il offrit ses services à la Défense nationale. En septembre 1870, il fut chargé d'organiser le service de santé dans les 7e, 8e, 9e compagnies (corps auxiliaire du génie militaire) ; puis le 18 novembre J. Ferry lui confia les fonctions de secrétaire général de la préfecture de police, en remplacement d'Antonin Dubost, envoyé en mission à Tours. Il accepta ce poste, en raison des circonstances douloureuses dans lesquelles se trouvait la France, mais il y resta fort peu de temps, assez toutefois pour faire acte de courage civique dans la nuit qui suivit l'émeute du 31 octobre. Pendant que J. Ferry et Edmond Adam, chacun à la tête d'une colonne de gardes nationaux, marchaient sur l'Hôtel de Ville pour délivrer les membres du

1. *L'Enseignement supérieur des sciences*, in *Philosophie positive*, 1871.

gouvernement cernés par l'émeute, Pouchet mit en défense la Préfecture et éloigna avec beaucoup d'habileté et de fermeté un groupe d'émeutiers qui s'imaginaient qu'il suffisait de se présenter avec quelques fusils pour prendre possession de l'hôtel de la Préfecture de police... au nom de Blanqui [1] !

Dès le 22 novembre 1870, Pouchet se retirait et il était nommé chirurgien aide-major au 1er bataillon de la légion du génie de la garde nationale.

Après la guerre, Pouchet se retrouva, comme avant, sans situation aucune. Il dut faire appel à toute son énergie. Nous l'avons vu précédemment ouvrir un laboratoire d'histologie dans la rue des Poitevins; c'est encore un laboratoire d'histologie qu'il va diriger, à ses risques et périls, celui de la rue du Jardinet, antérieurement fondé par MM. Nachet et Grandry. Un peu plus tard, quand l'École des hautes études reçut son organisation définitive, le laboratoire d'histologie zoologique dépendant de cette école et que dirigeait Robin fut transféré dans les locaux du laboratoire particulier de Pouchet, qui fut nommé directeur adjoint (vers 1872). Nous laissons au sujet de cette phase de la vie de Pouchet la parole à notre ami Tourneux, qui fut son préparateur à cette époque : « Le labo-
« ratoire occupait les deuxième et troisième étages d'une maison
« particulière de la rue du Jardinet, n° 8 (vieux bâtiments épargnés
« au milieu des démolitions entraînées par la continuation du bou-
« levard Saint-Germain, qui à cette époque n'arrivait point encore
« à ce niveau). L'installation était des plus modestes; quelques
« tables et tabourets figuraient à peu près l'unique mobilier. Mais
« comme l'a fort bien dit Pouchet dans la notice biographique
« qu'il a consacrée à la mémoire de Robin, le laboratoire se trou-
« vait à deux pas de l'École de médecine; les élèves ne tardèrent
« pas à affluer et le « laboratoire de la rue du Jardinet » a presque
« gardé un nom. Les débutants étaient installés dans la grande
« salle du deuxième étage; le troisième étage était réservé aux
« *travailleurs*, c'est-à-dire aux élèves poursuivant des recherches
« originales. Au début, la fréquentation du laboratoire était abso-
« lument gratuite; plus tard, un versement de 5 francs par mois
« fut exigé des élèves pour subvenir partiellement à l'entretien du

1. Nous devons ces renseignements à M. Demombynes, intime ami de Pouchet, qui était avec lui dans ces journées pénibles.

« matériel et à l'acquisition des réactifs : les élèves n'en furent « que plus nombreux, et surtout plus assidus.

« Dès qu'un élève paraissait au courant de la technique, Pouchet « lui proposait d'entreprendre un travail original et lui communi- « quait un des nombreux sujets consignés au fur et à mesure sur « une feuille de papier collée au mur. Étudiez un organe quel- « conque pendant six mois, disait-il fréquemment, et vous trou- « verez certainement des faits nouveaux. L'élève qui avait accepté « la proposition était élevé en dignité : il montait au troisième « étage, récompense enviée de l'assiduité et du travail.

« Nombreux sont les élèves de la rue du Jardinet qui ont ainsi « publié des mémoires sous l'inspiration et sous la direction de « Pouchet. Qu'il me soit permis de rappeler ici par ordre d'an- « cienneté les noms suivants : Louge, Mer, André, Beauregard, « Legoff, Tourneux, Hermann, Ramonat, R. Blanchard, Retterer, « et Mmes Anna Dahms et Berladsky.

« Pouchet d'ailleurs donnait lui-même l'exemple du travail. « Doué d'une santé robuste et d'une énergique volonté, il lui arri- « vait parfois de rester au laboratoire depuis six heures du matin « jusqu'à six heures du soir, prenant à peine le temps de manger « le déjeuner qu'on lui apportait du dehors. Dans de telles con- « ditions, la vie scientifique du laboratoire était nécessairement « intense et elle se manifesta bientôt (1874) par la fondation, sous « les auspices du maître, d'une société dont les membres se recru- « taient en majeure partie parmi les élèves de la rue du Jardinet. « — Cette société avait nom « Société d'histologie »; son existence « fut éphémère il est vrai, mais tant qu'elle dura, on put voir, une « fois par semaine, discuter avec animation les problèmes les plus « ardus de l'anatomie et de la physiologie. Parmi les membres « actifs de cette société, je relis sur le cahier de présence les noms « suivants : André, Beauregard, Bouveret, Charpentier, Couty, « Dalloz, d'Arsonval, Hariot, Hermann, Legoff, Manouvrier, Süss, « Tourneux. La Société d'histologie végéta du jour où Legoff qui « en était l'âme tomba malade, et elle ne tarda pas à disparaître « (1876). »

Au milieu de ses multiples occupations, Pouchet ne cessait d'accumuler des notes en vue de la publication d'un traité d'histologie. Nous avons déjà dit qu'en 1864 avait paru sous sa signature un manuel résumant l'enseignement de son maître Ch. Robin en ana-

tomie générale. Dans sa pensée, le nouveau traité qu'il préparait depuis de longues années ne devait être que le manuel remanié, complété et mis au courant de la science. Ce traité parut à la fin de l'année 1877, sous le titre : « *Précis d'histologie humaine et d'histogénèse*, 2e édition, entièrement refondue »; c'était en réalité une publication entièrement nouvelle.

Pouchet s'était adjoint comme collaborateur son préparateur M. F. Tourneux, aujourd'hui professeur à la Faculté de médecine de Toulouse.

Le *Précis d'histologie humaine et d'histogénèse* ne saurait nous renseigner d'une façon exacte sur les idées générales que professait Pouchet en biologie, car, ainsi que le déclarent les auteurs eux-mêmes dans la préface, le précis n'est pas un livre de doctrine et les considérations d'ordre purement théorique en ont été écartées. Les auteurs n'ont eu d'autre ambition que de faire un traité d'histologie humaine aussi clair et élémentaire que possible, sans rien sacrifier des droits de la science positive. Il n'en est pas moins vrai que l'esprit général de ce traité reflète les enseignements de Ch. Robin notamment en ce qui concerne les propriétés des éléments anatomiques. C'est ainsi qu'avec Robin les auteurs admettent l'existence d'un épithélium nucléaire, composé de noyaux englobés dans une matière amorphe et qu'ils ont accepté la théorie de la genèse, limitée, il est vrai, à quelques cas particuliers tels que la transformation du noyau vitellin par exemple. Il n'est pas besoin d'ajouter que les recherches ultérieures modifièrent profondément à ce point de vue les idées des auteurs et qu'ils ne tardèrent pas à considérer la karyokinèse comme le seul mode de formation cellulaire. Le précis d'histologie paru en 1878 a été rédigé pendant les années 1876 et 1877, c'est-à-dire à une époque où Schleicher n'avait pas encore introduit l'expression de *karyokinesis* en histologie.

Le traité d'histologie renferme un grand nombre de faits nouveaux et d'observations propres à leurs auteurs. Il est assez difficile d'indiquer ce qui appartient à l'un et à l'autre, mais notre ami Tourneux ne nous contredira certainement pas quand nous avancerons que les chapitres de l'ossification, de l'œil, de l'oreille, sont dus presque en totalité à la plume de G. Pouchet et que c'est à ce dernier que revient l'innovation heureuse de petits tableaux graphiques présentant la filiation des divers éléments anatomiques, jusqu'à l'ovule.

Voici d'ailleurs comme, à ce sujet, Pouchet s'exprime dans sa préface : « Les éléments anatomiques les premiers apparus, à « mesure qu'ils se multiplient, se différencient progressivement « par un procédé analogue à celui qu'on admet aujourd'hui comme « ayant donné naissance aux diverses espèces animales, dans le « système de Lamark et de Darwin. On comprend l'intérêt qu'il « peut y avoir à fixer cette phylogénie cellulaire qui, d'après ce « que nous en savons déjà, est loin de s'accorder avec la théorie « célèbre des feuillets blastodermiques. Chaque fois que cela nous « a paru nécessaire, nous avons essayé de figurer la descendance « des éléments anatomiques définitifs par un procédé graphique « que l'un de nous avait employé déjà dans ce but. » En effet dans une conférence faite à son laboratoire d'histologie de la rue du Jardinet et publiée dans la *Revue scientifique* (20 mars 1875), Pouchet prenant pour sujet « la Phylogénie cellulaire » avait donné une série de tableaux graphiques de la généalogie des divers éléments anatomiques.

Pendant que Pouchet dirigeait le centre scientifique de la rue du Jardinet, dont il était l'âme, une nouvelle mission aux viviers laboratoires de Concarneau pour y continuer les recherches précédemment entreprises lui fut accordée. Mais Coste était mort, et tout le laboratoire, salles et matériel, avait été peu à peu accaparé par un pêcheur habile dont Coste avait fait la fortune. Pouchet raconte dans la notice biographique qu'il a consacrée à Robin les efforts qu'il fallut mettre en jeu pour rentrer en possession du laboratoire déjà célèbre par les travaux qni y avaient été accomplis. Il prévint Robin de la situation, et de concert, ils parvinrent à rendre à la science l'établissement de Concarneau, qu'ils dirigèrent dorénavant tous deux.

Pouchet y occupait bien son temps d'ailleurs; c'est en effet de cette époque (1874) que date son beau mémoire sur « *les Changements de coloration sous l'influence des nerfs* », mémoire qui ne fut imprimé qu'en 1876, mais qui lui valut en 1874 le prix de physiologie expérimentale de la fondation Montyon. Dès l'apparition de ce travail (décembre 1876), la Société impériale des naturalistes de Moscou lui donna place parmi ses membres; nous ne pouvons résister, pour montrer en quelle estime ses travaux étaient et furent toujours tenus à l'étranger, au plaisir de donner un extrait de la

lettre par laquelle cette distinction lui était annoncée : « Les « membres qui ont insisté à vous mettre sur la liste de nos col- « lègues ont eu en vue la manière exceptionnellement approfondie « et élémentologique dont vous cultivez la zoologie. Votre admi- « rable travail d'initiative sur les changements de coloration sous « l'influence des nerfs est un véritable chef-d'œuvre et modèle « d'investigation élémentologique la plus avancée d'un phénomène « biologique complexe. Vous y appliquez de la manière la plus « large toutes les ressources dont peut disposer la science biolo- « gique, mais dont les zoologistes... les plus connus ne font pas « usage. Je veux dire l'association intime et combinée des points « de vue et des méthodes biochimique, histologique et physiolo- « gique, association qu'a introduite d'une manière si vigoureuse « votre illustre maître M. Ch. Robin, mais qui a encore si peu « pénétré les travaux biologiques contemporains. » Il est impossible de dire plus juste et tous les travaux de Pouchet méritent le même éloge, car ce fut le propre de Pouchet d'éviter de se cantonner dans un coin de la science biologique, méthode de travail qui ne convenait nullement d'ailleurs à sa nature de chercheur, à son esprit indépendant et large. Pour élucider une question il s'adressait, si besoin était, à toutes les branches de la science, et nous aurons par la suite maintes occasions de le reconnaître.

Ses travaux et son enseignement au laboratoire d'histologie mirent bientôt Pouchet en évidence et en 1875 il fut désigné comme Professeur suppléant à la chaire de physiologie occupée par P. Bert à la Sorbonne. Il remplissait encore ces fonctions en 1876 quand il fut nommé Maître de conférences d'histoire naturelle à l'École normale supérieure en remplacement de M. le professeur Perrier (6 mai 1876). Il y resta trois ans pendant lesquels il se fit grandement apprécier pour l'originalité de son enseignement. Comme toujours la science seule le préoccupait, aussi advint-il que Bersot, alors directeur de l'École normale, s'aperçut qu'il n'était même pas officier d'Académie ; il lui écrivit alors la lettre suivante bien caractéristique et que nous avons retrouvée dans les papiers de Pouchet :

« Mon cher collègue, vous ne vous doutiez pas que vous n'étiez « pas officier d'Académie ; vous ne saviez peut-être pas que cette « distinction honorifique existe ; c'est pourtant vrai. Je l'ai demandée « pour vous parce qu'il ne convenait pas que vous ne l'eussiez

« pas. » C'est encore à son insu, et sans aucune démarche de sa part, qu'en 1880 J. Ferry qui le tenait en haute estime le nomma chevalier de la Légion d'honneur, distinction dont il ne porta jamais d'ailleurs les insignes. Ce grand homme d'État, que j'ai eu l'honneur d'approcher de près et qui voulait bien me montrer quelque affection, m'a raconté lui-même dans quelles conditions il avait fait cette nomination.

C'est lors de son passage à l'École normale que Pouchet voulut bien me distinguer parmi ceux de ses élèves de la rue du Jardinet qui n'avaient point encore de situation; il me confia la direction du laboratoire que fréquentaient les quelques élèves de l'École qui s'intéressaient à l'anatomie et à la physiologie.

Au mois d'août 1879 Pouchet, fut nommé professeur titulaire de la chaire d'Anatomie comparée du Muséum. Il succédait à P. Gervais et rentrait ainsi en vainqueur dans la place d'où il avait été presque chassé quelques années auparavant.

Là prend fin la seconde période de sa vie; il va commencer une troisième phase au cours de laquelle il revêt, comme on va voir, une nouvelle manière. Avant d'aller plus loin, rappelons que c'est au cours des dernières années qui ont précédé sa nomination au Muséum qu'il a fait ses recherches sur le développement du squelette des Poissons, et qu'il a commencé ses études expérimentales si originales sur le sang et particulièrement sur le développement des hématies.

*
* *

Dès son arrivée au Muséum, Pouchet y transporta son laboratoire d'histologie zoologique (dépendance de l'École des Hautes-Études), abandonnant définitivement la rue du Jardinet. Dès lors il se fit dans le professeur un très curieux dédoublement, qu'on ne s'explique bien que quand on a été admis, comme nous avons eu la bonne fortune de l'être, dans son intimité scientifique.

Dans son laboratoire d'histologie il instituait des conférences dans lesquelles il exposait les problèmes les plus délicats de l'anatomie générale, donnant carrière à son amour de la recherche poussée jusqu'aux dernières limites que permettent les moyens actuels d'investigation.

Dans son cours du Muséum, par contre, il s'occupait uniquement

d'anatomie comparée et, d'une manière voulue, il le faisait à la façon de Cuvier; c'est-à-dire qu'il ne s'occupait que d'anatomie macroscopique, décrivant les organes et leurs rapports, mais laissant de côté l'étude des tissus et, *à fortiori*, celle des éléments. C'était une règle qu'il s'était faite, et si, par hasard, emporté par son sujet, il se prenait à donner quelques détails de structure intime, il s'en excusait de suite, abrégeant comme s'il se fût trouvé sur un terrain défendu; en un mot, il semblait vouloir ignorer l'anatomie générale quand il *professait* l'anatomie comparée.

Il paraît bien d'ailleurs que cette idée le poursuivait depuis longtemps, car il en avait antérieurement fait l'application même à ses recherches, en particulier à celles sur le Grand Fourmilier. Quand il entreprit ses études sur les Édentés, il était entré depuis peu comme aide-naturaliste à la chaire d'anatomie comparée au Muséum; il crut devoir diriger ses travaux selon l'esprit qui régnait alors dans cet établissement. — Voici en effet ce qu'il écrivait huit ans plus tard, quand il lui fut possible de publier ces mémoires interrompus par son départ du Muséum : « Attiré par goût et par « toutes nos études antérieures vers l'anatomie générale, nous « avions cru devoir, comme attaché à une chaire d'anatomie com- « parée, nous détourner de la voie tracée par Bichat, pour des « recherches plus en harmonie avec la tradition de Cuvier. Nous « espérons d'avoir honorablement payé notre dette au Muséum et « à ceux des professeurs-administrateurs de ce célèbre établisse- « ment qui nous crurent digne du poste élevé auquel nous avait « appelé leur confiance. »

Pouchet nous donne là bien clairement la raison pour laquelle il a momentanément sacrifié à l'anatomie descriptive; il n'y reviendra plus d'ailleurs et dans ses recherches il poussera toujours l'investigation aussi loin que possible, et par toutes les méthodes dont disposent les sciences biologiques. Cependant, comme nous le disions plus haut, il fait une exception pour son enseignement au Muséum, quelques années plus tard.

Cette manière de faire n'allait même pas sans déconcerter parfois ceux de ses élèves qui, connaissant sa grande compétence en histologie, le voyaient, dans ses cours publics au Muséum, fuir pour ainsi dire les occasions d'aborder les questions de cet ordre. Il agissait cependant ainsi par principe : il pensait qu'il était bon de conserver à la chaire d'anatomie comparée fondée par Cuvier le

caractère que ce dernier lui avait donné dès l'origine. Il savait aussi bien et mieux qu'un autre le rôle important de l'histologie et de l'embryologie dans la solution de nombreux problèmes d'anatomie comparée; il le savait si bien que dans ses conférences au laboratoire d'histologie de l'École des hautes études, il reprenait au point de vue histologique l'étude des organes dont il avait donné la description et montré les rapports dans son cours public. Mais il concevait deux enseignements qui, à son sens, ne devaient pas se confondre : l'enseignement de l'*anatomie descriptive et comparée*, objet de la chaire de Cuvier, et l'enseignement de l'*anatomie générale*. On peut discuter cette manière de voir, mais il est incontestable qu'elle se défend aisément, et cela paraît plus évident encore quand on connaît les idées de Pouchet sur l'anatomie générale.

Pour lui, en effet, l'histologie n'est pas seulement l'étude morphologique des éléments constitutifs des tissus, c'est surtout l'étude biologique de ces éléments considérés dans leur milieu propre. Dès lors cette branche de l'anatomie ne peut se confondre avec une autre; elle nécessite un enseignement à part. D'ailleurs Pouchet suivait en cela de Blainville et Robin. Avec eux il pensait que « la « connaissance des éléments microscopiques a sa place déterminée « dans l'ensemble de la recherche anatomique et qu'elle en est une « division spéciale à côté de l'étude des tissus faite par Bichat » et de celle des organes et des appareils illustrée par Cuvier.

Ses idées sur la division des sciences anatomiques étaient donc parfaitement nettes; on les trouve d'ailleurs exprimées clairement dans la préface de ses Mémoires sur le Grand Fourmilier dont nous parlions plus haut.

« Nous avons cherché, dit-il, dans les pages suivantes, à nous « conformer aux principes de l'anatomie comparée telle que l'ont « comprise Cuvier et ses disciples. On peut dire que l'anatomie « comparée comme l'entendait Cuvier a pour objet l'étude statique « du corps des animaux envisagés individuellement, bien plutôt « que l'étude véritablement comparative des organes ou des appa- « reils qui le composent, faite d'un point de vue général comme « celui où se plaçait Geoffroy Saint-Hilaire dans sa *Philosophie* « *anatomique*. L'anatomie comparée observe la forme des organes, « leurs rapports dans l'espace, le volume, le poids, la couleur « qu'ils ont; en un mot, toutes leurs propriétés d'ordre mathéma- « tique et physique. Elle abandonne à l'histologie le soin d'en

« déterminer la structure intime; elle n'étudie pas non plus les « propriétés d'ordre vital des tissus, ou du moins ne considère « que les résultats mécaniques ou chimiques grossièrement sen- « sibles de ces propriétés; elle dira quelles glandes sécrètent telle « humeur, comment le sang circule à travers les orifices du cœur « et comment fonctionnent dans la rumination les parties com- « plexes de l'orifice cardiaque; quels mouvements sont possibles « pour chaque articulation et quels autres ne le sont pas. Elle « servira de point de départ à des études comme celle de Descartes « sur l'hydraulique du cœur, celles des frères Weber sur la marche, « celles de MM. Marey et Pettigrew sur le vol.

« Il y a donc une branche de la physiologie, une branche impor- « tante, qui s'appuie sur l'anatomie comparée telle que l'a instituée « Cuvier dans ses *Leçons*. C'est l'esprit même qui a inspiré à notre « époque le cours de physiologie de M. Milne-Edwards, où l'auteur « marque en quelque sorte le dernier terme auquel il est possible « d'arriver dans cette voie.

« Comme en effet *l'essence de la physiologie est dans l'étude des « propriétés d'ordre vital* et que celles-ci ne peuvent être évidem- « ment rattachées qu'aux tissus, ou plutôt aux éléments anatomi- « ques divers qui en forment la trame, peu à peu, par suite des « progrès de l'anatomie générale, celle-ci est forcément devenue « la condition nécessaire de nos connaissances fondamentales en « physiologie, tandis que l'anatomie comparée, impuissante à « éclairer les phénomènes essentiels de la vie, se confondait presque « avec la paléontologie d'une part et de l'autre était absorbée dans « ce qu'on a appelé la zoologie scientifique.

« Au point de vue zoologique en particulier, on peut dire que « dans l'esprit de Cuvier, l'anatomie comparée n'était que l'énu- « mération des variétés offertes par l'organisme, quelque chose « comme un *système* linnéen appliqué aux organes des êtres actuels « ou passés. »

Pouchet concevait donc un enseignement de l'anatomie comparée ainsi comprise et en outre un enseignement de l'anatomie générale; mais il faut bien retenir qu'il ne s'agit là que de l'enseignement et nullement de la recherche. En effet, écrit-il à diverses reprises : « Je « pense que l'étude des organes est toujours incomplète tant qu'on « se borne à en décrire les caractères extérieurs; que cette étude « doit être poursuivie par tous les moyens dont nous disposons

« jusqu'à la détermination des parties élémentaires qui les com-
« posent [1] ».

A peine installé dans sa chaire du Muséum, Pouchet porta toute son attention sur les magnifiques collections du Cabinet d'Anatomie comparée. Les pièces molles, comme on les appelle communément, c'est-à-dire les préparations anatomiques conservées dans l'alcool, étaient fort peu nombreuses ou, pour mieux dire, il existait des milliers de bocaux renfermant des organes prélevés sur les animaux les plus divers et parfois les plus rares, mais ces organes, pour le plus grand nombre, n'étaient pas disséqués, et la galerie était plutôt un vaste magasin. Le prédécesseur de M. Pouchet, M. P. Gervais, avait déjà entrepris de changer cette situation et diverses séries de bonnes pièces, bien présentées, avaient été faites. Le nouveau professeur donna une vive impulsion à ce travail, et bientôt la galerie s'enrichit d'un nombre considérable de pièces anatomiques qu'on pouvait montrer aux savants et au public. En même temps [2], il faisait opérer la réfection complète de toute la collection des squelettes, réfection dont il avait soin de démontrer la nécessité et la valeur en réservant dans chaque salle une armoire intacte, témoin de l'état antérieur de la collection [3].

En même temps que Pouchet donnait ses soins au Cabinet d'Anatomie comparée pour lequel il chargeait ses aides-naturalistes, mon collègue, M. H. Gervais et moi-même, de dresser un catalogue raisonné qui comprend plus de 9000 numéros, il entreprenait un catalogue sur fiches des milliers de pièces anatomiques conservées dans les magasins du laboratoire de la rue de Buffon [4] et déjà inscrites au livre d'entrée.

1. Liste des travaux scientifiques de G. Pouchet, 1868, p. 3.

2. Je ne peux parler de ces travaux qui ont complètement transformé la galerie d'Anatomie comparée et qui n'attendaient pour être connus que la construction de bâtiments moins sordides que ceux où tant de belles préparations sont enfouies, je ne peux, dis-je, parler de ces travaux sans citer les noms des collaborateurs distingués du professeur. C'étaient M. Boulart, à qui sont dues presque toutes les pièces sèches et les préparations conservées dans l'alcool, et MM. Brégeon et Marchand, qui ont exécuté la réfection des squelettes et monté ceux des grands Cétacés nouvellement entrés dans la collection.

3. Il est curieux, à ce propos, de relever que cette précaution le servit assez mal. Certaines personnes qui cherchaient, même de mauvaise foi, à le trouver en défaut, prirent prétexte de l'existence de ces armoires-témoins pour l'accuser de laisser la collection sans soins.

4. MM. Boulart et Visto furent plus spécialement chargés de mener à bien ce long travail, et plus de 20 000 pièces furent, sous la surveillance des aides-naturalistes, cataloguées de la sorte.

Le nouveau professeur d'anatomie comparée du Muséum était d'ailleurs bien préparé pour présider à l'organisation de l'importante collection dont il avait la responsabilité. Il avait été pendant de longues années aide-naturaliste de son père et l'on sait que le Musée de Rouen était et est resté [1] un modèle dans son genre.

Il connaissait à fond la collection huntérienne qu'il avait étudiée dans ses fréquents voyages à Londres, soit lorsque, tout jeune (1845 et 1851), il accompagnait son père; soit lorsque, plus tard, il recevait du professeur Owen au cottage de Mort-Lake une hospitalité dont il parlait toujours avec reconnaissance, au souvenir « de ces longues conversations, écrivait-il, où vous me prodiguez vos conseils » (Dédicace à R. Owen, en tête de l'ouvrage « La pluralité des races humaines »).

Il avait, d'autre part, visité à plusieurs reprises les Universités d'Allemagne, où il avait étudié avec un soin tout particulier l'organisation scientifique et matérielle des musées d'anatomie; il nous a laissé ses impressions détaillées sur ces visites dans son intéressant *Rapport sur une mission en Allemagne pour étudier les collections d'Anatomie comparée*, 1881 [2].

Le professeur P. Gervais s'était beaucoup occupé des Cétacés et, à sa mort, les collections relatives à ce groupe d'animaux tenaient un bon rang.

Pour assurer au Muséum la propriété des épaves si intéressantes pour la science que la mer rejette parfois sur nos côtes, il avait réussi à intéresser le ministère de la Marine à cette question, et un accord était intervenu grâce auquel les commissaires de l'Inscription maritime furent tenus, par arrêt rendu spécialement, d'informer immédiatement le ministère, qui lui-même prévenait le Muséum, dès qu'un grand cétacé était signalé à la côte. On pouvait attendre un excellent résultat de dispositions aussi sages, quand la mort vint surprendre le promoteur de cette mesure. Pouchet trouvait donc une collection de Cétacés déjà belle, mais qu'il pouvait enrichir encore. Les dispositions prises par son prédécesseur rentraient trop bien dans son tempérament actif et énergique pour

1. G. Pouchet fut remplacé en 1865 par le docteur Pennetier, son ami d'enfance, qui, à la mort de Pouchet père en 1872, devint professeur et directeur du Musée de Rouen.

2. Et aussi dans une brochure : *les Collections d'Anatomie comparée de Munich*, 1868, ainsi que dans un article inséré par la *Revue scientifique* : *les Collections allemandes et la galerie d'Anatomie comparée du Muséum*, 1880.

qu'il les laissât tomber en désuétude. Sans tarder, au contraire, il usa des relations qu'il avait au ministère de la Marine pour faire maintenir les instructions données aux commissaires de l'Inscription maritime et bientôt, même, il obtint que ceux-ci fussent autorisés à télégraphier directement au Muséum, ce qui, en faisant gagner du temps, permettait de profiter plus largement des échouements. Pouchet voulut bien me confier la plupart des missions (une quinzaine environ) qu'il put organiser de la sorte, sur les côtes de France, pendant son passage à la chaire d'Anatomie comparée. On pense bien que, tant en pièces anatomiques conservées dans l'alcool, qu'en pièces sèches ou en squelettes, la collection s'enrichit bientôt au point de ne le céder sous ce rapport à aucune autre. Mais Pouchet fit plus encore.

Il se décida à entreprendre de longs voyages aux pêcheries de baleine de Norvège et en Laponie, pour recueillir lui-même, sur place, les pièces les plus rares. C'est au voyage qu'il fit en Laponie, à bord de la corvette de l'État le *Coligny* en 1881 que le Muséum doit de posséder les magnifiques squelettes de Balœnoptera Sibbaldii, mâle et femelle, longs de 26 et 28 mètres, qui figurent actuellement dans le grand hall de la galerie de zoologie, ainsi qu'un squelette avec fanons et nageoire, restaurée entière, de Megaptera boops. Il avait rapporté de ce même voyage un encéphale de Balœnoptera Sibbaldii adulte, chose unique, et nombre de pièces anatomiques et de fœtus de Cétacés. La collection s'enrichit donc ainsi dans une notable proportion.

Pouchet entreprit alors plusieurs voyages aux Açores dans le but de recueillir sur le Cachalot, qui ne figurait point encore dans les galeries du Muséum [1], documents et pièces anatomiques. C'est là qu'il se lia d'amitié avec M. le consul S. W. Dabney par l'intermédiaire duquel il obtint bientôt un squelette de Cachalot mâle (1883) et, plus tard, le premier squelette de Cachalot femelle qui ait été vu et décrit. (Cette description se trouve dans « Recherches sur le Cachalot », *in Nouvelles Archives du Muséum*, 1889.)

En 1887, au cours du voyage qu'il fit à bord de l'*Hirondelle*, le yacht du prince de Monaco, pour l'étude des courants de l'Atlan-

1. Il y avait bien eu, dans la cour dite de la Baleine, un squelette désigné comme squelette de Cachalot, acheté à Londres autrefois, mais Van Beneden avait montré que ce n'était qu'un mélange informe d'os de Baleines et de quelques parties d'un Cachalot.

tique Nord, il fit encore aux Açores d'importantes observations sur l'anatomie du Cachalot et dota le Muséum d'un très beau spécimen d'encéphale d'un individu adulte de cette espèce. En même temps il recueillait des documents précieux sur la pêche des grands Cétacés, en Amérique, et pour ne rien laisser en suspens de l'œuvre qu'il entreprenait sur les Cétacés, il relevait avec soin et publiait à deux reprises, à l'Académie des sciences, des listes des échouements des grands Cétacés sur les côtes de France.

Plus tard, en 1890, il fit un voyage aux îles Feroë pour y étudier les Cétodontes qui visitent les côtes de ces îles en bandes innombrables; en 1891, il partit pour l'Islande. En 1892, il visita Jan-Mayen et le Spitzberg, toujours à la recherche de documents relatifs aux Cétacés ou à la faune de ces régions, étudiant un des premiers le « Plankton » des divers fjords où il stationnait. Pour ce voyage il avait pris passage sur la *Manche*, transport-aviso de l'État qui, sur la demande du gouvernement austro-hongrois, avait été désigné pour transporter à Jan-Mayen un représentant de ce gouvernement chargé de reconnaître l'état des approvisionnements laissés dans la baie Mary-Muss par une mission scientique autrichienne en 1883. Enfin, en 1893, il fit en Amérique, à propos de l'Exposition de Chicago, un long voyage au cours duquel il prépara, avec l'aide du consul de France à San Francisco, l'acquisition d'un squelette de Rhytine. Malheureusement la mort vint le terrasser quelques mois après son retour.

Tout cela cependant ne suffisait pas encore à son infatigable activité. Directeur du laboratoire de Concarneau, il donnait une vive impulsion aux travaux de ceux de ses élèves qui l'y accompagnaient. Lui-même faisait d'importantes recherches sur les Noctiluques, sur les Péridiniens, montrant l'étroite parenté qui existe entre ces êtres. Il s'attachait ardemment en même temps à une question de première importance pour l'avenir des pêcheurs de la côte bretonne, celle de la Sardine, qu'il ne cessa d'étudier pendant de longues années. Il montra ainsi que la plus ou moins grande abondance de la sardine jeune (dite *de rogue*), sur la côte océanique de France, est un phénomène dépendant uniquement de conditions cosmiques encore indéterminées et en tout cas indépendantes de l'action de l'homme; il établit d'autre part (pour les côtes de l'Océan) que la Sardine adulte (dite *de dérive*) pond au

loin des côtes et que, par suite, les règlements de pêche n'ont point à s'en inquiéter.

*
* *

Si l'on jette un coup d'œil sur la liste que nous publions ci-après des travaux de Pouchet, on reste étonné de l'extraordinaire variété des sujets sur lesquels a porté son attention, soutenue parfois pendant plusieurs années de suite.

C'était en effet un curieux des choses de la nature, dans la véritable acception du mot, et ceux-là seuls qui ne connaissaient qu'imparfaitement ses travaux ont pu l'accuser de commencer beaucoup d'œuvres et de ne les point terminer.

La vérité est qu'il n'a jamais travaillé dans un but intéressé, à la recherche de la notoriété ou de quelque avantage particulier; il n'avait qu'un mobile, résoudre les problèmes qui se présentaient à son esprit, et comme la mise en œuvre suivait toujours de près, chez lui, la conception de l'idée, il advint souvent qu'il avait à la fois sur chantier nombre de travaux des plus divers. Il poursuivait alors ses recherches avec une patience que rien ne lassait. C'est ainsi que nous le voyons commencer ses études sur le sang en 1870, et les reprendre en 1877 pour les poursuivre sans discontinuer en 1878, 1879, 1881 et 1882. Entre temps, de 1870 à 1876, sans discontinuer également, il étudiait la coloration des animaux; et plus tard, quand il s'occupa des Cétacés, ce que nous avons dit plus haut montre assez, je pense, qu'il le fit avec un esprit de suite peu ordinaire, grâce auquel, d'ailleurs, il obtint tous les résultats que nous avons rapidement énumérés. Non seulement il attaquait de front les questions les plus difficiles, mais encore il cherchait à les résoudre de la manière la plus complète. Ainsi, à propos du Cachalot, non content d'enrichir la collection de squelettes d'une grande rareté, il en fit l'étude anatomique complète, il fit connaître la nature encore ignorée de l'ambre gris, calcul intestinal du Cachalot, ainsi que l'origine du Spermaceti, problèmes obscurs qu'il résolut complètement.

De même lorsqu'il entreprend avec l'aide de la ville de Paris et du prince de Monaco ses grandes expériences de flottage qui laissent loin derrière elles tout ce qui avait été essayé dans ce sens, c'est pendant trois années de suite (1885 à 1887) qu'il s'attache à cette œuvre. Il fait preuve alors d'une véritable ingénio-

sité. Il est certain en effet que ses flotteurs de 1887 furent une vraie trouvaille tant ils répondaient exactement au but poursuivi. Il avait imaginé des flotteurs composés d'un ballon de verre noyé dans une masse de brai enfermée elle-même dans une sphère en cuivre formée de deux parties serties au marteau. Le ballon renfermait un tube de verre contenant un document imprimé en sept langues et donnant toutes les indications nécessaires pour que celui qui trouverait l'engin pût informer le gouvernement français de la découverte et des circonstances qui l'avaient accompagnée.

Ces flotteurs, au nombre de 1000, furent fabriqués au laboratoire d'Anatomie comparée du Museum. Je me souviens encore de l'activité qui régnait alors dans le service, car il s'agissait de faire vite et bien ; mais Pouchet était là qui encourageait son personnel intéressé d'ailleurs par la curieuse expérience à laquelle il était appelé à contribuer. Tant d'efforts ne devaient pas rester stériles ; un nombre relativement assez grand de flotteurs fut retrouvé, provenant des trois expériences successives, et Pouchet put conclure au sujet de l'origine des courants de surface de l'Atlantique Nord qu'il existe vers le 43° long. O. de Paris et le 42° lat. N. une région *indifférente*, s'emplissant par le N. et par l'O., se vidant par le N.-E et le S.-E. De cette région semble s'écouler une nappe d'eau en éventail du Spitztberg aux Canaries. « Quand ces recher-« ches, dit Pouchet, n'auraient pour résultat que de contribuer « à détruire ce préjugé remontant aux travaux de Humboldt et de « Maury : que la côte française est échauffée par telle ou telle « branche du Gulf Stream, nos expériences auraient déjà rendu un « important service, s'il est vrai, comme le proclame la philosophie « positive, qu'une erreur détruite est plus profitable à l'avancement « des connaissances humaines qu'une vérité conquise. »

Comme le proclame la philosophie positive, voilà bien une des expressions familières de Pouchet. Il était en effet, comme son maître, Ch. Robin, un fervent adepte des principes philosophiques d'Auguste Comte. Dès ses débuts dans la science nous le trouvons tout acquis à ces idées qui dorénavant seront sa règle de conduite. « La science d'aujourd'hui, dit-il dans son *Précis d'histologie humaine* « publié en 1864, applique ce mot profond de Montesquieu : « On « ne fait pas les lois, on les trouve », elle cherche ; aux ailes d'Icare « qui fondent en montant au soleil, elle préfère la lanterne du « philosophe qui éclaire aux pieds et assure le chemin. Elle croit

« avoir mieux mérité en enregistrant un fait bien observé qu'en « risquant une explication de la machine du monde. Surtout elle « se garde de l'absolu. » Aussi ne l'a-t-on jamais vu s'enthousiasmer pour une théorie, si séduisante fût-elle. Il usait des hypothèses autant qu'il est nécessaire pour la recherche, mais il ne les acceptait que pour ce rôle d'utilité sans jamais leur accorder la valeur de choses définitives. Il avait fort peu souci de l'Anatomie philosophique, « spéculations où s'égarent parfois, dit-il, les esprits les « plus distingués et sur lesquelles on a écrit des volumes dont le « sort est de finir oubliés sur les rayons des bibliothèques » (*Ostéologie comparée*, Introduction). Il admirait les esprits comme Lamark, E. Geoffroy Saint-Hilaire et Darwin, mais dans son enseignement il mettait en garde ses élèves contre les généralisations trop hâtives. Il repoussait comme absolument contraires à l'état de nos connaissances les idées de création, mais il ne croyait pas non plus que les conceptions actuelles sur la descendance des êtres fussent le dernier mot de la science et l'expression même de la vérité.

Dans ses recherches aussi bien que dans son enseignement il appliquait à ses conclusions la même philosophie et il ne manquait pas de relever les trop nombreux exemples des erreurs où peuvent tomber les meilleurs esprits lorsqu'ils s'écartent de ces principes. Ainsi à propos du Grand Fourmilier : « Cuvier, dit-il, sur la seule « inspection des os de l'avant-bras avait assigné une grande éten- « due aux mouvements de rotation de l'avant-bras; ils sont très « restreints. Tous les muscles rotateurs existent, et plus puissants « que chez l'homme, le rond-pronateur, le carré-pronateur, le « court supinateur, mais il est facile, en étudiant de plus près « leurs attaches et leur direction, d'y voir avant tout des organes « de soutien prenant leur point fixe normal en bas et destinés à « assurer la rigidité, non la mobilité du membre. »

Dans un tel état d'esprit on conçoit que Pouchet ne se faisait guère d'illusion sur l'étendue des connaissances humaines: il savait celles-ci bien plus souvent hypothétiques que positives et il avait en médiocre estime ceux qui se font appeler « savants », ceux qui, comme disait E. Geoffroy, de Cuvier, « pleins de goût à l'égard des convenances politiques, se pénétrant de sages réserves relativement à l'avenir des sociétés... », sont les *savants officiels* ou, si l'on aime mieux, les représentants de la science officielle. « Alphonse « Karr, dit Pouchet, a défini d'un esprit très philosophique ce

« qu'étaient et la science et les savants, gros mots gonflés d'orgueil « et de vanité et qui ont toujours prêté à rire au bon sens public. « Savons-nous donc quelque chose, et que savons-nous? Ce n'est « pas science qu'il faut dire, c'est *recherche*; ce n'est pas savants, « c'est *chercheurs*. Glorieux nom celui-ci, accessible à tous, qui « rallie à son drapeau aussi bien le philosophe que l'artisan qui « perfectionne son métier, tous deux agrandissant de concert le « domaine de l'esprit, fondant l'Avenir et la *Foi profonde* avec « l'humanité pour base. A ceux qui ne doutent pas, le nom de « savants et son idée pédantesque, à ceux dont l'esprit embrasse « l'éternel et possède l'absolu, à vous tous qui ne cherchez plus. « Vous croyez savoir? Soit. A nous un rôle plus modeste, à nous « le doute qui implique le Progrès. » (*Science et religion*, 1859.)

Obéissant à ces idées philosophiques et entraîné en même temps par son esprit curieux, épris de lumière, Pouchet ne pouvait manquer de s'intéresser à l'histoire des sciences; c'est ce qui advint en effet. Dès 1883 il avait publié sur « la loi du 29 frimaire » une intéressante brochure pleine de documents curieux; en 1885, il fit véritable œuvre d'érudit dans sa *Biologie aristotélique*. Il avait des tendresses tout à fait particulières pour ce travail qui lui avait coûté beaucoup de peine, mais qui lui avait procuré les satisfactions de l'esprit qui sont le salaire des chercheurs consciencieux et enthousiastes. Quelques jours avant sa mort, dans la dernière des conversations intimes que nous avions ensemble pendant sa maladie, il me retraçait encore à grands traits l'état de la biologie au temps d'Aristote et il se félicitait d'avoir fait ressortir ce point de l'histoire des sciences. Voici d'ailleurs comment il s'exprime quelque part à propos de sa *Biologie aristotélique* : « La plupart des natu- « ralistes qui se sont occupés d'Aristote, entre autres Cuvier, de « Blainville, n'ont eu guère en vue que le *Traité des animaux*, qui « constitue certainement, si l'on en excepte quelques chapitres, la « partie la moins importante de l'œuvre biologique du philosophe « grec. La reprenant tout entière, j'essaye de reconstituer le tableau « complet et méthodique des doctrines anatomique, physiologique « et zoologique d'Aristote. Partant de celui de ses ouvrages qui « semble avoir le moins souffert du temps et des copistes, le *Traité* « *des parties*, je m'en sers comme d'une sorte d'étalon pour appré- « cier le degré d'autorité des autres et les interpolations nombreuses « dont ils sont pleins... Si Aristote a probablement proposé les

« premières classifications zoologiques, s'il est certainement l'au-
« teur de plusieurs découvertes importantes en anatomie et en
« physiologie, telle que celle des fonctions de la rétine, il est cer-
« tain d'autre part, que la biologie était déjà de son temps une
« science pleinement constituée dans ses branches diverses, et
« qu'Aristote pouvait profiter déjà d'un immense héritage de con-
« naissances acquises. » En tout cas, Pouchet professait pour Aristote une sincère admiration, et bien souvent dans ses cours, à propos de faits soi-disant nouveaux, il se plaisait à rappeler qu'Aristote connaissait déjà ces faits et qu'il les interprétait même de la façon la plus heureuse.

C'est encore entraîné par son désir de faire la lumière complète que nous le voyons saisissant chaque occasion d'éclaircir un point de l'histoire de la biologie, remonter aux sources mêmes et éviter soigneusement l'érudition de seconde main, par laquelle tant d'erreurs se sont répandues. Citons parmi ses travaux, dans cet ordre d'idées, sa Leçon d'ouverture à la Sorbonne en 1885, « *sur la physiologie du système nerveux jusqu'au XIXe siècle* », et ses notes si curieuses « *sur un rouleau japonais d'anatomie humaine* », « *sur des figures d'anatomie remontant à la fin du XVIe siècle* », « *sur l'histoire de la sensation électrique* », etc. Ses publications « *sur les échouages de grands cétacés au VIIe et au IXe siècle* », « *sur la Baleine observée par Néarque* » et « *sur le Spermaceti à propos du trésor de la reine Blanche de Namur, 1365* [1] », témoignent des recherches difficiles auxquelles il se livra dans ce sens.

Pouchet en arrivait ainsi à écrire beaucoup; son style déjà naturellement agréable s'affinait encore; il suffit de se reporter à ses articles dans la *Revue des Deux Mondes* (le Cachalot, la Sardine, la Forme et la Vie, etc.), dans *le Temps* ou dans *le Siècle* (où il fit la chronique scientifique pendant de longues années) pour juger de ses très sérieuses qualités d'écrivain. A ce propos, il faut tout particulièrement signaler sa brochure « *En Islande* », véritable petit chef-d'œuvre en son genre.

J'ai déjà cité bien des travaux de Pouchet et cependant combien encore je suis loin de compte ! Il faut dire qu'il avait une capacité de travail peu commune. Il dormait peu; toujours levé avant le jour, il consacrait ses matinées à écrire, réservant le reste de la

1. Ce dernier mémoire qu'il termina quelques jours seulement avant sa mort, est actuellement à l'impression dans les Annales du Musée de Bergen.

journée pour les travaux de laboratoire. C'est ainsi que tout en se livrant aux recherches les plus variées il trouvait encore le temps de donner tous ses soins au *Journal de l'Anatomie*. Bien en effet qu'il se fût adjoint quelque temps après la mort de Robin le professeur Mathias Duval et quelques-uns de ses élèves préférés, il ne se faisait guère aider dans cette besogne qu'il accomplissait seul ou à peu près. Depuis 1889 il avait accepté de faire à l'Hôtel de Ville (Enseignement populaire supérieur) le cours de biologie dont il avait dressé lui-même le programme. La préparation de ce cours lui donna beaucoup de travail, mais il y eut beaucoup de succès.

Pouchet, d'ailleurs, dans son enseignement était très goûté; non pas pour sa parole, il n'était pas éloquent, mais pour la clarté de ses exposés et surtout pour l'originalité de ses conceptions. Il montrait les choses les plus connues sous un jour nouveau qui lui était tout personnel et il donnait ainsi un grand attrait à ses leçons. Dans son cours du Muséum il avait en outre pris pour règle d'accompagner toutes ses descriptions de pièces anatomiques explicatives et il n'insistait que sur les faits qu'il pouvait démontrer par des pièces. à l'appui; pour le reste il s'abstenait d'explications détaillées. Il considérait en effet les dessins comme absolument incapables de remplacer les pièces anatomiques et il les bannissait de son cours, se contentant de tracer au tableau (avec beaucoup d'art d'ailleurs) les schémas qu'il jugeait indispensables. Une telle méthode mettait sur les dents tout le service du laboratoire pendant la durée du cours; mais élèves et préparateurs gagnaient beaucoup à ce dur travail, grâce auquel nous avons pu voir jusqu'à 70 préparations anatomiques accompagnant la matière d'une seule leçon. A ma connaissance il n'existait à Paris aucun cours sur cette matière pouvant offrir la même proportion d'éléments d'enseignement. Aussi les leçons de Pouchet étaient-elles suivies par un public sérieux qui reconnaissait par sa fidélité les soins donnés par le maître à son enseignement.

Malgré ses travaux si originaux, Pouchet n'était pas de l'Institut. Il s'y présenta cependant à deux reprises, mais il avait compris qu'il n'était pas assez classique pour réussir dans ces tentatives, et il s'était bien promis de ne plus recommencer [1].

A la fin de février 1894, il se sentit pris d'un malaise général qu'il

1. C'est peut-être le moment de rappeler qu'il posa sa candidature au Sénat, sans succès d'ailleurs, en 1888.

attribua d'abord à la fatigue de ses cours qui finissaient à peine. Le mal était plus profond cependant, et après cinq semaines de maladie, il succombait à une infection purulente généralisée qui débuta par une pneumonie d'apparence bénigne. Depuis longtemps il avait fait et refait son testament en vue des accidents qui pouvaient survenir au cours de ses nombreux voyages. Après sa mort, lorsqu'on prit connaissance de ses dispositions testamentaires, on put juger encore des qualités de cœur et de haute intelligence dont il avait donné tant de preuves au cours de sa vie. « J'institue, avait-il écrit, mes « exécuteurs testamentaires, les trois plus honnêtes hommes que « j'aie connus, mes amis, Demombynes, avocat, Carrière, profes- « seur à l'École des langues orientales, Pennetier, directeur du « Musée de Rouen, qui a été pour moi véritablement un second « frère dans notre affection commune pour mon père, et à défaut « de l'un ou de plusieurs d'entre les trois ci-dessus nommés, « MM. Beauregard, Chabry, Retterer, mes élèves et amis.... Les « différents legs ci-dessus exceptés (legs à la ville de Rouen et à « divers amis), n'ayant pas de famille, je lègue tout ce que je pos- « sède à la Société de biologie où j'ai toujours trouvé bon accueil « et sympathie depuis le jour où j'en ai été membre. Je crois fer- « mement que c'est le meilleur usage social à faire du peu de biens « que je laisse (environ 2000 francs de rente)... J'institue donc, « sauf les legs ci-dessus indiqués, pour ma légataire universelle la « Société de biologie. Quand mon avoir aura été réalisé au mieux « de ses intérêts et le capital placé, la rente sera employée par « la Société comme elle l'entendra. Je crois qu'on a abusé des prix « et qu'on peut mieux employer les fonds à des expériences, etc. « Je ne mets à ce legs qu'une seule condition, c'est qu'une plaque « de marbre blanc à lettres bleues placée en lieu visible dans la « salle des séances rappelle cette donation. Qu'on ne voie pas là « une marque d'ostentation, mais seulement le désir de provoquer « des imitateurs... »

Pouchet, fidèle aux idées philosophiques qui avaient dirigé toute sa vie, avait demandé des obsèques civiles. Suivant son désir aussi, son corps fut incinéré et le professeur Grimaux, répondant à l'invitation que Pouchet lui en faisait dans son testament, prononça sur sa tombe un discours [1] dans lequel nous sommes heureux de puiser

1. Voir *Bull. de la Soc. de Biologie*, 7 avril 1894.

pour terminer cette notice : « L'amour passionné de la justice et de « la vérité fut le trait dominant du caractère de Pouchet; partout, « dans la philosophie comme dans la vie pratique, il consacra son « existence à la recherche et au culte de la vérité... L'indépendance « dans le caractère dont il sut donner les preuves au risque de « briser sa carrière, la loyauté dans les relations, la sûreté dans « l'amitié, la précision dans la recherche scientifique, ce sont les « grandes qualités qu'il déploya dans le cours de sa laborieuse « carrière, de sa joyeuse et puissante activité... Ceux qui ne l'ont « pas connu ne sauront jamais avec quelle joie on voyait venir à « soi cet homme de grande taille, au sourire tout à la fois aimable « et spirituel, au regard gai et bienveillant... Ami Pouchet... tous « ceux qui vous ont connu, qui vous ont aimé garderont précieu- « sement votre souvenir; en parlant de vous chacun d'eux pourra « dire : Jamais de ma vie je n'ai serré une main plus franche et « plus loyale que celle de Georges Pouchet. »

On ne pouvait être mieux inspiré; il n'était pas possible de mieux dire.

Le 31 décembre 1894.

Dr H. Beauregard.

Index bibliographique des publications de G. Pouchet.

Pouchet a publié 4 fois l'exposé de ses travaux :

1° *En 1868, à l'appui de sa première candidature à la chaire d'Anatomie comparée du Muséum;*

2° *En 1879, à l'appui de sa deuxième candidature à la chaire d'Anatomie comparée du Muséum;*

3° *En 1886, à l'appui de sa première candidature à l'Académie des sciences (section d'Anatomie et de Zoologie);*

4° *En 1892, à l'appui d'une deuxième candidature à l'Académie des sciences.*

Suivant le désir exprimé par Pouchet, nous disposons ses publications dans l'ordre chronologique :

1855

Réclamation de priorité à l'occasion d'organes non décrits des feuilles du *Callitriche verna* (*Comptes rendus* de l'Acad. des Sciences, 1855).

1858

De la pluralité des races humaines (1 vol. in-8, Paris, Germer Baillière, 1850).

1859

Note sur un instrument de silex trouvé à Saint-Acheul (*Comptes rendus* de l'Académie des Sciences, 1859).
— Programme d'une géographie nosologique (*Annales des Voyages*, mai 1859).

1860

Observations concernant l'épiderme de la peau d'un nègre (*Comptes rendus* de l'Académie des sciences, 1860).
— Excursion aux carrières de Saint-Acheul (*Actes du Muséum de Rouen*, 1860).

1862

Mémoire sur une altération particulière du sang dans l'alcoolisme (en collaboration avec M. le Dr Duménil, *Gazette hebdomadaire*, 1862).

1864

Des colorations de l'épiderme (Thèse in-4, Delahaye, 1864).
— Sur une cicatrice de dent d'éléphant (*Comptes rendus* de la Soc. de Biologie, 1864, p. 139).
— Précis d'histologie humaine, d'après les travaux de l'École française (1, vol. in-8, Paris, Masson, 1864).
— Arrêt de développement de l'embryon humain (*Comptes rendus* de la Soc. de Biologie, 1864, p. 94).
— De la pluralité des races humaines (2e édition, 1 vol. in-8, Paris, Masson, 1864).
— The Plurality of the human Race (trad. anglaise par J.-C. Beavan, 1 vol. in-8, London, 1864).
— Observation de *Dactylium oogenum* (*Comptes rendus* de la Soc. de Biologie, 1864).
— Sur une variété morphologique du *Lepthothrix buccalis* (*Comptes rendus* de la Soc. de Biologie, 1864, p. 70).
— Les parasites des animaux domestiques (*Revue des cours scientifiques*, 2 juill. 1864).

1865

Mémoire sur les enduits de la langue (en collab. avec M. le Dr Guichard, *Union médicale de la Seine-Inférieure*, 1865).

1866

Contribution à l'anatomie des Édentés (premier mémoire) (*Journ. de l'Anatomie*, 1866).
— Contribution à l'anat. des Édentés (Deuxième mémoire) (*ibid.*, 1866).
— Des rapports du grand sympathique avec le système capillaire (Leçon d'Anat. comparée au Museum; *Revue des cours scientifiques*, t. III, 1865-1866).

1867

Sur l'anat. des Édentés. Remarques à propos d'une lettre de M. R. Owen (*Journ. de l'Anatomie*, 1867).
— Note sur le membre antér. du Grand Fourmilier (*Comptes rendus* de l'Académie des sciences, 1867).
— Anat. des glandes et du globe de l'œil chez le Tamanoir, en collaboration avec M. Th. Leber (*Journ. de l'Anatomie*, 1867).
— Note sur la vascularité des faisceaux primitifs des nerfs périphériques (*Journ. de l'Anatomie*, juillet-août 1867).
— Des études anthropologiques (*La philosophie positive*, 1867, 7 oct.)

1868

Les collections d'anatomie comparée de Munich (*Actes du Muséum de Rouen*, t. II, 1868).

1869

Mémoire sur l'encéphale des Edentés (*Journal de l'Anatomie et de la Physiol.*, 1868-69; — Thèse in-4, Paris, Germer Baillière, 1869).
— Sur l'anatomie des Alcyonaires (*Comptes rendus* de l'Académie des sciences, 22 nov. 1869).

1870

Remarques sur le développement des leucocytes et des hématies chez l'embryon d'Axolotl (*Comptes rendus* de la Soc. de Biologie, 2 avril 1870).
— Contribution à l'anatomie des Alcyonaires (en coll. avec M. Mièvre. *Journ. de l'Anatomie*, mai-juin 1870).

1871

Sur les rapides changements de coloration provoqués expérimentalement chez les Poissons (*Comptes rendus* de l'Académie des sciences, 26 juin 1871).
— Du rôle des nerfs dans les changements de coloration des Poissons (lu à l'Académie des sciences le 16 oct. 1871; publié in *Journ. de l'Anatomie*, janv.-févr. 1872).
— Sur des Cyprins monstrueux (C. *auratus*) venant de Chine (*Journ. de l'Anatomie*, nov.-déc. 1871).
— On the Connection of Nerves and Chromoblasts (*The Monthly Microscopical Journ.*, déc. 1871).
— L'enseignement supérieur des sciences (*la Philosophie positive*, 1871).

1872

Note sur les changements de coloration que présentent certains Poissons et certains Crustacés (*Comptes rendus* de la Soc. de Biologie, 2 mars 1872).
— Sur les rapides changements de coloration provoqués expérimentalement chez les Crustacés (*Comptes rendus* de l'Académie des Sciences, 11 mars 1872; — journal *l'Institut*, 20 mai 1872).
— Note sur les changements de coloration chez la Crevette grise (*Comptes rendus* de la Soc. de Biologie, 23 mars 1872; — *Gazette médicale*, 6 septembre 1873).
— Note sur un corps défini cristallisé extrait des œufs de Homard (*Comptes rendus* de la Soc. de Biologie, 15 avril 1872).
— Note sur les Pigments (*Comptes rendus* de la Soc. de Biologie, avril 1872; — *Gazette médicale*, 4 octobre 1873).
— Sur les colorations bleues chez les Poissons (*Comptes rendus* de l'Académie des Sciences, 28 mai 1872; — journal *l'Institut*, 29 mai 1872).
— Reproduction de la note précédente et de celle sur les rapides changements de coloration provoqués chez les Crustacés (in *Journal de l'Anatomie*, juillet-août 1872).
— Note sur les changements de couleur présentés par la Grenouille et plus spécialement par la Rainette (*Comptes rendus* de la Soc. de Biologie, 20 juin 1872).
— De l'influence de la lumière sur les larves de Diptères privées d'organes extérieurs de la vision (Mémoire présenté à l'Acad. des Sciences, le 6 juin 1870 et le 12 août 1871; publié dans *Revue et Magasin de Zoologie*, 1872).
— Note sur les variations dans le nombre des vertèbres du Tamanoir (*Comptes rendus* de la Soc. de Biologie, 1872).
— Sur la composition vertébrale du Tamanoir (*Journal de l'Anatomie*, septembre-octobre 1872).
— Note sur des Coléoptères aveugles (Anophthalmes) (*Comptes rendus* de la Soc. de Biologie, 19 octobre 1872).

— Observations sur le développement d'un Poisson du genre Macropode (*Revue et Magasin de zoologie*, 1872).
— Développement du système trachéen de l'Anophèle (*Corethra plumicornis*) (*Arch. de Zoologie expérimentale*, t. I, p. 216).

1873

Recherches sur le développement de la tête osseuse des Poissons (*Comptes rendus* de la Soc. de Biolog., 1er fév. 1873).
— Note sur les cristaux bleus existant dans les tissus d'un Branchipe (*Comptes rendus* de la Soc. de Biologie, 15 mars 1873; — *Gazette médicale*, 29 mars 1873).
— Recherches anatomiques sur la coloration bleue des Crustacés (*Journ. de l'Anatomie*, mai-juin 1873, 1 pl.).
— Rapport sur une mission scientifique aux viviers-laboratoires de Concarneau (*Recueil des missions*, 25 mai 1873).
— Remarque à propos de la distinction des muscles proposée par M. Ranvier en muscles rouges et en muscles pâles (*Comptes rendus* de la Soc. de Biologie, 5 juillet 1873).
— Note sur les changements de coloration que présentent certains Poissons et certains Crustacés (*Gazette médicale*, 23 août 1873).
— De l'existence d'un muscle vibrant chez le Homard et des muscles de la queue du Crotale (*Comptes rendus* de la Soc. de Biologie, 13 novembre 1873, compte rendu dans *Mouvement médical*).

1874

Remarque sur la différence d'évolution embryogénique que présentent le sillon antérieur et le sillon postérieur de la moelle (*Comptes rendus* de la Société de Biologie, 17 janvier 1874).
— Note sur la coloration bleue des oiseaux et des mammifères (*Comptes rendus* de la Société de Biologie, 17 janvier 1874).
— Note sur le mécanisme des changements de coloration chez le Caméléon (*Comptes rendus* de la Soc. de Biologie, 24 janvier 1874).
— Remarques sur la Barégine (*Comptes rendus* de la Soc. de Biologie, avril 1874).
— Note sur la coloration bleue des Épinoches (*Comptes rendus* de la Soc. de Biologie, 11 juillet 1874; — *Gazette médicale*, 25 juillet 1874).
— Note sur le développement des organes respiratoires (*Comptes rendus* de la Soc. de Biologie, 11 juillet 1874; — *Gazette médicale*, 25 juillet 1874).
— Lésion du grand sympathique chez le Turbot (*Comptes rendus* de la Soc. de Biologie, 14 nov. 1874; — *Gazette médicale*, 5 décembre 1874).
— Ueber die Wechselbeziehungen zwischen der Netzhaut und der Hautfarbe einiger Thiere (*Stricker's medicinische Jahrbücher*, 1874, 1 H.).
— Note sur l'influence de l'ablation des yeux sur la coloration de certaines espèces animales (*Journ. de l'Anatomie*, septembre et octobre 1874) — traduction française du précédent travail.
— Note sur l'ascite chez les Batraciens (*Comptes rendus* de la Soc. de Biologie, 7 novembre 1874).
— Expériences sur les canaux muqueux des Poissons (*Comptes rendus* de la Soc. de Biologie, 28 novembre 1874).
— Mémoires sur le Grand Fourmilier (*Myrmecophaga jubata*. L.) (1 vol. in-4, Masson, 1874). — Ce volume renferme 6 mémoires.

1875

— La phylogénie cellulaire (*Revue scientifique*, 20 mars 1875).
— Sur la vision chez les Cirrhipèdes (en collaboration avec M. Jobert; *Comptes rendus* de la Soc. de Biologie, 12 juin 1875. — *Gazette médicale*, 16 juin 1875).

— Du développement du squelette des poissons osseux (1re part. *Journ. de l'Anatomie*, mai-juin 1875).
— Remarque sur le rôle de la spontanéité cérébrale dans les changements de coloration des Poissons (*Comptes rendus* de la Soc. de Biologie, 17 juillet 1875).
— La physiologie du système nerveux jusqu'au XIXe siècle (*Revue scientifique*, 4e année, 2e série, 1875, 1er semestre).
— Note sur la substitution monoculaire (*Comptes rendus* de la Soc. de Biologie, 24 juillet 1875).
— Sur un moyen d'observer directement les embryons de poulet dans l'œuf (*Comptes rendus* de la Soc. de Biologie, 24 juillet 1875).
— Fixation du carmin par les éléments anatomiques vivants (en collab. avec M. Legoff; *Comptes rendus* de la Soc. de Biologie, 11 décembre 1875. — *Gazette médicale*, 25 décembre 1875).

1876

— Des changements de coloration sous l'influence des nerfs (*Journ. de l'Anatomie*, janv.-févr., mars-avril 1876. — A part 1 vol. in-8 avec planches en couleur, Paris, Germer-Baillière, 1876).
— Sur le développement d'œufs à l'albumen desquels on a ajouté 50 centigr. de sucre cristallisé (en collab. avec M. Beauregard, *Comptes rendus* de la Soc. de Biologie, 14 juillet 1876. — *Gazette médicale*, 28 juillet 1877).
— Depuis juillet 1876, Pouchet partage avec Robin la direction du Jour. de l'Anatomie et de la Physiologie.
— Sur un cas de survie de l'aire vasculaire, môle omphalomésentérique (*Comptes rendus* de la Soc. de Biologie, 29 juill. 1876. — *Gazette médicale*, 16 septembre 1876).
— De l'emploi des solutions concentrées d'acide osmique (*Journal de l'Anatomie*, sept.-octobre 1876).
— Contribution à l'histoire de la vision chez les Cirrhipèdes (En collaboratation avec M. Jobert. — *Journ. de l'Anatomie*, novembre-décembre 1876).
— Note sur un changement unilatéral de couleur produit par l'ablation d'un œil chez la Truite (*Comptes rendus* Soc. de Biologie, 2 décembre 1876).
— Remarques critiques sur une expérience de M. Bert (*Comptes rendus* de la Soc. de Biologie, 11 décembre 1876).
— Contribution à l'histologie du développement des nerfs périphériques (En collabor. avec M. Tourneux : *Comptes rendus* de la Soc. de Biologie, 23 décembre 1876. — *Gazette médicale*, 13 janvier 1877).
— Sur le développement des organes génito-urinaires (Conférences faites au laboratoire d'histologie zoologique de l'École des Hautes Études. — *Annales de gynécologie*, 1876).

1877

— Sur la genèse des hématies chez l'adulte (*Comptes rendus* de la Soc. de Biologie, 6 novembre 1877. — *Gazette médicale*, 10 nov. 1877).

1878

— Sur les Leucocytes et la régénération des hématies (*Comptes rendus* de la Soc. de Biologie, 5 janv. 1878. — *Gazette médicale*, 19 janv. 1878).
— Note sur la régénération des hématies des mammifères (*Comptes rendus* de la Soc. de Biologie, 2 fév. 1878).
— Extirpation de la rate chez un Turbot (*Comptes rendus* de la Soc. de Biologie, 2 fév. 1878).
— Claude Bernard (en collabor. avec Robin). (*Journ. de l'Anatomie*, 1878, p. 334).
— De l'origine des hématies (*Comptes rendus* de la Soc. de Biologie, 2 mars 1878. — *Gazette médicale*, 16 mars 1878).

— Note sur la circulation choriale des Rongeurs (*Comptes rendus* de la Soc. de Biologie, 6 avril 1878. — *Gazette médicale*, 27 avril 1878).
— Du développement du Squelette des Poissons osseux, suite. (*Journ. de l'Anatomie*, janv.-fév., mars-avril 1878).
— Note sur l'évolution du sang chez les Ovipares (*Comptes rendus* de la Soc. de Biologie, 8 juin 1878. — *Gazette médicale*, 29 juin 1878).
— Note sur la constitution du sang après l'ablation de la rate (*Comptes rendus* de la Soc. de Biologie, 8 juin 1878. — *Gazette médicale*, 29 juin 1878).
— Note sur l'aire vasculaire des Rongeurs (*Comptes rendus* de la Soc. de Biologie, 20 juill. 1878).
— Note sur la structure des glandes lymphatiques (*Comptes rendus* de la Soc. de Biologie, août 1878. — *Gazette médicale*, 25 janv. 1879).
— Note sur le sens musculaire et sur la machine à écrire (*Comptes rendus* de la Soc. de Biologie, août 1878. — *Revue Philosophique*, novembre 1878, et *Gazette médicale*, 27 janv. 1879).
— Sur le muscle vibrant du homard (*Assoc. franc. pour l'avancement des sciences*, 1878, p. 756).
— Nouvelle note sur le changement unilatéral de couleur produit par l'ablation d'un œil chez la Truite (*Comptes rendus* de la Soc. de Biologie, 23 novembre 1878).
— Note pour servir à l'histoire des cristaux du sang (*Comptes rendus* de la Soc. de Biologie, 14 décembre 1878. — *Gazette médicale*, 4 janvier 1879).
— Précis d'histologie humaine et d'histogenèse (par G. Pouchet et Tourneux, 2e édition. 1 vol., Paris, 1878).

1879

— Sur un cas de mimétisme passager et réciproque chez la Seiche (en collaboration avec M. J. Barrois : *Comptes rendus* de la Soc. de Biologie, 1879).
— Évolution et structure des noyaux des éléments du sang chez le Triton (*T. cristatus* et *alpestris*) (*Journ. de l'Anatomie*, janv.-févr. 1879).
— Remarque sur la différence morphologique du lait et du chyle laiteux (*Comptes rendus* de la Soc. de Biologie, 1er févr. 1879; *Gazette médicale*, 22 févr. 1879).
— De la dégénérescence hémoglobique de la moelle des os (*Comptes rendus* de la Soc. de Biologie, 15 mars 1879).
— De l'histoire de la sensation électrique (*Comptes rendus* de la Soc. de Biologie, 5 avril 1879. *Gazette médicale*, 26 avril 1879).
— Note sur les moindres images rétiniennes (*Comptes rendus* de la Soc. de Biologie, 12 févr. 1879).
— La formation du sang (*Revue scientifique*, 20 sept. 1879).
— Sur la moelle des os (*Comptes rendus* de la Soc. de Biol., déc. 1879).

1880

— Les collections allemandes et la galerie d'Anatomie comparée du Museum (*Revue scientifique*, 24 janv. 1880).
— Note sur les granulations hémoglobiques contenues dans certains leucocytes (*Comptes rendus* de la Soc. de Biologie, 10 avril 1880. — *Gazette médicale*, 15 mai 1880. — *Journal de l'Anatomie*, nov.-déc. 1880).
— La Chaire d'Anatomie comparée. Leçon d'ouverture (*Revue scientifique*, 17 avril 1880, p. 982).
— Note sur la rétine du pigeon (*Comptes rendus* de la Soc. de Biologie, 17 avril 1880. — *Gazette médicale*, 22 mars 1880).
— Tumeur graisseuse chez un pigeon (*Comptes rendus* de la Soc. de Biologie, 15 mai 1880).
— Sur le système de canaux et sur la corde de l'Amphioxus (*Comptes rendus* de la Soc. de Biologie, 1er mai 1880. — *Gazette médicale*, 22 mai 1880).

— Observations et expériences sur la circulation lymphatique chez les Poissons Pleuronectes (*Comptes rendus* de la Soc. de Biologie, 22 juin 1880).
— The Origin of the Red Blood Corpuscules (*The Quarterly Journal of Microsc. Science*, juillet 1880) (C'est la traduction de l'article : la formation du sang de la *Revue scientifique* du 20 sept. 1879.)
— On the Laminar Tissue of Amphioxus (*The Quarterly Journ. of Microscopical Science*, octobre 1880).
— Une expérience sur l'instinct des chenilles processionnaires (*Bombyx pithyocampa*) (*Comptes rendus* de la Soc. de Biologie, 1880).
— Sur la formation du pigment mélanique (*Comptes rendus* de la Soc. de Biologie, 23 oct. 1880. — *Gazette médicale*, 30 oct. 1880).
— Note sur le développement de l'organe adamantin (En coll. avec Chabry : *Comptes rendus* de la Soc. de Biologie, 4 déc. 1880. — *Gazette médicale*, 11 déc.).
— Note sur les leucocytes de Semmer et les cellules Eosinophiles d'Ehrlich (*Journ. de l'Anatomie*, nov.-déc. 1880).

1881

— Sur le sang des Crustacés (*Comptes rendus* de la Soc. de Biologie, mars 1881 ; *Journ. de l'Anatomie*, mars-avril 1882).
— Deuxième note sur le développement de l'organe adamantin (En coll. avec Chabry, *Comptes rendus* de la Soc. de Biologie, 20 février 1881. — *Gazette médicale*, 12 mars).
— Sur un prochain voyage scientifique à la pêcherie de baleines de Vadsö (*Comptes rendus* de l'Académie des sciences, 2 mai 1881).
— Mission de Laponie. Photographies (Atlas in-folio. Paris, Masson, 1881).
— Des deux sangs et de leur distribution d'après Galien. Leçon d'ouverture (*Revue Scientifique*, 21 mai 1881).
— Rapport sur une mission en Allemagne pour étudier les collections d'anatomie comparée (*Arch. des Missions scientifiques et littéraires*, IIe série, t. VII, 1881. Reproduit en partie dans *Revue scientifique* et *Revue internationale de l'Enseignement*, 15 mai 1881).
— Troisième note sur le développement de l'organe adamantin (En collaboration avec Chabry, *Comptes rendus* de la Société de Biologie, 12 nov. 1881).

1882

— Note sur les températures de la mer observées pendant la mission de Laponie (*Comptes rendus* de l'Académie des sciences, 2 janvier 1882).
— Sur l'évolution des dents des Balænides (En coll. avec Chabry : *Comptes rendus* de l'Académie des Sciences, 28 févr. 1882).
— Quatrième note sur l'organe adamantin des Balænides (En coll. avec Chabry : *Comptes rendus* de la Soc. de Biologie, 18 mars 1882).
— Note sur une explication plausible des phénomènes observés sur le malade de M. Dumontpallier (Précédée d'un procès-verbal sur ces expériences : *Comptes rendus* de la Soc. de Biologie, 4 mars 1882).
— Le lac Enara et le cours du Pasvick (*Bulletin de la Soc. de Géographie*, 14 avril 1882).
— Sur certaines formes concrètes des albuminoïdes du sang (*Comptes rendus* de la Soc. de Biologie, 22 avril 1882).
— Sur quelques particularités offertes par le plasma du sang de cheval (*Journ. de l'Anatomie*, mai-juin 1882).
— Veau monstrueux biniodyme (En coll. avec M. Beauregard : *Comptes rendus* de la Soc. de Biologie, 8 juillet 1882).
— Des terminaisons vasculaires de la rate des Sélaciens (*Journ. de l'Anatomie*, sept.-oct. 1882).
— Sur l'évolution des Péridiniens et les particularités d'organisation qui les rapprochent des Noctiluques (*Comptes rendus* de l'Académie des sciences, 30 oct. 1882).

— Sur la faune malacologique du Varangfjörd (En collab. avec M. de Guerne : *Comptes rendus* de l'Académie des Sciences, 11 déc. 1882).
— Fait de pyœmie chez le pigeon. (Observation de G. Pouchet rapportée par Variot dans « Rôle pathogénique des lésions viscérales... in *Journ. de l'Anatomie*, mai-juin, 1882, p. 312.)

1883

— Note préliminaire sur le fonctionnement des nématocystes (En collab. avec M. Bergé : *Comptes rendus* de la Soc. de Biologie, 13 janvier 1883).
— Observations sur la température de la mer faites pendant le cours de la mission de Laponie (*Annales météorologiques*, 1883).
— L'espèce et l'individu. Leçon d'ouverture (*Revue Scientifique*, 10 févr. 1883).
— Note sur un rouleau japonais d'anatomie humaine (*Comples rendus* de la Soc. de Biologie, 24 nov. 1883).
— La loi du 29 frimaire (Paris, 1883. Brochure comprenant une série d'articles insérés dans *le Siècle*).
— Nouvelles observations sur les Cilio-Flagellés (*Associat. pour l'Avanc. des Sciences;* Congrès de Rouen, 1883).

1884

— Nouvelle contribution à l'histoire du sang des Crustacés (*Comptes rendus* de la Société de Biologie, 15 mars 1884).
— Contribution à l'odontologie des mammifères (En collab. avec M. Chabry, *Journ. de l'Anatomie*, mai-juin 1884).
— Note sur des figures d'anatomie remontant à la fin du XIVe siècle (*Comptes rendus* de la Soc. de Biologie, 10 mai 1884).
— Sur un Péridinien parasite (*Comptes rendus* de l'Académie des Sciences, mai 1884).
— Sur une fausse Noctiluque (*Comptes rendus* de la Soc. de Biologie, 12 juill. 1884).
— Sur la boîte à Spermaceti (En collaboration avec M. Beauregard : *Comptes rendus* de l'Académie des Sciences, 14 août 1884).
— D'un œil véritable chez les Protozoaires (*Comptes rendus* de la Société de Biologie, 25 oct. 1884).
— Contribution à l'histoire des Cilio-Flagellés (*Journal de l'Anatomie*, 1884).

1885

— Nouvelle contribution à l'histoire des Péridiniens marins (*Journ. de l'Anatomie*, janv.-févr. 1885).
— Des récents échouements de Cétacés sur la côte française (*Comptes rendus* de l'Académie des sciences, 12 février 1885).
— Sur la faune pélagique de la mer Baltique et du golfe de Finlande (En collaboration avec M. de Guerne : *Comptes rendus* de l'Académie des Sciences, 30 mars 1885).
— Note sur les effets du venin d'Abeille sur les tissus végétaux (En collab. avec M. Bovier-Lapierre : *Comptes rendus* de la Soc. de Biologie, 27 juin 1885, publiée le 11 juillet).
— Dissection d'un fœtus de Cachalot (*Comptes rendus* de l'Académie des sciences, 18 mai 1885; in extenso dans *Journ. de l'Anatomie*, juillet-août 1885).
— Note sur le développement des fanons (En collab. avec M. Beauregard. *Comptes rendus* de la Soc. de Biologie, 18 juillet 1885).
— Note sur un échouement d'Hyperoodon à Rosendaël (En collab. avec M. Beauregard : *Comptes rendus* de l'Académie des sciences, 3 août 1885).
— De l'Asymétrie des Cétodontes (Communication au *Congrès pour l'Avanc. des Sciences*, 17 sept. 1883).

— Développement des dents du Cachalot (*Comptes rendus* de l'Académie des Sciences, 19 oct. 1885).
— La Biologie aristotélique (*Revue philosophique*, oct.-nov. 1884; janv. 1885, 1 vol. à part, Alcan, 1885).
— Troisième contribution a l'histoire des Péridiniens (*Journal de l'Anatomie*, nov.-déc. 1885).

1886

— Une expérience sur les Courants de l'Atlantique (*Génie civil*, 23 janvier 1886).
— Observations relatives à la note récente de M. Kœhler sur une nouvelle espèce de Balanoglossus (*Comptes rendus* de l'Académie des Sciences, 1er février 1886).
— Sur les photographies stellaires et les animaux aveugles des eaux profondes (*Comptes rendus* de la Soc. de biologie, 13 mars 1886).
— Les produits en Anatomie générale, dans « Hommage à Chevreul », 1886, in-4, Alcan.
— Instruction pour la récolte des objets d'histoire naturelle à la mer (*Archives de médecine navale*, mars 1886).
— Sur l'alimentation des Tortues marines (En collabor. avec M. de Guerne, *Comptes rendus* de l'Académie des Sciences, 12 avril 1886).
— De l'Asymétrie de la face chez les Cétodontes (in-4, Paris, Masson, 1886).
— Sur l'œil des Péridiniens (*Comptes rendus* de la Soc. de Biologie, 8 mai 1886).
— Note sur les kystes fusiformes des Péridiniens (*Comptes rendus* de la Soc. de Biologie, 28 mai 1886).
— La question de la Sardine (*Phare de la Loire*, 17 sept. 1886).
— Ch. Robin. Sa vie et son œuvre (*Journ. de l'Anatomie*, juillet-août; septembre-octobre; novembre-décembre 1886, et in-8 à part, Alcan, 1887).
— Sur Gymnodinium polyphemus, Pouch. (*Comptes rendus* de l'Académie des Sciences, 2 nov. 1886).

1887

— Remarques anatomiques à l'occasion de la nature de la Pensée (*Revue scientifique*; 5 février 1887).
— Sur la nourriture de la Sardine (En collab. avec M. de Guerne, *Comptes rendus* de l'Académie des sciences, 7 mars 1887).
— Sur la formation du pigment mélanique (*Comptes rendus* de la Soc. de Biologie, 19 mars 1887).
— La Sardine et le Laboratoire de Concarneau (*Revue scientifique*, 23 avril 1887).
— L'emploi des Seines à Sardine (Brochure in-12, Nantes, 1887).
— Quatrième contribution à l'histoire des Péridiniens (*Journ. de l'Anatomie*, mars-avril 1887).
— La question de la Sardine (*Revue scientifique*, 11 juin 1887).
— Communication à propos de l'Anatomie du Cachalot (*Comptes rendus* de la Soc. de Biologie, 16 juillet 1887).
— Sur la prétendue obscurité du fond de l'Océan (*Comptes rendus* de la Soc. de Biologie, 29 octobre 1887).
— De Lorient à Terre-Neuve; notes de voyage (*Revue scientifique*, 15 octobre 1887, p. 492).
— La couleur des eaux de la mer et les pêches au filet fin (*Association française. — Congrès de Toulouse*, septembre 1887; *Comptes rendus* de l'*Assoc.*, 2e partie, p. 596).
— Sur un filet fin de profondeur. En collaboration avec M. Chabry (*Comptes rendus* de la Soc. de Biologie; 29 octobre 1887).

— Les eaux vertes de l'Océan (*Comptes rendus* de la Soc. de Biologie, novembre 1887).
— Discours prononcé à l'inauguration de la statue de Pierre Belon (*Journ. de l'Anatomie*, nov.-décembre 1887, et *Journ. de la Sarthe*).

1888

— Conférence sur un voyage aux Açores et à Terre-Neuve (*Bulletin du Cercle Saint-Simon*, 21 janv. 1888).
— Contre-projet pour l'aménagement de la grande salle des nouvelles galeries du Museum, présenté par le professeur d'Anatomie, in-4.
— Sur les glandes cutanées chez l'Écrevisse (En collaboration avec M. Wertheimer, *Comptes rendus* de la Soc. de Biologie, 18 février 1888).
— Le régime de la Sardine sur la côte océanique de France en 1887 (*Comptes rendus de l'Académie* des Sciences, 20 févr. 1888. — Extrait à part, in-4).
— De l'affectation de la grande salle centrale des nouvelles galeries du Museum (*Revue scientifique*, 17 mars 1888).
— La Sardine (*Revue des Deux Mondes*, 1er avril 1888).
— Remarque sur la dissémination des espèces d'eau douce à propos d'une communication de M. de Guerne (*Comptes rendus* de la Soc. de Biologie, 7 avril 1888).
— Notes accompagnant la présentation de photographies de Cachalot (*Comptes rendus* de la Soc. de Biologie, 16 juin 1888).
— Échouement d'une Baleine à Alger (En collab. avec M. Beauregard, *Congrès de l'Associat. franç.* à Alger, 1re partie, p. 197, 1888).
— De la multiplication provoquée et de la forme des Noctiluques (*Comptes rendus* de la Soc. de Biologie, 23 juin 1888).
— Sur le test des Arthropodes (*Comptes rendus* de la Soc. de Biologie, 13 octobre 1888).
— La prétendue évolution du sens des couleurs (*Revue scientifique*, 13 octobre 1888).
— Sur un nouveau Cyamus parasite du Cachalot (*Comptes rendus* de l'Académie des Sciences, 29 octobre 1888).
— Note sur les parasites du Cachalot (En coll. avec M. Beauregard : *Comptes rendus* de la Société de Biologie, 16 nov. 1888).
— Rapport sur le fonctionnement du Laboratoire de Concarneau en 1887 et sur la sardine (*Enquête et documents relatifs à l'enseignement supérieur*, t. XXV, in-8, 1888).
— Le Cachalot (*Revue des Deux Mondes*, 1er décembre 1888).

1889

— Sur le développement des larves d'oursins dans l'eau de mer privée de chaux (En collaboration avec M. Chabry, *Comptes rendus* de la Soc. de Biologie, p. 17, 12 janvier 1889, à part).
— De la production de larves monstrueuses d'oursins par privation de chaux (En collaboration avec M. Chabry, *Comptes rendus* de l'Académie des Sciences, 28 janvier 1889).
— Les dernières expériences de M. Chauveau (*Journ. de l'Anatomie*, janv.-févr. 1889, p. 111).
— Sur l'estomac du Cachalot (En collab. avec M. Beauregard, *Comptes rendus* de la Soc. de Biologie, 9 févr. 1889, p. 92).
— Développement de l'évent du Cachalot (*Comptes rendus* de la Soc. de Biologie, 23 févr. 1889, p. 149).
— Recherches sur le Cachalot (En collabor. avec M. Beauregard, *Nouv. Arch. du Museum*, 1889, 3e série, t. I).
— Chevreul (*Journ. de l'Anatomie*. Mars-avril 1889, p. 225).

— Traité d'ostéologie comparée (En collabor. avec M. Beauregard, 1 vol. in-8, Masson, 1889).
— A propos de l'odeur des fleurs (*Journ. de l'Anatomie*, mai-juin 1889, p. 307).
— La maladie pyocyanique de Charrin, analyse (*Journ. de l'Anatomie*, juillet-août 1889, p. 449).
— Squelette de Cachalot femelle (en collab. avec M. Beauregard. *Comptes rendus* de la Société de Biologie, 9 mars 1889, p. 201).
— L'eau de mer artificielle comme agent tératogénique (En collab. avec M. Chabry, *Journ. de l'Anatomie*, mai-juin 1889).
— Sur la conservation des viandes par le froid (*Comptes rendus* de la Soc. de Biologie, 15 juin 1889, p. 425).
— Le régime de la Sardine en 1888 sur la côte bretonne (*Comptes rendus* de l'Académie des Sciences, 11 juillet 1889).
— Sur l'œuf de la Sardine (*Comptes rendus* de l'Académie des Sciences, 15 juillet 1889).
— Sur la croissance de la Sardine océanique (*Comptes rendus* de l'Académie des Sciences, 29 juillet 1889).
— Sur des graphiques représentant le régime de la Sardine (*Comptes rendus* de la Société de Biologie, 20 juillet 1889, p. 509).
— Rapport au ministère de l'Instruction publique sur le fonctionnement du laboratoire de Concarneau en 1888 et sur la Sardine (*Journ. de l'Anatomie*, juillet-août 1889).
— Le régime de la Sardine (*Revue scientifique*, 21 août 1889. p. 239).
— Recherches de Dareste sur les conditions physiques de l'évolution (*Journ. de l'Anatomie*. juillet-août 1889, p. 453).
— Sur les conditions de la vie dans les grands fonds (*Comptes rendus* des séances du congrès international de zoologie, Paris, 1889).
— Courants de l'Atlantique nord (Imprimerie municipale, Hôtel de Ville, Paris, in-4, 1889).
— Du cytoplasme et du noyau des Noctiluques (*Comptes rendus* de l'Académie des Sciences, 4 novembre 1889).
— Cachalot (note sur une tête de jeune) (En collaboration avec M. Beauregard, *Comptes rendus* de la Société de Biologie, 1889, p. 553).
— De la structure et des phénomènes nucléaires chez les Noctiluques (*Comptes rendus* de la Soc. de biologie, 9 novembre 1889, p. 642).
— Sur l'œuf et les premiers développements de l'Alose (En collaboration avec M. Biétrix, *Comptes rendus* de l'Académie des Sciences, 16 déc. 1889).
— Sur le développement de l'Alose et de la Feinte (En collab. avec M. Biétrix, *Journ. de l'Anatomie* novembre-décembre. 1889).

1890

— Échouement d'un Cachalot à l'île de Ré (En collab. avec M. Beauregard, *Comptes rendus* de la Soc. de Biologie, 3 févr. 1890).
— Sur un échouement de Cachalot à l'Ile de Ré (*Comptes rendus* de l'Académie des Sciences, 31 mars 1890).
— Contribution à l'histoire des Noctiluques (*Journ. de l'Anatomie*, mars-avril 1890).
— La Sardine de la Méditerranée (*Revue scientifique*, 10 mai 1890).
— Sur un Flagellé parasite viscéral des Copépodes (*Comptes rendus* de la Soc. de Biologie, 31 mai 1890).
— Les formes extérieures du Cachalot (En collabor. avec M. Chaves, *Journ. de l'Anatomie*, mai-juin 1890).
— Sur Pyrocystis noctiluca. Murray (*Comptes rendus* de la Soc. de Biologie, 31 oct. 1890).
— Rapport sur le fonctionnement du laboratoire de Concarneau en 1889 et sur la Sardine (*Journ. de l'Anatomie*, nov.-déc. 1890).

— Deux échouages de grands Cétacés au VIIe et au IXe siècle (*Comptes rendus* de la Soc. de Biologie, 12 déc. 1890).
— A propos de deux photographies de Baleines franches (*Comptes rendus* de la Société de Biologie, 19 déc. 1890).

1891

— Sur la moelle épinière du Cachalot (*Comptes rendus* de la Soc. de Biologie, 16 janvier 1891).
— Des variations du bassin du Cachalot (En collab. avec M. Beauregard, *Comptes rendus* de l'Académie des Sciences, 19 janv. 1891).
— Sur un cachalot échoué à l'île de Ré (En collab. avec M. Beauregard, *Jour. de l'Anatomie*, mars-avril 1891).
— Nouvelles observations sur la Sardine océanique (*Comptes rendus* de l'Académie des Sciences, 6 avril 1891).
— Remarques sur la bouche des Crustacés (*Journ. de l'Anatomie*, mars-avril 1891).
— Sur la formation du pigment mélanique (3e note : *Comptes rendus* de la Soc. de Biologie, 11 avril 1891, imprimée en tête de la séance du 18 avril).
— Sur une mélanine artificielle (*Comptes rendus* de l'Académie des Sciences, 20 avril 1891).
— A propos de la ménagerie du Museum (*Revue scientifique*, 20 juin 1891).
— A propos de la réorganisation du Museum (*Revue scientifique*, 7 nov. 1891).
— « En Islande » (*Revue de famille*, 15 nov. 1891 et suiv.).
— Nouvelle liste d'échouements de grands Cétacés sur la côte française (En collab. avec M. Beauregard, *Comptes rendus* de l'Académie des Sciences, 7 déc. 1891).
— Rapport au ministre sur le fonctionnement du laboratoire de Concarneau en 1890 et sur la Sardine (*Journ. de l'Anatomie*, nov.-déc. 1891).
— Le régime de la Sardine en 1890 (*Comptes rendus* de l'Académie des Sciences, 28 déc. 1891).

1892

— Sur la flore pélagique du Naalsœfjord (*Comptes rendus* de l'Académie des Sciences, 11 janv. 1892).
— Sur une algue pélagique nouvelle (*Comptes rendus* de la Soc. de Biologie, 18 janv. 1892).
— Les larves de Muscidés comme facteurs géologiques (*Comptes rendus* de la Soc. de Biologie, 18 janvier 1892).
— Sur la faune pélagique du Dyrefjord (*Comptes rendus* de l'Académie des Sciences, 25 janv. 1892).
— Contribution à l'histoire des Cyames (*Journ. de l'Anatomie*, janv.-févr. 1892).
— Remarque sur deux Turbots à face nadirale pigmentée (*Comptes rendus* de la Soc. de Biologie, 5 mars 1892).
— Voyage en Islande (Conférence. *Société normande de Géographie*, mars-avril 1892).
— Cinquième contribution à l'histoire des Péridiniens (*Journ. de l'Anatomie*, mars-avril 1892).
— Sur un échouement de Cétacé de la 113e Olympiade (*Comptes rendus* de l'Académie des sciences, 9 mai 1892).
— Note sur la Baleine observée par Néarque (*Comptes rendus* de la Soc. de Biologie, 14 mai 1892).
— Sur des Sardines présentant des œufs à maturité (En collab. avec M. Biétrix, *Comptes rendus* de la Soc. de Biologie, 14 mai 1892).
— La forme et la vie (*Revue des Deux Mondes*, 15 mai 1892).

— De la couleur des préparations anatomiques conservées dans l'alcool (*Comptes rendus* de la Soc. de Biologie, 11 juin 1892).
— Note sur l'ambre gris (En collab. avec M. Beauregard, *Comptes rendus* de la Soc. de Biologie, 24 juin 1892).
— Note sur les calculs intestinaux du Cachalot (ambre gris) (*Comptes rendus* de l'Académie des Sciences, 20 juin 1892).
— Sur la formation du pigment mélanique, 4e note (*Comptes rendus* de la Soc. de Biologie, 25 juin 1892).
— Sur la récente campagne de « la Manche » (*Assoc. franç. pour l'Avanc. des Sc.* Congrès de Pau. Procès-verbaux, p. 341, 1892).
— Contribution à l'histoire des Diatomées (*Association française pour l'Avanc. des Sc.* Congrès de Pau, procès-verbaux, p. 218).
— Le régime de la Sardine (*Revue scientifique*, 21 août 1892).

1893

— Anciens échouages de Cétacés du IXe au XVIIe siècle (*Mémoires* de la Soc. de Biologie, 15 avril 1893).
— Sur l'ambre gris (in-4, Paris, Imprimerie nationale, 1893, avec 2 planches en couleur).
— Sur le Plankton de la lagune nord de Jan-Mayen (*Comptes rendus* de l'Académie des Sciences, 23 mai 1893).
— Conférence d'Anatomie; enseignement spécial aux voyageurs (*Revue scientifique*, 3 juin 1893).
— Sur le Plankton de l'Océan Glacial (*Comptes rendus* de l'Académie des Sciences, 5 juin 1893).
— Observations sur la glace faites au cours du voyage de « la Manche » (*Comptes rendus* de l'Académie des Sciences, 26 juin 1893).
Ces 3 communications ont été réunies en un tirage à part sous le titre « Observations faites au cours du voyage de la Manche ».
— Sur un halo observé à Créteil, le 22 oct. 1893 (*Comptes rendus* de l'Académie des Sciences, 23 oct. 1893).
— Sur le polymorphisme de Péridinium acuminatum. Ehr. (*Comptes rendus* de l'Académie des Sciences, 20 nov. 1893).
— Décès de Chabry (*Comptes rendus* de la Soc. de Biologie, 25 nov. 1893).
— Poudre de viande de Baleine (ibid.).
— Laurent Chabry (*Journ. de l'Anatomie*, nov-déc. 1893).

1894

— Histoire naturelle de Jan-Mayen et du Spitzberg, dans Voyage « de la Manche » à l'île Jan-Mayen et au Spitzberg (juillet-août 1892), (*Nouvelles Archives des missions scientifiques et littéraires*, t. V, 1894, p. 155).
— Contribution à l'histoire du Spermaceti, à propos du trésor de la reine Blanche de Namur (1365) (Bergens Museums Aarbog, 1895, n° 1). Le manuscrit de ce mémoire était complètement terminé à la mort de Pouchet, qui le destinait aux Annales du Musée de Bergen. Nous adressons tous nos remerciements à M. le Dr Brunchorst qui a bien voulu donner ses soins à l'impression de ce mémoire.

LE PLACENTA DES CARNASSIERS

Par Mathias DUVAL

(PLANCHES I ET II)

(*Suite et fin* [1].)

F. — *Des bords du placenta et de la formation ectoplacentaire abortive.*

Pendant la période de formation de l'ectoplacenta, nous avons décrit avec soin les dispositions que présentaient les membranes de l'œuf et la muqueuse utérine, sur le bord externe du placenta fœtal et dans une certaine étendue des régions polaires. Avec les figures 107, 109 et 110 (pl. IX) nous avons arrêté cette description au vingt-quatrième jour, et nous étions arrivé à cette conclusion que, dans la portion de la région polaire immédiatement contiguë au bord du placenta proprement dit, il se fait des tentatives de connexion entre l'ectoderme et la muqueuse utérine, des formations ectoplacentaires abortives, lesquelles n'aboutissent pas à constituer une véritable lame ectoplacentaire continue, mais seulement à produire des dispositions analogues à celles que présente, à son début, la bordure verte du placenta de la chienne.

1° *La formation ectoplacentaire abortive pendant et après la période de remaniement de l'ectoplacenta.* — Pendant la période de remaniement de l'ectoplacenta, cette formation abortive ectoplacentaire présente des détails intéressants à étudier. Précisément parce que en ce point la formation ectoplacentaire reste rudimen-

1. Voir le *Journal de l'Anat. et de la Physiol.* (numéros de mai-juin, juillet-août, novembre-décembre 1893, mars-avril, mai-juin, novembre-décembre 1894).

taire, abortive, nous trouvons là des particularités qui nous permettent de mieux comprendre la signification morphologique de l'ectoplacenta; et, en même temps, comme ces régions sont homologues de la bordure verte de la chienne, nous pouvons dire qu'on ne peut bien comprendre ce qu'est cette bordure verte, et juger des interprétations qui en ont été données, qu'après avoir examine les dispositions rudimentaires que présentent les bords du placenta chez la chatte.

L'état de la formation ectoplacentaire abortive présente des dispositions très variables selon les sujets. Tantôt, les piliers ectodermiques et les arcades ectodermiques, précédemment décrites au vingt-quatrième jour, à propos des figures 109 et 110 (pl. IX), sont devenus très nombreux; tantôt ces parties sont peu multipliées et leur extension très réduite. Dans les figures 122 et 127 nous avons un type de chacune de ces dispositions extrêmes. La figure 122 est d'une chatte qui a été étiquetée, à peu près exactement, croyons-nous, comme étant au vingt-septième ou vingt-huitième jour de la gestation; la figure 127, d'après les dimensions relatives de l'embryon et de la ceinture placentaire, peut être considérée comme appartenant très approximativement au trentième jour. Avant de passer à l'étude des détails relatifs aux bords du placenta, faisons remarquer que, quoique d'âges peu distants, ces deux pièces présentent une assez grande différence dans le développement des parties, et surtout dans l'extension de l'allantoïde, qui, sur la figure 122, n'a pas même encore atteint les parties externes du placenta, tandis que, sur la figure 127, elle a dépassé le placenta proprement dit, pour venir jusque sur la région que nous étudions précisément en ce moment, c'est-à-dire jusque sur la formation ectoplacentaire abortive. Nous l'avons déjà dit, ces différences tiennent surtout à la région de l'œuf sur laquelle a porté la coupe; comme nous l'avons indiqué en traitant de la vascularisation de l'ectoplacenta, la figure 122 est de la région qui, répondant au dos de l'embryon, n'est que tardivement abordée par l'allantoïde, tandis que la figure 127 est de la région qui, située en face de l'origine de l'allantoïde, reçoit cette vésicule dès son premier développement (voir la fig. 106, pl. IX).

Dans la figure 122, l'ectoderme, en quittant le placenta proprement dit (en 1), décrit une vaste courbe à concavité inférieure, puis (en 4) vient adhérer à une saillie de la muqueuse utérine. Mais

dans ce trajet (de 1 à 4), la surface de l'ectoderme n'est pas unie; elle présente (notamment en 2 et 3) de légers épaississements; sans doute ces épaississements constituaient-ils, dans l'état normal des choses, autant de piliers ectodermiques qui adhéraient à la muqueuse utérine, et qui ont été détachés, arrachés pendant les manipulations de la pièce. Et en effet la surface correspondante de la muqueuse utérine, dans les intervalles des ouvertures des glandes, présente un épithélium en voie de dégénérescence, incomplet, disloqué par places. Nous n'étudierons pas l'aspect que présentait, à un fort grossissement, cet épithélium utérin et les glandes correspondantes; ces parties sont dans le même état à peu près que ce que nous avons vu précédemment au vingt-quatrième jour (figures 109 et 110), et nous les trouverons ultérieurement dans le même état encore. Seuls les éléments de l'ectoderme méritent une attention spéciale. Au niveau du pilier ectodermique visible en 4 (fig. 122), l'ectoderme est formé de plusieurs assises de cellules, et celles qui forment l'extrémité du pilier sont allongées et pénètrent dans le tissu utérin, comme nous l'avons déjà vu sur les figures 109 et 110, et comme nous le reverrons, dans un instant, sur la figure 125. Mais l'ectoderme des parties interposées entre les piliers, l'ectoderme des arcades ectodermiques, s'est complètement modifié. Ce n'est plus, comme sur les figures 109 et 110, un épithélium à cellules cubiques stratifiées; c'est devenu un épithélium cylindrique d'une seule couche de très longues cellules (figure 121, en A). Le noyau de ces cellules est situé vers leur base ou extrémité adhérente qui est plus granuleuse; l'autre partie, ou extrémité libre de la cellule est claire, renflée et saillante. Sur la figure 121, qui est d'une préparation conservée par le liquide de Muller, ces différences d'aspect foncé et granuleux, ou clair et transparent, sont peu marquées; mais, précisément parce que cette pièce a été traitée par ce liquide, qui conserve si bien les globules sanguins, un autre détail est ici très visible, à savoir que ces cellules épithéliales renferment des globules du sang. Il est à peine besoin de dire, d'après tout ce que nous savons déjà par le placenta de la chienne, que ce sont des globules du sang maternel qui, extravasés dans la région des bords du placenta, ont été incorporés au protoplasma de ces cellules ectodermiques, et qui sont en voie d'être détruits et assimilés par elles. Ceci est en apparence un petit détail; mais il a son importance. Puisque des globules du sang sont dans les cellules de cet

ectoderme, il faut en conclure que normalement il y a à ce niveau de petites hémorragies maternelles, et que les amas de sang qu'on trouve en effet très souvent à cette époque (vingt-huitième jour) en ces régions entre l'ectoderme et la muqueuse utérine, ne proviennent pas de ruptures accidentelles produites *post mortem*, pendant l'extraction et le maniement de la pièce. Ce sont bien des extravasations qui se font normalement, qu'on trouve assez abondantes à la fin du premier mois et dans les premiers jours du second; des extravasations qui font penser à la formation d'une bordure verte, comme chez la chienne. Mais, nous le verrons, ces hémorragies ne se continuent pas par la suite; les cavités, les espaces inter-utéro-ectodermiques dans lesquels elles se sont produites, ne s'organisent pas en cavités godronnées de bordure verte, de sorte que la région que nous étudions mérite aussi bien le nom de *bordure verte abortive*, que celui de *formation abortive ectoplacentaire*.

Si quelques-unes de ces longues cellules ectodermiques cylindriques renferment des globules rouges maternels, le plus grand nombre renferme, et en plus grande abondance, des granulations diverses semblables à celles des détritus que fournissent, à ce niveau, les extrémités supérieures des glandes utérines (lait utérin des auteurs). L'ectoderme se comporte donc ici comme celui qui forme, dans les régions profondes du placenta proprement dit, les *arcades ectodermiques* disposées entre deux lames basales; et les rapports des parties sont les mêmes dans les deux régions. C'est pour cela que nous avons employé la dénomination d'*arcades ectodermiques* aussi bien pour une région que pour l'autre; ce n'est pas un même nom appliqué à deux choses différentes, mais bien à deux choses semblables, homologues; et l'emploi de cette même dénomination ne peut donner lieu à confusion, car lorsque nous parlons des arcades ectodermiques de la bordure verte abortive (formation ectoplacentaire abortive) nous sommes dans une zone bien distincte du placenta proprement dit, et rien ne peut alors les faire confondre avec les arcades ectodermiques du placenta fœtal proprement dit.

L'ectoderme de cette région présente encore d'autres détails à signaler : par places, d'une manière très irrégulière, les longues cellules cylindriques sont remplacées par des cellules moins hautes, et dont quelques-unes semblent végéter en amas plasmodiaux

(fig. 121, en B), c'est-à-dire en masses protoplasmiques semées de noyaux. Nous nous contentons pour le moment de signaler cette disposition, nous réservant de l'étudier dans un instant, d'après des pièces plus favorables que celles conservées par le liquide de Muller.

Telles sont les particularités que présente la région dite formation abortive ectoplacentaire, au vingt-huitième jour (fig. 121 et 122). Nous allons voir ces détails prendre un caractère plus net sur les pièces que nous considérons comme appartenant environ au trente-huitième jour (fig. 125 et 127).

Sur la figure 127, qui est une vue d'ensemble de toute une région polaire de l'œuf et de la cavité utérine, depuis le bord du placenta (A) jusqu'à l'extrémité même du pôle de l'œuf (P; au niveau du canal, C, qui fait communiquer deux cavités de gestation), on voit que cette région polaire a singulièrement augmenté d'étendue. Il y a eu discordance d'accroissement en surface entre le placenta et les régions non placentaires; de sorte que la zone placentaire, qui primitivement occupait presque toute l'étendue de l'œuf, sauf les deux extrémités polaires très étroites (voir figures 94, 106 et 107), arrive à ne plus former qu'une étroite ceinture qui entoure l'équateur de l'œuf. Les mêmes dispositions se produisent chez la chienne; elles sont de notions classiques; nous n'y insisterons pas. De cette vaste région polaire, une seule partie nous intéresse, c'est celle qui est immédiatement contre le bord du placenta zonaire, c'est la formation abortive ectoplacentaire. Sur la figure 127 cette formation est singulièrement étendue (de A à B), et il est rare de la trouver aussi large, car nous avons choisi ici une de nos pièces où elle présentait le plus grand développement. On voit que l'ectoderme, en se détachant du placenta proprement dit, dessine des séries d'ondulations, de manière à former des parties convexes et concaves; les saillies convexes, dirigées en bas, viennent adhérer à la muqueuse utérine; ce sont des *piliers ectodermiques*; les parties concaves, comprises entre ces piliers, sont les *arcades ectodermiques*. Voyons quelle est la constitution de ces diverses parties.

Les *piliers ectodermiques* (fig. 125, en P,P) sont exactement disposés et constitués comme ceux qui existaient déjà au vingt-quatrième jour (fig. 109 et 110, pl. IX); ils sont formés de nombreuses assises de cellules ectodermiques, qui deviennent fusi-

formes en arrivant au contact de la muqueuse utérine, dans les intervalles des ouvertures des glandes; là ces cellules fusiformes passent à travers l'épithélium utérin dégénéré, et pénètrent dans le tissu de la muqueuse où elles plongent, en enveloppant les capillaires maternels. C'est toujours le même processus que nous avons décrit tant de fois, notamment pour la région placentaire proprement dite, mais tandis que dans cette région ce processus se poursuivait et aboutissait à la formation de l'ectoplacenta, il reste ici stationnaire, comme nous l'avions annoncé précédemment, et on ne voit pas aboutir cette tentative d'invasion de la muqueuse utérine par l'ectoderme; la formation ectoplacentaire reste à l'état abortif.

Toutes les saillies interglandulaires de la muqueuse ne donnent pas insertion à des piliers ectodermiques; mais la dégénérescence de l'épithélium ne s'en produit pas moins sur toute cette région de la muqueuse utérine, dans les intervalles des embouchures des glandes. Sur la figure 125, on voit (en A, A) deux de ces intervalles; leur épithélium s'est transformé en une masse vacuolaire, semée de noyaux, ou, pour mieux dire, d'amas de grains chromatiques représentant les noyaux primitifs. Une masse semblable s'est produite à l'ouverture de la glande G2, et tout cet ensemble forme un détritus épithélial qui couvre la surface de la muqueuse: c'est à ce détritus que les auteurs donnent le nom de lait utérin; singulière sécrétion lactée qui n'est produite ici que par les embouchures des glandes, car au-dessous des embouchures l'épithélium reprend graduellement sa forme normale, c'est-à-dire ne se désagrège pas, et, s'il sécrète, il ne donne pas naissance aux détritus dits lait utérin. Mais n'insistons pas. Un autre détail, sur cette figure 125, doit fixer notre attention. C'est que, sur ces espaces inter-glandulaires, où l'épithélium utérin dégénère et se désagrège, les capillaires maternels sous-jacents se trouvent ainsi mis à nu; on voit même, sur la figure 125, et c'est une disposition fréquente à cet âge, on voit même que quelques capillaires émergent à travers les restes de l'épithélium désagrégé et viennent s'ouvrir à la surface. C'est-à-dire que nous trouvons ici, exactement, mais sous une forme bien plus discrète, les mêmes dispositions que nous avons constatées au niveau de la future bordure verte, dans les premiers stades du développement du placenta chez la chienne. Nous voyons donc qu'elle est la source du sang extravasé entre le chorion

et la muqueuse utérine, dans les espaces si nettement circonscrits dans la figure 127 par les arcades ectodermiques. Ces espaces rappellent très exactement les dispositions primitives de la bordure verte de la chienne; mais ils ne se transformeront pas ultérieurement en poches ectodermiques régulièrement circonscrites de tous côtés par l'ectoderme; cette tentative de formation d'une bordure verte avortera; l'hémorragie maternelle s'arrêtera, le sang extravasé, peu à peu résorbé par l'ectoderme, disparaîtra, ne donnera pas lieu à des produits dérivés de l'hémoglobine, et la région en question, après avoir présenté une coloration sanguine plus ou moins intense, n'arrivera pas à prendre la couleur verte caractéristique du bord du placenta du chien.

Notre étude de la formation abortive ectoplacentaire, aussi bien dite bordure verte abortive, au trentième jour, a commencé par les piliers ectodermiques, avec lesquels nous avons été amené à étudier la surface utérine dans laquelle ils s'implantent. Il nous faut maintenant revenir aux *arcades ectodermiques* interposées entre ces piliers. Elles sont constituées presque partout de belles et longues cellules cylindriques, dont le noyau est placé vers la partie basale du corps cellulaire, partie basale formée d'un protoplasma granuleux et foncé, tandis que le protoplasma de la portion libre et saillante est plus clair, finement vacuolaire, et renferme dans ses mailles un grand nombre de globules rouges maternels, dont nous venons de voir l'origine. Mais par places (en B,B, figure 125), les cellules ectodermiques cessent d'être cylindriques pour devenir cubiques et se stratifier sur deux rangs; et sur quelques autres points (par exemple dans le point *a* de la figure 127), cette disposition aboutit à une formation exubérante d'éléments, qui examinés à un fort grossissement (figure 124, en B) affectent le type plasmodial, c'est-à-dire que les cellules se fusionnent en une masse protoplasmique semée de noyau, entre lesquels ne sont que vaguement ou même pas du tout visibles des lignes de séparation intercellulaire. C'est ce que nous avions déjà entrevu, au vingt-huitième jour, sur la figure 121 (en B), mais à un état moins développé, et dans des conditions moins favorables d'observation, la pièce de la figure 121 ayant été conservée par le liquide de Muller.

Ces végétations plasmodiales des arcades ectodermiques sont une des dispositions qui donnent le plus nettement à cette région le

caractère de formation abortive ectoplacentaire. En effet ces végétations ne sont-elles pas identiques à celles qui, sur la figure 105 (pl. IX), au vingt et unième jour, représentent les premières poussées plasmodiales que l'ectoderme émet dans la muqueuse utérine pour procéder à l'édification de l'angio-plasmode ou ectoplacenta. Ici ces végétations ne rencontrent pas devant elles le terrain maternel, ne trouvent pas de surface d'implantation, et elles cessent de se développer. Celles qui rencontrent ce terrain, au-devant d'elles, se développent en piliers ectodermiques précédemment décrits (figure 125, en P,P), c'est-à-dire progressent un peu plus vers l'évolution ectoplacentaire type, puisqu'elles arrivent à aborder des vaisseaux maternels (figure 125) et à les envelopper partiellement, mais elles s'arrêtent à leur tour dans cet état, et toutes ces tentatives de production ectoplacentaire n'aboutissent pas. Mais il nous a paru intéressant de les étudier avec soin; elles nous montrent, sous une forme schématique, la manière dont se comporte l'ectoderme pour donner naissance au placenta fœtal; de même que l'ensemble des formations que produit dans cette région l'ectoderme nous schématise les premiers stades du développement de la bordure verte du placenta de la chienne.

Avant de quitter cette région de la formation ectoplacentaire abortive, faisons remarquer qu'ici le chorion est vascularisé par l'allantoïde, et cette disposition sera comme une dernière consécration du bien fondé de cette expression de *placenta abortif*. En effet, qui dit placenta, dit nécessairement formation recevant des vaisseaux fœtaux. Or, tandis que chez la chienne l'allantoïde ne dépasse pas les limites latérales du placenta, nous voyons, chez la chatte, cette vésicule venir s'étaler sur une notable portion de chorion en dehors du placenta (voir AL, fig. 127), dans la région polaire du chorion, précisément dans toute l'étendue des festons (1, 2, 3, 4, 5, fig. 127) que dessine ce chorion pour constituer la formation ectoplacentaire abortive ou rudimentaire. Il est vrai cependant que chez la chienne, tout en ne dépassant pas les bords de la ceinture placentaire, l'allantoïde vascularise les parois des poches de la bordure verte, et que les festons sus-indiqués sont, chez la chatte, des rudiments de cette bordure; mais il s'en faut de beaucoup que la bordure verte de la chienne ait une étendue comparable à celle des parties ici décrites chez la chatte. Quoi qu'il en soit, nous voyons que les vaisseaux allantoïdiens sont ici développés surtout dans les épaississe-

ments mésodermiques de la base des piliers ectodermiques (en *c c*, figures 125 et 127) [1].

Notons, en passant, que, au delà de la formation abortive ectoplacentaire, la vésicule ombilicale (VO, fig. 122) s'applique au chorion, auquel elle est réunie par du tissu mésodermique; primitivement l'extrémité polaire de l'œuf n'était formée que de deux feuillets, l'ectoderme et le mésoderme (voir la fig. 102, au 21e jour), les deux lamelles mésodermiques du cœlome ne s'étendant pas alors presque à cette extrémité polaire; mais avec les progrès du développement le mésoderme s'interpose entre les feuillets externe et interne jusque tout aux bouts de l'œuf, et réunit entre eux ces deux feuillets, comme le montre la figure 122, vers le trentième jour. Nous pensons donc que l'opinion opposée, émise par Fleischmann, n'est valable que pour des stades avancés. « Lorsque, dit cet auteur (*op. cit.*, 1889, p. 65), le cœlome s'étend en dehors de la partie embryonnaire de la paroi de l'œuf, la somatopleure double le chorion, tandis que le feuillet entodermique, doublé de la lame vasculaire, devient paroi de la vésicule ombilicale. Mais, vers les deux pôles du blastocyte, l'extension du mésoderme éprouve un arrêt et rencontre comme un obstacle infranchissable : il en résulte que ces deux extrémités conservent leur constitution primitive simple (à deux feuillets) et que jamais une couche mésodermique ne prend part à leur formation. » Il nous paraît évident que le mot jamais est de trop ici : en effet Fleischmann, dans ce passage, invoque la figure 2 de sa planche II, laquelle figure est d'un œuf très jeune; il faut dire que l'extension du mésoderme vers le pôle de l'œuf est très lente, et ne s'achève que tardivement; comme Fleischmann nous avons observé son absence sur ces pôles, à des stades relativement jeunes (voir nos figures 102 et 107).

2° *La formation ectoplacentaire abortive sur le placenta à terme.* — Le dernier chapitre de ce mémoire traitera de quelques dis-

1. Si évidente que soit cette disposition, il est toujours précieux, pour en accentuer la démonstration, d'avoir le témoignage d'un auteur dont la supériorité est incontestable en tout ce qui est injection et étude de la circulation du placenta. Or Tafani dit (*op. cit.*, p. 66) : « En dehors du placenta, le chorion reçoit encore des vaisseaux sur une certaine étendue. En détachant un fragment de ce chorion, dans les régions les plus voisines des bords du placenta, on le voit parcouru, sur la face qui regarde la muqueuse utérine, par des séries de légères saillies, qui s'anastomosent entre elles par des branches transversales. C'est dans ces saillies que les vaisseaux sont surtout nombreux, et ils forment des réseaux dont les capillaires sont immédiatement sous-jacents à l'épithélium. »

positions nettement caractérisées du placenta à terme, notamment de l'état des lamelles labyrinthiques et de la circulation fœtale dans les cloisons mésodermiques interposées à ces lamelles. Mais nous ne saurions remettre à ce moment la suite de l'étude de la formation ectoplacentaire abortive, et en finir dès maintenant avec elle sera d'autant plus logique que ce qu'il nous reste à en dire viendra confirmer la dénomination donnée à cette partie.

L'état que nous venons de décrire d'après la figure 127 paraît être le plus haut degré de développement que puisse atteindre cette formation. A partir de ce moment non seulement elle reste stationnaire, mais bientôt elle rétrograde pour disparaître plus ou moins complètement; sur les utérus à terme nous n'en avons plus trouvé de trace. Il est vrai que nous devons avouer n'avoir pas beaucoup multiplié nos recherches à cet égard, mais ce que nous avons trouvé et soigneusement étudié vers le milieu du second mois est assez explicite à cet égard. C'est ce que montre la figure 131. En partant du bord de la ceinture placentaire (B, fig. 131), bord très saillant et qui surplombe en dehors, le chorion (Ch) s'étend sur la surface de la région polaire de la loge utérine, sans plus présenter d'adhérences avec lui. Du côté du chorion, les piliers ectodermiques ont été résorbés, et toute la surface est régulièrement formée d'un bel épithélium à longues cellules cylindriques. Du côté de la muqueuse utérine, l'épithélium paraît s'être reconstitué dans les ouvertures des glandes et sur leurs intervalles; il n'y a plus d'hémorragie, et peu ou pas de détritus épithéliaux dits lait utérin. Ainsi les formations que nous avons dites abortives méritent d'autant mieux ce nom qu'elles ne persistent pas jusqu'à la fin de la gestation, et peuvent même disparaître vers le milieu du second mois. — Nous allons voir du reste que nous sommes à cet égard en parfait accord avec les auteurs qui ont suivi avec soin les transformations de cette région.

Historique. — Les dispositions que nous désignons sous le nom de formation ectoplacentaire abortive ont fixé l'attention de presque tous ceux qui ont étudié le placenta de la chatte. Quelques-uns ont comparé ou même identifié ces parties à la bordure verte de la chienne. Ce nous sera donc encore une occasion de bien préciser l'interprétation que nous avons donnée de cette bordure verte.

Turner, après avoir signalé la vascularisation du chorion en dehors

du placenta, nous paraît être le premier qui ait décrit les dispositions spéciales de ce chorion. « La portion entraplacentaire du chorion du chat, dit-il (*op. cit.*, p. 80), présente des particularités intéressantes. Plusieurs anatomistes ont avancé que chez les carnassiers les vaisseaux ombilicaux envoient de fines ramifications jusque vers les pôles du chorion ; mais on n'a pas suffisamment reconnu que ces vaisseaux, immédiatement au-dessous de la surface extérieure du chorion, forment un réseau capillaire serré, qui, tout en n'étant pas aussi riche que celui des parties lisses du chorion de la vache et de la brebis, est cependant assez développé pour donner, sur les pièces injectées, une coloration caractéristique au chorion. Cette vascularisation de la région lisse du chorion se montre non seulement vers le milieu de la gestation, mais on la reconnaît encore à l'époque normale de la parturition.

« La surface extérieure de la portion lisse du chorion de la chatte présente encore un autre caractère digne de remarque. Vers le milieu de la gestation, cette surface est marquée de taches et de lignes teintées en jaune clair, de façon qu'elle est incomplètement transparente. Examinée à un faible grossissement, elle montre en effet une apparence rugueuse, comme si de légères saillies y étaient produites par une substance étrangère, qu'on peut facilement enlever par le raclage à l'aide d'un scalpel [1]. Au microscope, cette substance apparaît formée de cellules très diverses de formes ; les unes sont des écailles aplaties, d'autres sont très allongées, cylindriques, et d'autres enfin arrondies, et, dans presque toutes, le noyau est relativement large et bien distinct. Ces cellules sont probablement produites par une prolifération de l'épithélium qui revêt la surface du chorion. Sur un placenta à terme, cette surface ne présente plus de rugosités, mais elle est parsemée de taches opaques qui la rendent irrégulièrement transparente : au niveau des taches opaques, on trouve des amas de fines granulations, au milieu desquelles on ne distingue plus que vaguement des contours de noyaux et de corps cellulaires, de sorte qu'il est probable que ces opacités sont dues à des amas de cellules épithéliales qui subissent une dégénérescence granuleuse, sans doute de nature graisseuse. » (*op. cit.*, p. 81).

1. Cette description donne ce qu'on peut constater à l'œil nu ou à la loupe, et ce qu'on obtient par l'examen microscopique des éléments dissociés, par raclage, de la surface du chorion. On voit combien est supérieure à tous égards la méthode des coupes, qui nous présente les parties dans leurs rapports et connexions naturelles.

Tafani complète la description de Turner. L'anatomiste anglais n'avait insisté que sur les aspects du chorion; l'anatomiste italien porte son attention sur la muqueuse utérine correspondante, et décrit l'état de ses glandes, étude qui en effet est en rapport avec sa préoccupation constante de démontrer la production du lait utérin. « La région de l'œuf, dit Tafani (*op. cit.*, p. 59 et 60), et de la muqueuse utérine qui va de la ceinture placentaire à l'entrée du canal de communication entre deux cavités de gestation, présente une coloration en rouge brun, comme celle d'une extravasation sanguine. Là il est facile de séparer les formations fœtales d'avec les maternelles [1], et on reconnaît qu'en effet est interposée entre elles une matière de couleur rouge sombre. A ce niveau, et surtout dans les zones les plus voisines du placenta proprement dit, les glandes utérines sont hypertrophiées et leur canal excréteur est allongé : le revêtement épithélial de ces glandes présente un processus de chromatolyse très actif et on trouve de nombreuses granulations graisseuses dans les cellules. L'ectoderme du chorion correspondant est formé de cellules longues et cylindriques, qui deviennent graduellement plus courtes à mesure qu'elles occupent des surfaces plus voisines de l'extrémité de l'œuf. Le corps de ces longues cellules cylindriques renferme de nombreuses gouttes d'une substance spéciale; il semble que ces cellules se sont assimilé les matières qui sont accumulées entre la muqueuse utérine et le chorion, et leur aspect rappelle en effet celui de l'épithélium intestinal pendant l'absorption des graisses. Mais les granulations ainsi absorbées par ces cellules sont de diverses natures, les unes manifestement graisseuses, c'est-à-dire colorées en noir par l'acide osmique, les autres au contraire vivement teintées par les réactifs caractéristiques de la chromatine nucléaire. Sur quelques rares points, enfin, on trouve quelques cellules contenant des granulations brunes, probablement dérivées de la matière colorante du sang extravasé. Toutes ces substances contenues dans les cellules épithéliales du chorion proviennent de l'espèce de bouillie qu'on trouve entre le chorion et la surface de la muqueuse utérine, bouillie qui est formée par la

1. Il est malheureusement trop facile de détacher ces parties les unes des autres, c'est-à-dire qu'il est difficile d'obtenir des pièces où soient conservés les piliers ectodermiques avec leurs implantations dans le tissu utérin, ce qui fait que ces dispositions n'ont pas été observées par les divers auteurs, qui par suite n'ont pas reconnu la véritable signification de cette formation placentaire abortive, non plus que de la bordure verte de la chienne.

destruction des cellules de la surface de la muqueuse utérine, par la destruction des cellules épithéliales des canaux excréteurs des glandes, et enfin par l'extravasation sanguine qui a lieu à ce niveau, toutes ces parties se mêlant au liquide sécrété par les glandes. »

Fleischmann (*op. cit.*, 1889, pages 66 et 68) a également porté son attention sur ces parties, mais en insistant spécialement sur la muqueuse utérine. « Dans la région de la *coupole* [1], dit-il, la muqueuse utérine est en voie de destruction ; du moins ai-je observé bien des fois, en ouvrant de jeunes renflements de gestation, que cette muqueuse forme une membrane friable, composée d'éléments dissociés et de sang coagulé. » Puis, plus tard, à une période plus avancée, il observe que la coupole est devenue très étendue ; il pense qu'une nouvelle muqueuse s'y est développée ; cette nouvelle muqueuse, dit-il, est remarquable en ce qu'elle ne possède pas de glandes ; mais elle forme des plis très nombreux et très vasculaires, de sorte qu'on peut penser qu'elle est aussi le siège d'échange entre la mère et le fœtus. En effet le chorion est adhérent aux saillies de cette muqueuse, mais il ne forme pas de villosités. Il propose de donner le nom de *faux placenta* à cette muqueuse utérine de nouvelle formation et au chorion qui lui adhère.

Très remarquables à notre point de vue, c'est-à-dire pour la question du syncytium (ou de l'ectoplacenta), sont des descriptions et interprétations de Strahl. « La région des bords du placenta, dit-il (*op. cit.*, p. 123), présente des aspects divers selon les différentes périodes de la gestation. Quand on ouvre un renflement utérin vers le milieu de la gestation, on trouve, contre le bord du placenta, un anneau, une bordure de couleur rouge sombre. Mais on ne trouve plus rien de semblable sur le placenta à terme... il n'y a plus une extravasation sanguine limitée aux bords du placenta, mais du sang répandu d'une manière diffuse au niveau de toute la coupole de l'œuf [2]. »

Puis passant à la description des parties qui sont immédiatement en dehors du placenta, il dit (pages 129 et 130) : « Les parties voisines du bord du placenta, environ vers le milieu de la gestation, présentent les dispositions représentées dans la figure 9,

1. Fleischmann appelle *coupole* ce que nous nommons *région polaire* de l'œuf ou de la cavité de gestation.

2. Bien certainement cette extravasation sanguine générale et diffuse, *sur le placenta à terme*, est accidentelle, et résulte de déchirures.

(fig. XLIV ci-contre), à un très faible grossissement : la région A est le bord du placenta proprement dit; en C est la portion de chorion et de muqueuse utérine désignées par Fleischmann sous le nom de coupole; et entre les parties A et C, est interposée la région marginale qu'il s'agit d'étudier et que je désignerai sous le nom *periplacenta*, expression empruntée à Minot [1]. A ce niveau on trouve une transformation particulière des glandes utérines, qui sont allongées, et dont les ouvertures, dilatées, donnent lieu, par places, à la formation d'un syncytium. Ce syncytium est en partie détaché de la couche qui lui a donné naissance, et se trouve plus

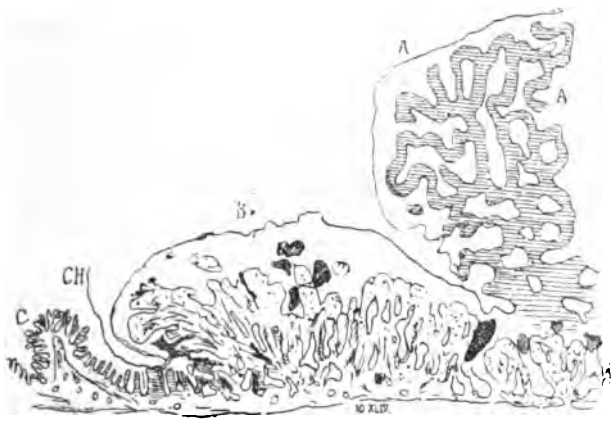

Fig. XLIV. — Strahl; 1890; mémoire IV, fig. 9. « Bords du placenta du chat; — A, placenta; — B, périplacenta; — C, muqueuse de la région de la coupole; — les taches noires de la région B représentent du sang extravasé. » — A propos du manque de netteté et de précision de cette figure, nous ne pouvons que répéter ce que nous avons dit précédemment pour la fig. XL.

ou moins libre au-dessous de l'ectoblaste chorial. On trouve de plus, dans cet espace entre le chorion et la muqueuse interne, une série de grosses et petites extravasations sanguines, qui, sur une coupe, sont plus ou moins indépendantes les unes des autres. Par places, on peut reconnaître d'où vient ce sang extravasé, car on voit le syncytium se détacher de la surface de la muqueuse, et, à ce niveau, les vaisseaux maternels mis à nu donner naissance à une petite hémorragie. Mais les faits plus particuliers sont relatifs à la

1. C'est à propos du placenta du lapin que Minot a employé cette expression (voir sa figure reproduite à la page 157, fig. XIV, du *placenta des Rongeurs*); nous n'avons en effet connaissance d'aucun travail dans lequel Minot ait traité du placenta des carnassiers.

manière dont le syncytium se comporte vis-à-vis de l'ectoblaste chorial. Celui-ci est formé de longues cellules cylindriques, qui renferment une grande quantité de globules sanguins n'ayant subi presque aucune altération. Or le syncytium, bien reconnaissable à sa forme et à sa coloration intense, non seulement va s'attacher à ces cellules épithéliales, mais on le voit encore s'insinuer entre elles, de façon à pénétrer jusqu'au niveau du tissu conjonctif allantoïdien qui double l'épithélium du chorion. On trouve ainsi divers points au niveau desquels les éléments du syncytium se sont interposés entre les cellules ectoblastiques, les ont détachées de la membrane conjonctive allantoïdienne et se sont fixés sur cette membrane. L'épithélium ectoblastique est alors interrompu par des masses syncytiales à noyaux multiples. Il faut donc admettre que les formations syncytiales, après s'être détachées de l'épithélium utérin, sont capables de se déplacer, de se mouvoir. Du reste on trouve des parties de ce syncytium qui ont englobé des globules sanguins, ce qui montre bien encore que le syncytium n'est pas un produit de désagrégation cellulaire, mais un complexus cellulaire qui possède tous les attributs de la vie [1]. »

« Sur les pièces du terme de la gestation, continue Strahl (pages 130 et 131), les parties diffèrent considérablement de ce qui vient d'être décrit. En effet, il n'y a plus alors de périplacenta bien distinct. Je pense que le périplacenta a été amené peu à peu à faire partie du placenta proprement dit [2]. Du reste il faut ajouter que sur les placentas non achevés, le périplacenta n'est pas toujours aussi bien développé que celui que nous venons de décrire, d'après une pièce exceptionnellement favorable pour cette étude. C'est en vain que dans ces formations du bord du placenta, chez la chatte,

1. Combien est précieux pour nous ce passage où se révèle toute la pensée de Strahl et où éclate avec évidence son erreur; ainsi son syncytium provient bien du détritus glandulaire (Strahl nie l'état de détritus, de désagrégation il est vrai), qui, organisé en masses plasmodiales, remonte de la profondeur vers la superficie et va s'attacher au chorion, s'insinuant même entre les cellules de celui-ci! Combien aussi sont justifiées par là nos minutieuses descriptions. Le lecteur a pu trouver que certains détails étaient de trop dans notre étude de la formation abortive; que les figures 121 et 124 venaient surcharger nos planches. Cependant ces figures sont indispensables pour juger des descriptions de Strahl, et nous pouvons maintenant nous contenter d'y renvoyer le lecteur pour faire la critique des interprétations de l'auteur. Dans un sujet aussi complexe que le placenta, aucun détail n'est inutile; il peut être insignifiant par lui-même, mais très important par les erreurs auxquelles il a donné lieu.

2. Inutile de réfuter cette hypothèse.

j'ai recherché les produits de décomposition du sang qu'on trouve chez les autres carnassiers. Chez le chien, ce sont d'innombrables cristaux d'hémoglobine, puis la matière verte bien connue... chez la chatte je n'ai rien trouvé de semblable jusqu'à présent. Sans doute le sang extravasé est-il très rapidement résorbé par le chorion; avec cette hypothèse concorde ce fait que les globules sanguins qu'on trouve dans les cellules épithéliales du chorion sont à peine altérés, et que, d'autre part, le sang extravasé n'est jamais aussi abondant que chez le chien, le renard, le blaireau, etc. » Pour tous ces derniers détails nos observations concordent entièrement avec celle de Strahl.

Nous terminerons cet historique par l'analyse des études de Heinricius sur ces mêmes parties, études très exactes, mais incomplètes, au moins pour ce qui concerne l'épithélium du chorion (ectoderme). Nous rappelons que précédemment nous avons à peu près établi la chronologie des renflements utérins dont il a fait l'étude.

Déjà sur le second des utérus qu'il a étudiés (*op. cit.*, page 361), et que nous considérons comme répondant au vingt-septième jour, il constate que la portion de muqueuse qui ne prend pas part à la formation du placenta proprement dit, c'est-à-dire la muqueuse des régions polaires, ne conserve pas sa constitution primitive. Les glandes y présentent une hypertrophie remarquable... On trouve alors (page 364) des amas de globules sanguins interposés entre le chorion de l'œuf et la muqueuse utérine, aussi bien que entre les saillies de cette muqueuse et jusque dans les cavités des glandes. Sans doute, dit-il, ces globules du sang sont sortis des vaisseaux maternels et ont traversé l'épithélium. Du côté de l'épithélium du chorion ces globules se réunissent en amas relativement considérables, et sont accolés à cet épithélium, dont les cellules ont pris une forme nouvelle; ce sont de grandes cellules, très allongées, avec un gros noyau. A cette époque, on ne constate pas encore, comme on le trouvera plus tard, que ces cellules aient absorbé des globules sanguins intacts.

Sur l'utérus dont l'embryon avait 25 millimètres de long, il constate (page 365) que, sur les bords du placenta, on retrouve ces mêmes amas de globules du sang. Les cellules épithéliales du chorion, petites et arrondies au niveau du placenta, sont ici très allongées et remplies de globules sanguins. En s'éloignant davantage, là où on ne trouve plus d'amas sanguins au-dessous du chorion, les

cellules épithéliales de celui-ci deviennent de nouveau petites et basses.

Sur l'utérus dont l'embryon mesurait 5 centimètres il constate (page 368) que la destruction de l'épithélium glandulaire et la formation de ce qu'on a appelé lait utérin s'étend au delà du placenta proprement dit, c'est-à-dire se produit également dans la muqueuse utérine des régions situées immédiatement en dehors du placenta, régions au niveau desquelles il n'y a pas pénétration de villosités choriales dans la muqueuse [1], qui est simplement recouverte par le chorion. Là aussi il y a hypertrophie des glandes; l'épithélium se modifie de telle manière que les cellules les plus voisines du chorion deviennent plus volumineuses, présentent des granulations graisseuses et des noyaux très foncés. En même temps l'épithélium du chorion n'est plus formé, comme dans le placenta, de cellules basses et petites, mais d'éléments très allongés, comme ceux qui revêtent les extrémités des villosités placentaires; dans les deux cas ces longues cellules servent à l'absorption du lait utérin. En examinant des parties un peu plus éloignées du bord du placenta, on trouve, entre le chorion et la muqueuse utérine, ces amas de globules sanguins, déjà signalés dont les stades précédents, mais actuellement beaucoup plus développés; le microscope y montre non seulement des hématies, mais encore des cristaux de sang, des débris de cellules glandulaires, avec des noyaux ratatinés, très colorables. Comment ce sang est-il sorti des vaisseaux pour arriver dans les cavités glandulaires et de là entre le chorion et la surface de la muqueuse, c'est ce qu'il est difficile de dire; vraisemblablement se produit-il une sorte de filtration du sang entre ou au travers des cellules épithéliales; mais cependant on ne voit pas de sang au niveau de ces éléments.... Ces amas de sang sont recouverts par le chorion, dont les cellules sont pleines de globules sanguins. Ces cellules sont d'un volume et d'une longueur remarquables; elles renferment des globules sanguins, ainsi que de fines granulations, semblables à celles du détritus des cellules glandulaires. Ces particularités des cellules du chorion sont identiques à ce que Lie-

1. Sans doute il n'y a pas pénétration, dans la muqueuse utérine, de villosités choriales en tant que villosités mésodermiques, mais il y a implantation de villosités ectodermiques (nos *piliers ectodermiques*), et c'est là essentiellement ce qui fait de cette région une formation ectoplacentaire *rudimentaire*, qui même disparaît ensuite et mérite ainsi le nom d'*abortive*.

berkuhn et Heinricius ont observé pour le placenta du chien. Tafani avait insisté sur cette propriété qu'ont les cellules choriales du chat de s'incorporer des globules du sang (page 369). Enfin pour le placenta à terme, Heinricius déclare qu'on ne trouve plus trace de ces amas de sang entre le chorion et la muqueuse utérine; l'épithélium du chorion, en dehors de la zone placentaire, est alors formé de cellules basses; les glandes, à ce niveau, sont revêtues de hautes cellules cylindriques (page 370).

A propos de ces hémorragies ou extravasats sanguins au niveau de la formation ectoplacentaire abortive, Heinricius est amené à revenir sur ce qu'il avait dit précédemment de la bordure verte du placenta de la chienne. Nous tenons à reproduire encore ce passage de son mémoire parce qu'il marque bien que ni Heinricius, ni Strahl, n'ont compris la signification de cette bordure verte, qui est, répétons-le encore une fois, une hémorragie maternelle régulièrement circonscrite et enkystée par des tissus fœtaux. « Chez le chat, dit Heinricius (*op. cit.*, page 372), j'ai trouvé les extravasats sanguins disposés comme les décrit Strahl. Pour ce qui est de la bordure verte du placenta du chien, je n'y ai pas vu non plus une cavité dans laquelle circulerait le sang. Je considère qu'il s'agit là purement et simplement d'un extravasat sanguin, absolument comme chez le chat et chez quelques autres animaux. Dans mon premier mémoire j'ai employé l'expression de *sinus* simplement pour désigner une collection sanguine analogue à une formation vasculaire. Mais je reconnais que cette expression est mal choisie, et qu'il aurait mieux valu dire seulement *amas sanguin* ou *extravasat sanguin*. Et en effet, dans mon mémoire sur le placenta du chien, je déclare que je n'ai pu constater la présence d'un endothélium vasculaire, et que le sang me paraît librement répandu dans les tissus des bords du placenta. »

Or à tout cela nous répondons : non, la bordure verte de la chienne n'est plus un extravasat irrégulier comme celui qu'on trouve temporairement chez la chatte; c'est un extravasat qui a pris, par la suite du développement, une disposition régulière et bien définie. L'expression de sinus convient très bien alors pour le désigner. Si les parois de ce sinus ne présentent pas d'endothélium vasculaire, qu'importe: on ne peut refuser le nom de sinus aux conduits sangui-maternels de l'ectoplacenta des rongeurs, où ces sinus, comme celui de la bordure verte de la chienne, n'ont

d'autre paroi que les éléments ectodermiques fœtaux qui les circonscrivent. Chez la chatte au contraire, la région du placenta abortif n'arrive pas à s'organiser en sinus, et le sang reste bien réellement extravasé entre le chorion et la muqueuse utérine. Il ne faut pas assimiler ces extravasats à la bordure verte, pas plus qu'il ne faut assimiler la formation ectoplacentaire abortive au placenta proprement dit. L'extravasat de la chatte pourrait devenir bordure verte si l'ectoderme le circonscrivait et l'enkystait régulièrement, mais ce processus ne se produit pas, et l'extravasat finit par disparaître; de même l'ensemble de la formation abortive pourrait devenir véritable formation placentaire si les piliers ectodermiques continuaient à pénétrer dans la muqueuse utérine et à s'y développer en enveloppant les vaisseaux; mais ce processus s'arrête, les piliers ectodermiques disparaissent, et le chorion redevient à peu près lisse. Ce qui se produit, au milieu de la gestation, en dehors des bords de la ceinture placentaire de la chatte, est donc, comme nous l'avons dit, à la fois une bordure verte abortive et une formation ectoplacentaire ou angio-plasmodiale abortive; et on ne peut pas s'étonner que cela puisse être ces deux choses à la fois, puisque nous avons vu que la bordure verte, à son début, est un mode particulier du processus qui produit ailleurs l'ectoplacenta ou angio-plasmode proprement dit. Tout ceci n'est pas pure conception théorique; ce sont des faits qui se lisent sur nos figures.

3° *La limite marginale des attaches du placenta fœtal.* — Dans une étude qui a pour objet de mettre en évidence la signification du placenta fœtal comme édification ectodermique, nous ne devons négliger aucun des détails relatifs aux types variés que peut, selon les régions, présenter la formation ectoplacentaire. C'est à ce titre que nous décrivons ici, sous le nom de *larme marginale*, une disposition particulière que nous avons à plusieurs reprises rencontrée à l'extrême limite externe (limite marginale) des attaches du placenta fœtal sur les formations maternelles.

Sur la figure 127 (pl. XI), on voit que, en suivant l'ectoplacenta de sa partie moyenne vers son bord (de gauche à droite sur la figure), on trouve, en arrivant au niveau de ce bord, que les dernières lamelles labyrinthiques s'insèrent en bas sur une formation basale (M) qui n'adhère pas aux parties maternelles sous-jacentes.

Cette formation basale, que nous nommerons *lame marginale*, se compose, sur la figure 127, de deux lames basales entre lesquelles est une arcade ectodermique encore épaisse et massive (en M, fig. 127). On pourrait penser qu'il s'agit ici de parties artificiellement arrachées de leurs adhérences; mais cette interprétation nous paraît peu vraisemblable vu le nombre de cas où nous avons trouvé cette disposition, alors que rien ne montrait une dislocation des diverses parties de la coupe. Toujours est-il que cette lame marginale se retrouve sur les placentas arrivés aux dernières périodes de leur développement et présente alors des caractères très nets.

La figure 132 (en M) représente cette lame marginale, d'après une coupe, sur un placenta à peu près à terme. On s'orientera bien sur la signification de cette figure d'ensemble, en remarquant que la partie gauche de la figure représente une série de lames basales se divisant en haut en lamelles labyrinthiques, s'attachant en bas sur la couche des glandes utérines, et que la partie droite de la figure représente en haut le bord saillant et surplombant du placenta (comparer avec la région B de la figure 131), avec le chorion qui s'en détache, et en bas la muqueuse utérine (E). Le large espace, sans doute artificiellement agrandi, qui est ici entre le chorion et la muqueuse utérine correspondante, représente ce qui fut un moment la formation abortive ectoplacentaire, formation qui a disparu maintenant, puisque nous sommes ici en présence d'une pièce prise presque à terme. La *lame marginale* (M) se présente comme une énorme lame basale, ou comme résultant de la fusion de plusieurs lames basales en une masse commune. Nous en faisons l'étude en ce moment, c'est-à-dire à la suite de la formation abortive ectoplacentaire, parce qu'elle a, avec cette formation, un caractère commun, celui de ne pas pénétrer dans le terrain maternel, de ne pas s'y implanter par des racines ; en effet sa face inférieure est libre; son extrémité interne seule adhère à la muqueuse utérine; son extrémité externe se continue avec le chorion. Ce sont ces deux extrémités que nous devons particulièrement étudier.

L'extrémité externe (A, fig. 132) de la lame marginale est représentée, à un grossissement de 325, dans la figure 135. En bas (en 1) la masse de cette lame dessine une grosse saillie qui proémine, libre, entre le chorion et la muqueuse utérine. Elle est formée de cellules ectodermiques, dont la plupart sont restées de dimensions moyennes ;

quelques-unes, dans la partie centrale, ont évolué dans le sens de cellules géantes, mais sans atteindre les dimensions considérables, ni surtout la forme arrondie que les éléments de ce genre présentent dans d'autres régions du placenta (voir, dans cette même figure, les lamelles labyrinthiques qui partent de la lame marginale); quelques-unes enfin ont pris la disposition que nous désignons sous le nom de *couche nucléaire*; les éléments ectoplacentaires ont donc évolué ici selon les diverses formes qu'ils présentent dans les autres régions, soit dans les lames basales, soit dans les lamelles labyrinthiques. En haut (en 2, fig. 135), la lame marginale donne insertion au chorion; il est intéressant de voir comment, à partir de ce point, des cellules épithéliales de ce chorion, d'abord cubiques, en tout semblables à celles de la lame marginale, deviennent graduellement plus hautes, pour prendre la forme cylindrique, et constituer finalement ces longues cellules cylindriques précédemment décrites, à noyau placé dans la base du corps cellulaire, tandis que la partie libre de ce corps proémine et se dilate vers son extrémité libre. De semblables dispositions, des formes de transition ainsi graduées suffiraient pour montrer la communauté d'origine de l'épithélium du chorion et des éléments qui forment soit la lame marginale, soit les lames basales du placenta; mais nous avons eu, à ce dernier égard, d'autres preuves bien plus démonstratives, à savoir la série continue des dérivations pendant les premiers stades du développement. Mais comme nous savons que divers auteurs, tels que Heinricius et Strahl, n'ont pas étudié ces premiers stades, nous tenions à insister sur les dispositions qui, même lorsque les parties sont avancées dans leur développement, permettent encore de reconnaître, entre les éléments anatomiques, une filiation qui a échappé à ces auteurs.

L'extrémité interne (B, fig. 132) de la lame marginale est représentée à un grossissement de 325 fois, dans la figure 136, en M, le reste de cette figure (toute la portion gauche) montrant une arcade ectodermique (A E) et une lame basale proprement dite (L B). Nous avons tenu, en figurant cette extrémité interne, par laquelle la lame marginale s'implante sur la muqueuse utérine, à montrer qu'ici les dispositions rappellent celles des lames basales et des lames mésentériformes du placenta de la chienne. En effet on voit ici (en M F) une cloison utérine interglandulaire se prolonger et donner attache par son extrémité au prolongement corres-

pondant de la lame marginale. Comme dans les parties sus-indiquées de la chienne, l'épithélium qui revêt les deux faces de la cloison interglandulaire s'atrophie et se réduit à une mince couche amorphe au niveau de l'attache des parties fœtales. Ce sont des dispositions qu'on rencontre rarement pour les lames basales proprement dites de la chatte, et que nous tenions à indiquer, parce qu'elles montrent bien que, malgré les grandes différences entre le placenta de la chienne et de la chatte, les dispositions de même ordre présentent, de l'un à l'autre de ces carnassiers, des formes de transition; c'est-à-dire que toutes ces dispositions ne sont pour ainsi dire que des variations sur un même thème; pour le cas spécial, le thème commun est celui d'une greffe de formations fœtales sur les tissus utérins, et les variations consistent en ce que tantôt les formations fœtales pénètrent sous forme de racines dans la muqueuse utérine, ou que tantôt la muqueuse utérine se prolonge en lamelles saillantes qui portent les formations fœtales à leurs extrémités.

La suite de cette figure 136 est destinée à l'étude des arcades ectodermiques (AE), du détritus glandulaire, et des lames basales (LB); nous avons déjà analysé précédemment ces parties, sur lesquelles nous allons du reste revenir en examinant leur état sur le placenta à terme.

G. — *Le placenta à terme.*

Par placenta à terme, et faute de dates précises, nous entendons les placentas recueillis à partir environ du milieu du second mois jusqu'à la fin de la gestation (qui est de 60 à 65 jours chez la chatte); en effet, dès le milieu du second mois, les formations placentaires ont acquis des dispositions qui restent les mêmes jusqu'au terme.

Le placenta fœtal est alors très puissant, très épais, relativement aux parties maternelles correspondantes qui sont réduites à leur minimum. La figure 131 (pl. XII), qui n'est cependant que de la première moitié du second mois, montre déjà cette disproportion dans l'épaisseur de la couche des glandes maternelles d'une part et de la couche des lamelles labyrinthiques d'autre part; et la fig. 141, que nous prenons comme type du milieu du second mois, ne montre plus, à ce faible grossissement, la couche des glandes

que comme un liséré foncé sous-jacent à la puissante formation labyrinthique.

En étudiant le placenta à la fin de la période de remaniement nous avons, pour diverses questions, empiété sur la description du placenta à terme, par exemple pour les canaux de distribution du sang maternel, et pour toutes les régions qui sont en dehors du placenta proprement dit (formation abortive ectoplacentaire). Il ne nous reste plus guère qu'à examiner la constitution des lamelles labyrinthiques et celle des cloisons mésodermiques qui leur sont interposées et qui contiennent les vaisseaux fœtaux.

1° *Lamelles labyrinthiques.*

Il faut décrire à part leurs extrémités supérieures, leurs extrémités inférieures, et leurs parties moyennes, ces dernières formant la portion de beaucoup la plus étendue, puisqu'elle va de la surface fœtale à la surface maternelle du placenta.

a. Partie moyenne des lamelles labyrinthiques, ou *lamelles labyrinthiques proprement dites.* — Nous avons laissé ces lamelles, au vingt-huitième jour (fig. 128) et un peu après (fig. 129, pl. XI), alors qu'elles étaient constituées par une partie centrale formée alternativement d'un capillaire maternel et d'un groupe de deux à trois cellules géantes, et par une partie périphérique, superficielle, dite *couche nucléaire*, dans laquelle les noyaux étaient disposés sur deux rangées, une superficielle et une profonde. Avec les progrès du développement les cellules géantes deviennent de plus en plus volumineuses et plus rares, c'est-à-dire qu'on arrive à trouver finalement, sur une coupe de lamelle suivie selon sa longueur, la disposition alternante suivante très régulière : une cellule géante, un capillaire maternel, une cellule géante, un capillaire maternel, et ainsi de suite. D'autre part la couche nucléaire devient de plus en plus mince, ses noyaux de plus en plus tassés, avec très peu de protoplasma interposé; cette couche se colorant toujours très fortement par les réactifs.

Les diverses figures de la planche XII montrent les acheminements successifs vers cet État final. Par exemple, sur les figures 134, 135 et 136, nous voyons des cellules géantes très grosses; mais elles sont souvent au nombre de deux entre deux capillaires maternels voisins, et de plus il y a par places (surtout sur la

figure 134) des formes de transition entre les cellules géantes et les éléments de la couche nucléaire; c'est qu'ici nous sommes vers l'extrémité inférieure des lamelles labyrinthiques et que dans ces régions, comme dans les lames basales, les parties restent à un état de développement moins avancé. Mais sur les figures 139 et 140. nous trouvons à peu près les dispositions caractéristiques, susénoncées, du placenta à terme. — La première (figure 139) est d'un placenta fixé par l'alcool absolu; les vaisseaux maternels étaient remplis de globules du sang, maintenus dilatés par ce contenu, et cependant on voit que les cellules géantes ont un diamètre égal à celui de ces vaisseaux. La couche nucléaire, très mince, présente des noyaux tellement tassés les uns contre les autres qu'il n'y a plus guère moyen de distinguer s'ils sont disposés sur deux rangs; cependant cet arrangement est encore sensible par places. Un fait plus remarquable c'est que cette couche nucléaire dessine des ondulations, car elle forme des festons saillants au niveau de chaque capillaire maternel ou de chaque cellule géante, et des festons rentrants au niveau de l'intervalle qui sépare une cellule géante d'un capillaire maternel; dans ces festons rentrants, où souvent la couche nucléaire semble s'insinuer entre le capillaire et la cellule géante, les noyaux sont accumulés en plus grand nombre. Partout ces noyaux sont petits, ovales, très chargés de chromatine. — La seconde figure (figure 140) est d'un placenta dont les vaisseaux fœtaux avaient été injectés, mais très peu distendus par l'injection, et la pièce avait été conservée dans l'alcool ordinaire. Ici la couche nucléaire, fortement colorée, se fait remarquer par ses lignes limites bien dessinées : le protoplasma granuleux et foncé de cette couche n'a pas subi la rétraction qu'il présente par l'action de l'alcool absolu. La pièce injectée ayant été placée en totalité dans l'alcool ordinaire, on peut dire que celui-ci n'est arrivé qu'à l'état dilué dans l'épaisseur du placenta au contact des éléments anatomiques. Cet alcool affaibli a permis à la couche nucléaire de se gonfler légèrement et de se mouler sur les parties entre lesquelles elle est située, d'un côté sur les cellules géantes et capillaires maternels, d'un autre côté sur les capillaires fœtaux. Ceux-ci, avec le mésoderme qui les contient, se sont rétractés ensuite, par l'effet des manipulations ultérieures (alcool absolu, essence de cèdre, inclusion à la paraffine) et ont laissé leur empreinte sur la couche nucléaire, qui maintenant, comparativement avec la figure 139, outre les grands festons

sus-indiqués qu'elle décrit dans son ensemble, présente, en dehors, des encoches surajoutées, dont chacune répond à un capillaire fœtal. Nous en conclurons que cette couche nucléaire demeure jusqu'à la fin assez malléable; qu'elle se moule sur les parties entre lesquelles elle est interposée, et que ses noyaux sont encore mobiles dans son intérieur, puisque dans la figure 140 nous voyons ces noyaux s'accumuler plus nombreux là où la couche présente des épaississements, et devenir plus rares là où elle est mince, comme s'ils avaient été refoulés de ces derniers points par les pressions imprimées à la surface de la couche. Nous en conclurons donc aussi qu'il ne faut attribuer aucune importance à la disposition sur deux rangées distinctes que présentent souvent ces noyaux, et que nous allons constater encore dans des conditions particulières de préparation, de sorte qu'il n'y a aucune base sérieuse à l'interprétation des auteurs qui, partant de cette disposition des noyaux en deux rangées, ont voulu voir dans la couche nucléaire deux formations différentes, d'origines opposées, un épithélium fœtal (du chorion) dans la rangée externe ou superficielle, un épithélium maternel dans la rangée interne ou profonde, et qui, lorsqu'ils ne distinguent plus nettement ces deux rangées, en concluent que l'épithélium, l'ectoderme fœtal a disparu, et que seuls persistent les éléments de l'épithélium utérin.

Il nous reste à examiner les divers aspects que les éléments des lamelles labyrinthiques présentent sur des placentas tout à fait à terme, c'est-à-dire de chattes qui étaient évidemment tout près de mettre bas. Nous avons tenu à examiner ces pièces après l'action de divers réactifs, et dans différentes conditions (injection des vaisseaux, ou hémorragies ayant vidé ces vaisseaux), parce qu'on obtient ainsi des aspects très divers, qui, tout en confirmant nos conclusions générales sur la constitution des lamelles labyrinthiques, permettent de comprendre les résultats auxquels sont parvenus les auteurs qui n'ont employé qu'un réactif, par exemple le liquide de Muller. Nous ferons cette étude avec les figures 150 à 153 de la planche XIII.

La figure 150 est d'un placenta qui s'était à peu près complètement vidé de son sang maternel, tandis qu'une injection avait été poussée dans les vaisseaux fœtaux (la figure ne tient pas compte de ce dernier détail); la pièce avait été ensuite, par petits fragments, traitée par l'alcool absolu. Les dispositions des cellules

géantes et de la couche nucléaire sont ce que nous avons déjà constaté sur d'autres pièces (voir la figure 139), seulement la couche nucléaire est peut-être ici plus rétractée que jamais, les noyaux, au moins les plus externes, paraissant presque nus. Mais le fait le plus frappant est la rétraction des capillaires maternels, dont le diamètre est extrêmement réduit, dont la lumière a presque disparu, comblée par les corps cellulaires de l'endothélium. Ces cellules endothéliales sont rétractées, aussi hautes que larges, avec un beau noyau, et l'aspect de la coupe du capillaire est presque méconnaissable. Déjà chez le chien, à une autre période, nous avions vu, dans des conditions semblables, se produire des dispositions identiques des capillaires maternels (voir, pl. IV, les figures 41, 42 et 43). Inutile d'insister sur ces aspects, la figure 150 étant assez explicite par elle-même; et du reste ces aspects n'ont pas donné lieu à des interprétations erronées; nous les décrivons donc ici comme simple curiosité, et aussi pour attirer l'attention sur les cellules endothéliales des capillaires maternels, cellules relativement volumineuses, à corps protoplasmique bien distinct, à noyaux renflés, caractères qui les distinguent des cellules des capillaires fœtaux (voir les figures suivantes).

La figure 151 est d'une pièce conservée par le liquide de Muller : les noyaux ont un aspect homogène, sans grains chromatiques, ce qui est caractéristique de l'action de ce liquide; la couche nucléaire est gonflée, et son aspect contraste singulièrement avec celui de la figure précédente, puisque on voit ici distinctement deux rangées de noyaux, et que, pour la rangée profonde, le protoplasma est par places individualisé en corps cellulaires autour de chacun d'eux. Nous ne croyons pas que l'action du liquide de Muller puisse donner l'aspect de cette figure 151 à une pièce qui, par l'alcool absolu, prendrait les dispositions de la figure 150; certainement ici intervient aussi une différence d'âge, et de fait la figure 151 est d'un placenta dont le fœtus mesurait une longueur de 6 centimètres seulement, quoique la mère nous eût été amenée comme à terme.

La figure 152 est de ce même placenta dont le fœtus mesurait 6 centimètres; mais la pièce avait été traitée par l'alcool dilué, afin d'obtenir un certain degré de dissociation des parties. C'est ce qui s'est produit en effet, et en même temps une distinction très nette en deux zones s'est faite dans la couche nucléaire; la rangée externe de noyaux est renfermée dans une très mince zone de protoplasma

plus clair, et ces noyaux sont plus petits et plus aplatis; les noyaux de la rangée interne un peu plus gros, se rapprochant davantage de la forme sphérique, sont dans une couche de protoplasma plus abondant, plus granuleux et plus foncé. On conçoit donc que, d'après de semblables aspects, on ait pu croire à l'existence, sur chaque face d'une lamelle labyrinthique, de deux couches épithéliales différentes, dont la plus superficielle, en voie d'atrophie et de disparition, représenterait un dérivé de l'ectoderme fœtal; mais, dans ces questions, il ne faut pas interpréter d'après des aspects divers, qui peuvent résulter, comme c'est ici le cas, de différenciations d'une même formation en zones diverses; il faut suivre pas à pas, par tous les stades de l'évolution, l'origine des éléments; or cette étude, précédemment exposée, nous montre que, dans les lamelles labyrinthiques, tout, excepté les capillaires maternels, est d'origine fœtale, de dérivation ectodermique.

Enfin nous terminerons par la figure 153. Celle-ci est d'une chatte certainement tout à fait à terme. La pièce avait été recueillie avec les plus grandes précautions pour éviter tout écoulement de sang maternel ou fœtal, puis plongée dans le liquide de Kleinenberg. Les vaisseaux se sont trouvés généralement gorgés de sang, mais plus sur certaines portions que sur d'autres, comme si le liquide sanguin avait reflué des secondes dans les premières, et avait largement distendu les vaisseaux de celle-ci. La figure 153 est d'une des portions où les vaisseaux, aussi bien fœtaux que maternels, étaient distendus au maximum. Par l'action fixatrice du liquide de Kleinenberg, puis celle des alcools de plus en plus forts, les parties n'ont subi aucune rétraction et sont demeurées rigoureusement en place. On voit bien alors comment la couche nucléaire est d'une substance pour ainsi dire malléable dans laquelle les capillaires fœtaux viennent se loger; nous étudierons dans un instant la disposition régulière de ces capillaires en deux rangées. Pour le moment, nous nous bornerons aux remarques suivantes : les capillaires fœtaux sont bien moins volumineux que les maternels; mais leur nombre plus grand compense cette différence de calibre; le tissu conjonctif embryonnaire, qui relie entre eux les capillaires fœtaux, est très peu abondant, presque méconnaissable; dans certains points, la couche nucléaire étant très amincie, les capillaires fœtaux viennent presque au contact des capillaires maternels. Cette disposition est physiologiquement équivalente de celle que nous

avons décrite chez la chienne, où nous avons vu les capillaires du fœtus pénétrer dans le plasmode des lamelles labyrinthiques; mais combien elle est différente morphologiquement. Chez le chien il n'y avait rien d'analogue aux cellules géantes de la chatte. Il est très remarquable de voir, sur des animaux aussi voisins, les rapports physiologiques s'établir de manières si diverses, et il est probable qu'à cet égard les placentas des autres carnassiers nous réserveraient bien des surprises, s'il était facile d'en recueillir les pièces en assez grande abondance pour suivre sans lacune le développement des parties. C'est pourquoi nous avons voulu limiter nos recherches à la chienne et à la chatte, et on voit maintenant pourquoi nous n'avons pas mêlé l'étude de l'une avec celle de l'autre, mais présenté bien séparément l'analyse de ces deux types de formations placentaires.

Avant d'en finir avec l'analyse des lamelles labyrinthiques, fixons encore une fois notre attention sur les cellules géantes, pour faire un rapprochement avec le placenta des rongeurs. Chez le lapin, la souris, le rat, le cochon d'Inde, nous avons déjà trouvé bien des formes de cellules géantes, développées dans les régions les plus diverses du placenta. Toujours ces cellules géantes étaient d'origine ectodermique. Nous en retrouvons maintenant chez la chatte, et encore d'origine ectodermique. Il est donc bien remarquable de voir, chez ces espèces si différentes, se réaliser cette forme particulière d'évolution de l'ectoderme. Nous n'en conclurons pas cependant que partout et toujours les cellules géantes placentaires doivent être d'origine ectodermique; mais cependant, lorsque nous rencontrerons ces formes géantes, une des premières hypothèses qui se présentera sera de les rattacher aux dérivés du feuillet externe. Nous verrons ultérieurement comment cette manière de voir pourra nous servir pour interpréter certains éléments du placenta humain.

Chez les rongeurs, les cellules géantes ectodermiques paraissent avoir surtout des fonctions mécaniques, de soulèvement. Il nous semble qu'un rôle semblable pourrait leur être attribué dans les lamelles labyrinthiques de la chatte. C'est une interprétation qui vient spontanément à l'esprit, en présence des dispositions de la figure 153; il semble que les cellules géantes sont placées dans l'épaisseur de la lamelle labyrinthique, alternant régulièrement avec les capillaires maternels, pour empêcher que ces capillaires

ne soient comprimés; ces cellules forment comme un squelette central à la lamelle labyrinthique; elles s'opposent à ce que, sous l'influence de la pression du sang dans les capillaires fœtaux, les deux faces de la lamelle labyrinthique viennent à se rapprocher de manière à effacer la lumière du capillaire maternel. Il est vrai que nous avons vu cette lumière s'effacer par le fait de l'écoulement complet du sang maternel (figure 150), mais cette dernière condition était tout à fait en dehors de ce qui se passe normalement. — Peut-être aussi ces cellules ont-elles un rôle plus important, relatif à l'élaboration des éléments nutritifs empruntés au sang maternel, et qu'elles transmettraient au sang fœtal; dans ce cas elles feraient partie de ce que Hubrecht a appelé le *trophoblaste*, et en effet les cellules du trophoblaste sont toutes d'origine ectodermique (voir *Placenta des Rongeurs*, page 275).

b. Extrémité supérieure des lamelles labyrinthiques. — Les lamelles labyrinthiques prennent naissance, à la surface fœtale du placenta, par subdivision des branches que fournissent à ce niveau les canaux de distribution du sang maternel. Sur la figure 141 (pl. XII), nous avons étudié la disposition d'un de ces canaux, et la manière dont il s'épanouit, vers son extrémité supérieure, donnant naissance à une série de branches divergentes. Sur la figure 147 (pl. XII), nous avons vu ces branches divergentes telles qu'elles se présentent sur une coupe horizontale de la surface fœtale du placenta, c'est-à-dire sur une coupe superficielle et parallèle à cette surface. La figure 142 nous permet maintenant de voir, sur une coupe verticale, comment ces branches terminales des canaux de distribution donnent naissance aux lamelles labyrinthiques. Or, à ce niveau, la constitution histologique des parties montre des transitions graduelles en partant du type structural précédemment étudié des canaux de distribution, pour arriver au type des lamelles labyrinthiques proprement dites. Dans la figure 145 est représentée une des branches terminales d'un canal de distribution, par exemple la branche qui occupe la partie moyenne de la figure 142.

Nous y retrouvons la même structure décrite pour les canaux de distribution, d'après les figures 143 et 144, mais très simplifiée. Autour du capillaire maternel est la même couche claire, mais très mince, provenant de la transformation de cellules géantes, dont la partie correspondante s'est fusionnée en une couche striée; puis

viennent, plus en dehors, des cellules géantes revêtues d'une couche nucléaire qui pénètre entre ces cellules et les encadre pour ainsi dire. Il n'y a pas lieu d'insister sur cette description, tant l'interprétation des parties est facile, après ce que nous avons vu précédemment à propos des figures 143 et 144. Mais ces formes simplifiées, ces dispositions de transition sont intéressantes à signaler, parce qu'elles nous montrent la constitution commune de toutes ces formations ectoplacentaires, et que, des variations locales, résulte la conception du type commun et fondamental, à savoir l'évolution des cellules de l'ectoderme selon la forme cellules géantes et la forme dite couche nucléaire.

Une dernière forme de transition nous est encore présentée par les lamelles labyrinthiques au niveau de leur point de départ de la branche correspondante du canal de distribution. Ici encore (partie inférieure de la fig. 145) nous trouvons à la périphérie une couche nucléaire, et au centre des cellules géantes; mais celles-ci sont accumulées en grand nombre (figure 145, en AP) à l'origine même de la lamelle; puis, en suivant celle-ci en descendant (figure 142), on voit, qu'à mesure qu'elle se subdivise, on arrive à ne plus trouver que trois ou quatre, puis deux ou trois, et enfin le plus souvent une seule cellule géante, alternant, dans l'épaisseur de la lamelle, avec un capillaire maternel. — Parfois cependant la lamelle labyrinthique, dans son trajet descendant, conserve encore un certain temps une disposition caractérisée par l'abondance relative des cellules géantes; c'est ce que représente la figure 145 bis. Les cellules géantes y sont remarquables par leur volume; l'une d'entre elles présente deux noyaux, ce qui semblerait indiquer que ces éléments, parvenus à cet état, sont encore capables de se multiplier.

c. Extrémité inférieure des lamelles labyrinthiques. — Quelques mots suffiront pour ces extrémités inférieures; ici encore il s'agit de signaler des formes de transition entre la constitution des lames basales et celle des lamelles labyrinthiques proprement dites. Les figures 133, 134, 135 et 136 (pl. XII) abondent de détails sur ces formes de transition.

La lame basale (figure 133) est une formation massive : ses deux faces latérales sont revêtues d'une couche nucléaire qui se prolonge dans son intérieur en lui donnant un aspect réticulé, moiré ou zébré tout à fait caractéristique. Strahl a vu dans cette disposition

l'indication de deux formations d'origine différente; mais l'étude que nous avons faite précédemment de l'évolution de ces parties (voir les figures 120 et 123, pl. XI) nous a suffisamment éclairé sur leur signification; ce sont toujours les mêmes différenciations, selon deux types opposés, des éléments primitifs de l'ectoplacenta. Les cellules géantes disposées entre ces prolongements de la couche nucléaire sont de forme polyédrique, régulièrement disposées les unes contre les autres, comme les éléments d'un épithélium ordinaire. A mesure qu'on monte de la lame basale vers les lamelles labyrinthiques, les cellules géantes deviennent moins nombreuses, puis, soit graduellement (fig. 133), soit tout à coup (figures 134, 135, 136), elles prennent une forme arrondie, s'isolent plus complètement et présentent les dispositions caractéristiques de la lamelle labyrinthique proprement dite. Sur la figure 136, en 1, on voit d'une manière particulièrement nette les formes de transition entre les divers types de cellules géantes d'une part, et d'autre part les éléments de la couche nucléaire et ceux des arcades ectodermiques; il en est de même, et peut-être plus nettement encore, pour la figure 135 (en 2); les origines communes de ces éléments, démontrées par l'étude de leur formation successive, sont donc encore indiquées par les formes intermédiaires qu'on retrouve, en certains points, même lorsque le placenta a acquis sa constitution définitive.

2° *Cloisons mésodermiques et vaisseaux fœtaux.*

En étudiant le remaniement du placenta par la pénétration du mésoderme allantoïdien, et en décrivant la formation graduelle des lamelles labyrinthiques, notamment d'après des coupes horizontales (fig. 117, pl. X; 130, pl. XI; 138, pl. XII), nous avons du même coup donné tous les détails nécessaires sur les modifications de formes des villosités mésodermiques qui, d'étroites et allongées, triangulaires sur une coupe transversale, s'étalent et s'élargissent graduellement en minces cloisons. Celles-ci prennent ensuite, comme les lamelles labyrinthiques auxquelles elles sont interposées, une disposition flexueuse qui aboutit finalement, sur le placenta à terme, à l'aspect compliqué et réellement labyrinthique que nous présente la figure 148. Sur cette figure, les lamelles labyrinthiques ayant seules été reproduites, les espaces laissés en blanc correspondent aux formations mésodermiques interposées. Le grand espace blanc, du centre

de la figure, est un gros prolongement de mésoderme, comme on en voit deux, en coupe verticale, sur la figure 142. Ces gros prolongements mésodermiques, autour desquels sont disposées les ramifications terminales des canaux de distribution du sang maternel, contiennent les ramifications des gros vaisseaux allantoïdiens. Dans les minces cloisons mésodermiques on trouve surtout des capillaires.

Sur une coupe horizontale d'un placenta dont les vaisseaux fœtaux ont été injectés par l'une des artères ombilicales, la vascularisation des cloisons mésodermiques présente des dispositions très particulières, et dont les principaux détails ont été depuis longtemps signalés par divers auteurs (Turner, Tafani, etc.). Ces dispositions consistent en ce que les deux faces de la cloison mésodermique supportent un réseau capillaire serré, continu, également développé partout, tandis que dans l'épaisseur même de la cloison, en son centre, se trouvent des vaisseaux plus volumineux, mais présents seulement de place en place, dans les points où une cloison est un peu épaissie. Étudions ces deux ordres de vaisseaux.

Sur la figure 146 (pl. XIII), qui représente la coupe horizontale d'un placenta injecté (coupe parallèle à la surface du placenta et passant à peu près par le milieu de son épaisseur), on voit que les cloisons mésodermiques affectent en général une forme étoilée (dérivant de leur forme primitive, lors de leur apparition, voir par exemple la figure 130), c'est-à-dire se composant de branches qui viennent confluer en des sortes de points nodaux; ce sont ces points nodaux, épaississement de la cloison, qui contiennent un vaisseau relativement volumineux (en N, N, fig. 146). Ces vaisseaux ont la structure de larges capillaires, car, si à leur paroi endothéliale s'ajoute extérieurement une adventice de cellules conjonctives, cette adventice n'est pas nettement distincte du tissu conjonctif embryonnaire ambiant. Les injections, surtout les injections incomplètes, mal réussies (et on trouve toujours, sur une pièce bien injectée, des régions qui ne le sont qu'imparfaitement), montrent que ces gros capillaires se remplissent de la matière poussée par une artère ombilicale avant que cette matière arrive dans les petits capillaires de la surface de la cloison. Il est donc évident que les gros capillaires en question jouent le rôle d'*afférents* vis-à-vis des autres. C'est un fait que nous avons constaté à bien des reprises sur la pièce à laquelle est empruntée la figure 146, et ce fait a été démontré avec tant de netteté par Tafani, que nous n'avons pas cru devoir multiplier les

recherches à cet égard. Nous dirons donc que ces afférents parcourent de haut en bas, de la surface fœtale vers la surface maternelle, les épaississements nodaux des cloisons mésodermiques; en haut ils proviennent des branches de division des artères ombilicales (voir fig. 142); en bas, ils donnent naissance aux réseaux capillaires des deux surfaces des cloisons mésodermiques, réseaux dans lesquels le sang remonte, par un trajet récurrent, de la face maternelle vers la face fœtale du placenta.

C'est également sur la figure 146 que nous voyons bien, en coupe, les capillaires de ces deux réseaux superficiels de la cloison mésodermique. Ces petits vaisseaux, ayant été fortement remplis par l'injection, sont distendus, et d'une part font saillie à la surface de la cloison, d'autre part empiètent dans l'épaisseur de celle-ci; il en résulte une disposition alternante d'une régularité frappante, c'est-à-dire que, en suivant sur la figure 146 une cloison qui court de bas en haut, on voit très régulièrement la section d'un capillaire qui déborde la cloison à gauche, puis la section d'un capillaire qui la déborde à droite, puis de nouveau un capillaire saillant à gauche, et ainsi de suite ; puis, quand on arrive à un épaississement nodal de la cloison, on voit ces petits capillaires demeurer à la surface de cet épaississement, dont le centre est occupé par un des afférents précédemment décrits. Du reste, il n'est pas nécessaire de pièces injectées pour constater ces dispositions des petits capillaires, et par exemple la figure 153 en donne une idée très exacte.

La manière dont se comportent ces petits capillaires au niveau des épaississements nodaux montre qu'ils forment deux réseaux, un sur chaque face de la cloison mésodermique. Sur les pièces non injectées, en examinant ces cloisons là où elles sont un peu épaisses, ou par exemple à leurs extrémités inférieures, là où les afférents donnent naissance aux réseaux capillaires, on voit très bien cette localisation des petits capillaires en deux systèmes distincts, un pour chaque face de la cloison; c'est ce que montrent les figures 135 et 136. Mais souvent aussi, comme sur les figures 123 et 134, ces capillaires ne sont pas visibles, et leur présence ne se traduit que par la plus grande abondance de noyaux sur les bords de la cloison mésodermique. C'est que les réactifs ont fait subir une certaine rétraction à ces cloisons, dont les capillaires, s'ils n'étaient maintenus béants par le sang, se sont effacés de sorte que leur lumière a complètement disparu.

Cette rétraction des cloisons mésodermiques est extrêmement

fréquente; on peut presque dire qu'elle est la règle, et qu'on n'y voit guère échapper que quelques pièces fixées par le liquide de Kleinenberg (voir la figure 153, pl. XIII). Or les dispositions qu'on observe à la suite de cette rétraction, lorsque des lumières de capillaires restent béantes, sont très instructives. Elles nous montrent (comme sur la figure 139 et surtout sur la fig. 140) que le capillaire fœtal est à nu, non enveloppé de tissu mésodermique, sur une moitié de sa circonférence; par cette partie de sa surface il est logé dans les encoches que présente la surface de la lamelle labyrinthique, ainsi que nous l'avons décrit à propos de la couche nucléaire de cette lamelle. Nous voyons donc que, dans tous les placentas que nous avons étudiés jusqu'ici, les dispositions sont telles que l'espace, les parties interposées entre le sang fœtal et le sang maternel, soient réduites au minimum.

Les dispositions que nous venons de décrire pour le double réseau capillaire des cloisons mésodermiques ont été bien représentées par Turner dans la fig. 2 de sa planche I (*op. cit.*, 1876); mais elles ont été surtout décrites avec un grand soin et une parfaite exactitude par Tafani. Nous avons déjà vu que cet auteur avait très bien étudié les gros canaux des distributions du sang maternel. Voici comment il décrit la distribution du sang fœtal (*op. cit.*, p. 64 et 65) : « Les artères ombilicales, une fois arrivées à la surface du placenta, se séparent pour se porter l'une à droite, l'autre à gauche. Chacune se divise ensuite en ramifications secondaires qui donnent à leur tour naissance aux vaisseaux afférents proprement dits du réseau capillaire fœtal. Ces afférents fœtaux se portent directement, sans se diviser, jusque dans les couches les plus profondes du placenta. C'est là seulement qu'ils se subdivisent pour donner naissance au réseau capillaire fœtal. Ce réseau capillaire forme dans chaque villosité un double système, c'est-à-dire que, en comparant une villosité à une feuille allongée, on voit qu'elle possède un réseau capillaire à mailles régulières sur chacune de ses faces; les deux réseaux s'anastomosent de place en place par quelques branches transversales. Le sang fœtal, amené par les afférents rectilignes au niveau de l'extrémité profonde de la villosité, parcourt ce double réseau en se dirigeant de la surface maternelle vers la surface fœtale du placenta, où il se jette dans les origines des veines ombilicales.

« Les rapports réciproques des réseaux capillaires maternels et fœtaux présentent par suite une disposition très régulièrement alter-

nante : dans toute coupe faite parallèlement à la surface du placenta, on trouve toujours un réseau de capillaires maternels disposés en un seul plan, et à côté deux réseaux de capillaires fœtaux, parallèles entre eux et parallèles avec le premier réseau. On voit du reste qu'ici le sens de la circulation obéit aux mêmes lois que nous avons trouvées chez les autres animaux; le sang, dans les capillaires maternels, marche de la surface fœtale vers la profondeur, tandis que dans les capillaires fœtaux il circule en direction inverse. Mais chez aucun animal ces dispositions ne sont aussi faciles à reconnaître que dans le placenta de la chatte. »

Historique sur la constitution des lamelles labyrinthiques du placenta à terme.

Dans la constitution des lamelles labyrinthiques du placenta à terme, le fait le plus saillant est certainement la présence et les dispositions des cellules géantes. Dans le court historique qui va suivre, nous avons surtout pour but de montrer : 1° que quelques auteurs n'ont pas signalé ces cellules géantes, ce qui prouve tout au moins qu'ils n'avaient pas étudié des placentas à terme, de même qu'ils n'avaient pas observé les premières phases de la formation ectoplacentaire; 2° que ceux qui les signalent les identifient presque toujours aux cellules de la sérotine humaine, interprétation qui ne sera pas sans importance pour nous quand nous aurons ultérieurement à juger de leurs descriptions du placenta de l'espèce humaine.

Turner (*op. cit.*, page 76) parle à peine des lamelles labyrinthiques, et insiste surtout sur les villosités fœtales (cloisons ou lames mésodermiques allantoïdiennes). De la conception qu'il s'était faite des premiers développements du placenta (villosités choriales pénétrant dans des cryptes de formation nouvelle et sans connexion avec les glandes utérines primitives) dérive naturellement la manière dont il interprète la constitution du placenta achevé. « Les villosités choriales sont disposées en folioles larges et sinueuses, qui s'effilent vers leurs extrémités profondes ou utérines. Sur une coupe verticale on voit que ces villosités se dirigent en droite ligne de la surface fœtale vers la surface maternelle, et que les trabécules de tissu maternel, qui forment les parois des cryptes logeant les villosités fœtales, montent de la région maternelle vers la surface fœtale, en passant entre ces villosités, dont elles suivent toutes les sinuosités,

de façon à leur former un revêtement intime; sur une coupe transversale ou horizontale, on voit que ces trabécules forment en effet une série de lames, disposées en trajets sinueux et ondulés entre les villosités. Entre le placenta proprement dit et la musculature utérine est une couche sérotine bien définie, dont l'épaisseur égale celle de la musculature elle-même. Cette couche est traversée par les nombreux vaisseaux destinés au placenta; mais outre les vaisseaux, cette caduque sérotine renferme encore des éléments épithéliaux; en effet, sur des coupes fines, on y distingue des tubes, sectionnés en diverses directions, et tapissés intérieurement par un épithélium; ces tubes ont le même diamètre que les glandes tubulaires qui existent dans la sérotine aux époques moins avancées de la gestation, et ne sont en effet autre chose que les glandes préexistantes de cette portion de la muqueuse utérine... Les trabécules ou lames maternelles, qui se prolongent dans le placenta entre les villosités fœtales, sont en continuité avec cette sérotine et sont revêtues d'une couche épithéliale dont les cellules sont semblables à celles de la caduque sérotine. »

Ainsi pas un mot des cellules géantes. Cependant, dès 1875, Hennig nous semble les avoir signalées, sous le nom de cellules de la sérotine, car il fait remarquer les différences considérables (elles sont plus considérables qu'il ne dit) de volume entre ces prétendues cellules sérotines et ce qu'il appelle cellules épithéliales fœtales. En effet C. Hennig (*op. cit.*, page 98) [1] décrit le placenta du chat comme un complexus de colonnes (lamelles) enchevêtrées : les vaisseaux maternels, entourés d'une mince rangée de cellules de la sérotine, pénètrent profondément entre les fines villosités fœtales configurées en doigt de gant... Les cellules de la sérotine sont disposées par groupes à éléments peu nombreux; elles mesurent 20 μ en diamètre, et leur noyau de 9 à 11 μ. Bien différentes sont les cellules épithéliales des villosités fœtales, cellules très abondantes, pressées les unes contre les autres, petites, et à noyaux ovales; elles mesurent environ 9 μ, et leurs noyaux 2, 5 μ. — Evidemment l'auteur n'a pas étudié le placenta tout à fait à terme, et le stade qu'il décrit n'est guère que du vingt-huitième jour (voir la fig. 128 de notre planche XI).

1. C. Hennig, Uber die Placenta der Katze (*Sitzungsb. der Naturforsch. Gesellschaft, zu Leipzig*; numéros 9-10, octobre-décembre 1875, page 97).

Nous avons, à propos du placenta du chien, analysé le mémoire de Heinz. Cet auteur donne aussi, presque sans commentaires, une figure des éléments du placenta du chat [1]; cette fois il s'agit bien d'un placenta à terme; les cellules géantes sont bien représentées, dans leurs vraies proportions. On voit par la légende de l'auteur (fig. ci-contre) que Heinz désigne simplement ces éléments sous le nom de cellules sérotines.

Strahl (*op. cit.*, 1890) est extrêmement laconique sur le placenta à terme. Il ne figure que peu ou pas les cellules géantes des lamelles labyrinthiques (sa figure 15, pl. VII, est relative seulement aux éléments des parties les plus profondes du placenta). Quant aux lamelles labyrinthiques, voici comment il les décrit (*op. cit.*, p. 125) : « Les changements que présente le placenta à terme comparativement à celui du milieu de la gestation, se rapportent d'une part à la forme des villosités choriales qui prennent la disposition en lamelles, comme l'ont fort bien décrit divers auteurs et notamment Turner, et d'autre part à l'amincissement des couches épithéliales interposées entre les vaisseaux maternels et fœtaux. Tandis que à la base et au sommet des villosités fœtales on distingue encore bien l'ectoblaste chorial et l'épithélinm syncytial, ces couches épithéliales s'amincissent sur la partie moyenne des villosités, de sorte qu'on ne voit le plus souvent qu'une seule couche d'éléments, c'est-à-dire de petites cellules très fortement colorées, à contours mal délimités, cellules que je considère, d'après les caractères de leurs noyaux, comme dérivant du syncytium utérin..... Tafani a déjà signalé cet amincissement et cette réduction en une seule couche, d'un épithélium formé d'abord de deux rangs de cellules; mais il pense que la couche fœtale disparaît complètement; je crois plutôt

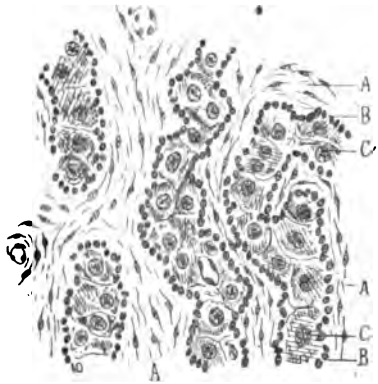

Fig. XLV. — Heinz, 1888, pl. VII, fig. 3. — Légende de l'auteur : « Placenta du chat; — A, stroma des villosités fœtale; — B, épithélium de ces villosités; — C, cellules sérotines ».

1. R. Heinz, *Untersuch. über den Bau und die Entwickelung der menschlichen Placenta* (arch. f. Gynækol., tome 33; 1888).

que ses éléments sont très fortement aplatis et deviennent ainsi moins visibles; et c'est pourquoi, par places, sur une préparation du placenta à terme, on peut encore apercevoir distinctement les deux couches. » Evidemment il ne s'agit dans tout cela que des éléments que nous décrivons sous le nom de couche nucléaire.

Ce n'est qu'avec Heinricius que nous trouvons de nouveau (après Heinz) de très bonnes figures des cellules géantes. Mais cet auteur, s'il représente exactement ces éléments, s'explique à peine sur leur signification. Voici les deux seuls passages, très brefs, dans lesquels il y soit fait allusion.

D'abord (*op. cit.*, p. 369), il dit : « Sur le placenta d'un embryon long de 9 centimètres et demi, les villosités choriales sont de plus en plus pressées les unes contre les autres. Entre elles on voit les vaisseaux maternels, dont la paroi est formée de grandes cellules endothéliales, avec noyaux grands et transparents. Sur ces vaisseaux repose directement l'épithélium des villosités; mais les cellules de cet épithélium sont maintenant moins régulièrement disposées (voir fig. 18; XLVI ci-contre), formant plutôt des amas divers qu'une couche uniforme; les noyaux de ces cellules sont les uns volumineux, non modifiés, les autres petits, et très colorables, c'est-à-dire contenant de très nombreux corpuscules de chromatine. »

A la lecture de ce passage, et à l'inspection de la figure à laquelle il y est fait allusion (fig. XLVI, A, ci-contre) on peut se demander si les cellules géantes y sont désignées par les « grandes cellules endothéliales » des vaisseaux maternels, ou par les noyaux volumineux des cellules épithéliales des villosités. Et la figure ne vient pas éclaircir ces doutes, car si les cellules géantes y sont représentées, elles ne sont par contre l'objet d'aucune mention dans la légende, et d'aucune lettre de renvoi dans le dessin. — Cependant il n'y a pas de doute à avoir; Heinricius considère les cellules géantes comme des éléments de son syncytium. En effet il les décrit et les figure avec cette interprétation au niveau de ce que nous appelons lames basales. Voici en effet le second passage que nous avons à citer, et qui cette fois est plus explicite, grâce surtout à la figure qui l'accompagne : « La figure 20, dit-il (*op. cit.*, pl. 370), montre la constitution des parties qui enveloppent immédiatement un vaisseau maternel dans les régions profondes du placenta (fig. XLVI, B, ci-contre). Immédiatement en dehors de la paroi endothéliale on trouve de grosses cellules avec noyaux volumineux et clairs; ce sont des

éléments du syncytium; en dehors de ceux-ci sont d'autres cellules, tantôt disposées en rangées, tantôt groupées en amas, tantôt enfin isolées; leurs noyaux se colorent fortement; leur protoplasma est également foncé. » Il faut avouer que c'est être bien peu explicite relativement à des éléments anatomiques si remarquables par leur volume et par leurs dispositions.

De ces courtes indications historiques nous tirerons cette conclusion que la plupart des auteurs qui se sont occupés du placenta du chat n'ont porté une attention suffisante ni sur les premières, ni sur les dernières phases de sa formation. Ils n'ont pas reconnu que le placenta est un organe soumis à une évolution continue, depuis le jour de sa première apparition jusqu'à l'époque de la parturition, et que pour faire l'histoire complète de ses éléments il faut les suivre dans toutes leurs transformations successives. C'est une conclusion à laquelle nous étions semblablement arrivé pour le placenta des rongeurs.

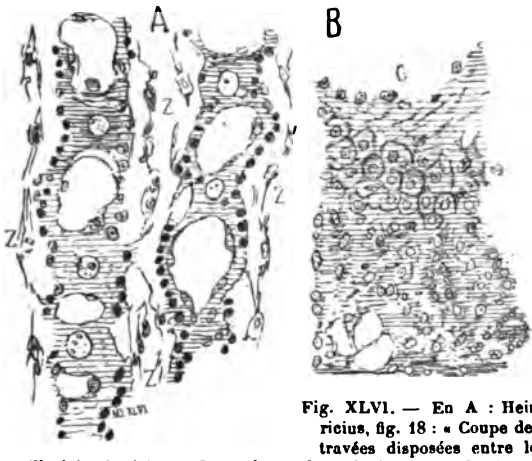

Fig. XLVI. — En A : Heinricius, fig. 18 : « Coupe des travées disposées entre les villosités choriales (Z,Z); embryon long de 9 cent. et demi. » — En B : Heinricius, fig. 20 : « Parois des vaisseaux placentaires; G, lumière du vaisseau; embryon de 9 cent. et demi ».

Comme conclusion générale du présent travail, nous reproduirons les termes d'une communication préliminaire faite à la Société de biologie le 30 décembre 1893 (*Compt. rend.*, p. 1059). Comme chez les rongeurs, disions-nous, le placenta fœtal a pour origine une formation ectodermique qui se greffe sur la muqueuse utérine et végète dans la profondeur. La couche ainsi formée, dite lame ectoplacentaire, enveloppe de toutes parts les vaisseaux (capillaires) maternels de la muqueuse utérine et les englobe dans sa masse; mais, tandis que chez les rongeurs les parois endothéliales de ces vaisseaux sont résorbées et que le sang maternel arrive

ainsi à circuler dans des lacunes creusées en plein plasmode ectoplacentaire, au contraire, chez la chienne, la paroi des capillaires maternels subsiste, et la formation ectoplacentaire, au lieu d'être formée uniquement d'éléments fœtaux, renferme en plus certains éléments de tissus maternels, à savoir la paroi endothéliale des capillaires où circule le sang de la mère. C'est pourquoi nous donnons à la formation ectoplacentaire de la chienne le nom d'*angioplasmode*, pour rappeler cette double constitution du placenta fœtal, cette double origine de ses éléments.

Chez la chatte, l'ectoplacenta renferme également ces deux éléments, parois vasculaires maternelles, et édifications ectodermiques fœtales; mais ces dernières ne prennent pas la disposition plasmodiale; les cellules ectodermiques, en se multipliant, ne se fusionnent pas en une masse protoplasmique continue; elles conservent leur individualité, et l'ectoplacenta est ainsi constitué par des assises multiples de cellules, dont certaines couches rappelent à bien des égards la couche malpighienne de l'épiderme. L'ectoplacenta est alors un véritable épithélium, et, ayant englobé les capillaires maternels, il présente un type parfait et singulièrement développé d'épithélium vasculaire; or, chose singulière, dans cet épithélium vasculaire, les éléments épithéliaux sont d'origine fœtale, et les éléments vasculaires sont d'origine maternelle.

Ces dispositions du placenta fœtal chez les carnassiers, c'est-à-dire la présence de formations ectodermiques contenant des vaisseaux avec leurs parois endothéliales, et non de simples lacunes sanguines, comme chez les rongeurs, ces dispositions représentent une forme de transition entre le placenta des rongeurs d'une part, et d'autre part celui des ruminants et des pachydermes. Chez les rongeurs, entre le sang maternel et le sang fœtal ne sont iuterposées que la paroi capillaire fœtale et les couches ectodermiques; chez les carnassiers, les parties interposées entre ces deux sangs sont, outre la paroi capillaire fœtale et l'ectoderme, la paroi endothéliale vasculaire maternelle; qu'à ces parties s'ajoute encore l'épithélium utérin conservé, et nous aurons le type structural du placenta des pachydermes et ruminants. C'est ce que nous montrerons par de prochaines études, c'est du reste ce qui est bien connu de par toutes les descriptions classiques. Seulement les auteurs qui se sont occupés du placenta, partant de celui des ruminants, où la persistance de l'épithélium utérin est évidente, ont hâtivement généralisé cette dis-

position, et se sont efforcés de retrouver cet épithélium utérin chez les carnassiers, aussi bien que chez les rongeurs. Sur ce point nos résultats sont absolument décisifs, l'épithélium utérin disparaît de très bonne heure, chez ces derniers animaux, là où le placenta fœtal va se développer, et il n'en reste aucune trace.

Les conceptions générales des auteurs, tels que Ercolani par exemple, sur la structure du placenta, ont eu ce tort de partir d'une disposition existant chez la vache ou la brebis, et de torturer ensuite l'interprétation des faits pour retrouver la même disposition chez les autres mammifères. Or il n'y a pas, dans la série des mammifères, un seul et même type structural du placenta; il y a des types très différents; mais ces types sont réunis entre eux par des formes de transition; c'est comme forme de transition que le placenta des carnassiers est particulièrement intéressant, d'une part à cause de la constitution angio-plasmodiale de l'ectoplacenta de la chienne, et d'autre part à cause de la disposition épithéliale, à cellules distinctes, de l'ectoplacenta de la chatte.

Explications des Planches I et II.

PLANCHE I.

Fig. 131. — Coupe du placenta dans la première moitié du second mois de la gestation. — Très faible grossissement. — A, A, A, épaississements mésoderniques de la surface fœtale contenant les gros vaisseaux allantoïdiens; au-dessous de ces épaississements, on voit, de place en place, les sections des canaux de distribution du sang maternel. — B, bord du placenta; — Ch, chorion.

Fig. 132. — Étude de la *lame marginale* (M) des attaches du placenta fœtal. — Fin de la gestation; — Grossissement de 22 fois; — E, muqueuse utérine en dehors du placenta; — A, extrémité externe de la ame marginale; l'étude de cette extrémité est reprise à un plus fort grossissement dans la fig. 135; — B, son extrémité interne (voir la fig. 136); — Ch, le chorion.

Fig. 133. — Parties profondes du placenta dans la première moitié du second mois, grossissement d'environ 74 fois. — On voit deux lames basales (LB, LB); — AE, arcades ectodermiques allant d'une lame basale à l'autre; — AP, AP, lamelles labyrinthiques partant de ces lames basales; — G, G, glandes utérines transformées; — P, traces de glandes dites permanentes. — 1, 1, cellules cubiques que forme l'extrémité inférieure d'une lame basale.

Fig. 134. — Lamelles labyrinthiques (extrémités inférieures), vers la fin de la gestation. — Grossissement de 325; — C, C, capillaires maternels.

Fig. 135. — Extrémité externe de la lame marginale de la figure 132

(Voir fig. 132, en A). — Grossissement de 325. — 1, saillie libre dessinée par la masse de cette lame marginale; — 2, insertion du chorion (Ch) sur la lame marginale; — M, la lame marginale.

Fig. 136. — Extrémité interne de la lame marginale de la fig. 132. (Voir fig. 132 en M et en B). — Grossissement de 325. — LB, une lame basale, et AE, une arcade ectodermique en dedans de la lame marginale. — MF, formation utérine interglandulaire analogue à une lame mésentériforme du placenta de la chienne. — D, détritus glandulaire.

Fig. 137. — Coupe horizontale d'un placenta très avancé dans son remaniement; cette coupe passe par la zone moyenne du placenta, c'est-à-dire à peu près à égale distance de la surface fœtale et de la surface maternelle. — CD, CD, deux gros canaux de distribution du sang maternel.

Fig. 138. — Autre coupe horizontale de ce même placenta, mais passant à un niveau plus élevé (plus près de la surface fœtale); aussi voit-on, au centre de la figure, plusieurs canaux de distribution du sang maternel, lesquels proviennent de la subdivision ou épanouissement d'un gros canal des couches plus profondes. (Comparer avec la figure précédente.)

Fig. 139. — Lamelles labyrinthiques d'un placenta presque à terme; pièce fixée par l'alcool absolu. — Grossissement de 330 fois. — C, C, capillaires maternels, disposés en alternant avec les cellules géantes du centre de la lamelle.

Fig. 140. — Lamelles labyrinthiques d'un placenta à peu près à terme, pièce conservée dans l'alcool ordinaire. — Grossissement de 325; — C, C, capillaires maternels; — *c*, *c*, capillaires fœtaux; — N, couche nucléaire; — G, cellules géantes.

Fig. 141. — Fragment d'une coupe verticale du placenta vers le milieu du deuxième mois. — Très faible grossissement. — A, épaississement mésodermique de la surface fœtale, renfermant les gros vaisseaux allantoïdiens, et la terminaison des canaux de distribution de sang maternel; le grand canal de distribution, figuré ici dans toute son étendue, a été reconstitué par la combinaison de ses parties présentes sur une série non interrompue de coupes (pour plus de détails, voir le texte).

Planche II.

Fig. 142. — Coupe verticale du placenta de la chatte (zones superficielles ou fœtales); placenta presque à terme; grossissement de 75 fois. — Al, mésoderne allantoïdien avec ses gros vaisseaux (surface fœtale du placenta); — au-dessous sont trois branches d'un canal de distribution du sang maternel (CD, CD, CD); chacune de ces branches donne naissance à un complexus de lamelles labyrinthiques.

Fig. 143. — Coupe d'un canal de distribution du sang maternel (placenta près du terme). — Grossissement de 74 fois. — CD, cavité du capillaire maternel, avec les noyaux de son endothélium (e); — L, L, lamelles labyrinthiques qui prennent insertion sur ce canal; — 144, point dont la structure est analysée dans la figure suivante.

Fig. 144. — Détails, à un grossissement de 380, des parois du canal

de la figure précédente — 1, endothélium du capillaire maternel; — 2, 3, les deux zones de la couche claire et transparente des parois de ce canal (cellules ectodermiques géantes); — de 3 à 4, couches périphériques formées de cellules géantes (champs clairs), séparées par des travées nucléaires (travées et couche corticale foncées).

Fig. 145. — Une branche d'épanouissement d'un gros canal de distribution du sang maternel. — Grossissement de 300 fois. — Comparer aux figure 143 et 144; — AP, lamelle labyrinthique partant de ce canal. (Voir la fig.145 bis.)

Fig. 145 bis. — Une grosse lamelle labyrinthique de la surface fœtale du placenta à terme. — Grossissement de 360.

Fig. 146. — Coupe horizontale du placenta, passant par les régions moyennes ou profondes (loin de la surface fœtale); pièce dont les vaisseaux fœtaux ont été injectés. — CD, gros canal de distribution du sang maternel; — N, N, points nodaux des cloisons mésodermiques contenant les gros capillaires fœtaux, ou *afférents* du réseau capillaire fœtal.

Fig. 147. — Coupe horizontale du placenta achevé, passant par la zone la plus superficielle, c'est-à-dire au niveau de la surface fœtale; la coupe intéresse l'épanouissement d'un canal de distribution du sang maternel (CD) en une série de branches qui donnent naissance à des lamelles labyrinthiques. — Grossissement de 22 fois.

Fig. 148. — Coupe horizontale du placenta achevé. Cette coupe passe un peu plus profondément que la précédente, mais encore très près de la surface fœtale. — A, épaississement mésodermique de la surface, contenant les gros vaisseaux allantoïdiens (non figurés ici) et les ramifications terminales (CD, CD) des canaux de distribution du sang maternel (comparer avec les figuers 131 et 141).

Fig. 149. — Coupe horizontale du placenta presque à terme; cette coupe passe un peu plus profondément que la précédente, au niveau des premières subdivisions d'un canal de distribution du sang maternel. — Ce placenta était moins avancé dans son développement que celui de la figure 148. — Grossissement d'environ 22 fois.

Fig. 150. — Lamelle labyrinthique d'un placenta tout à fait à terme. — Grossissement de 360. — Les vaisseaux maternels sont vides et revenus sur eux-mêmes; pièce traitée par l'alcool absolu; — C, capillaire maternel; — G, cellule géante; — N, couche nucléaire.

Fig. 151. — Lamelle labyrinthique d'un placenta dit presque à terme (cependant le fœtus ne mesurait guère plus de 6 centimètres). — Grossissement de 360. — Pièce conservée par le liquide de Muller. — Lettres comme dans la figure précédente.

Fig. 152. — Lamelle du même placenta que celui de la figure 151, mais fragment traité par l'alcool étendu d'eau (alcool au tiers). — Lettres comme ci-dessus.

Fig. 153. — Éléments du placenta tout à fait à terme, pièce traitée par le liquide de Kleinenberg. — G, cellules géantes; — C, capillaires maternels; — c, capillaires fœtaux.

DE L'ACTION DES ORGANES LOCOMOTEURS

AGISSANT POUR PRODUIRE LES MOUVEMENTS DES ANIMAUX

Par M. P. LE HELLO

Vétérinaire principal des Haras, Professeur à l'École du Pin.

Dans un travail publié dans le numéro de janvier-février 1893 de ce journal, nous avons examiné le rôle locomoteur de l'action musculaire. Aujourd'hui nous nous proposons d'établir le mode d'intervention du poids du corps agissant comme puissance locomotrice. A cela il sera ajouté quelques indications relatives aux déductions scientifiques qu'on peut tirer des nouvelles interprétations adoptées.

I

Détermination du mécanisme par lequel le poids du corps devient une puissance locomotrice.

En résumant l'étude de l'action musculaire telle qu'elle a été exposée, on trouve les données générales suivantes :

1° Les muscles de la croupe et de la fesse sont les principaux agents locomoteurs appartenant au système musculaire, et ils agissent par suite de la fixation de leur extrémité supérieure par l'effet du poids du corps;

2° Les parties sous-fémorales des membres postérieurs interviennent surtout par un effet d'allongement dû à l'effacement des angles sous l'influence de l'action musculaire, et les organes contractiles des régions dorso-lombaire et sous-lombaire par la rigidité qu'elles communiquent au tronc, de concert avec les organes thoraciques et abdominaux;

3° Au moment où le fémur pivote, avec l'articulation du grasset comme point fixe, il s'effectue dans tout le membre un mouvement général de rotation autour de son extrémité inférieure.

Pour concevoir l'action locomotrice de la pesanteur, il suffit de jeter les yeux sur la figure ci-contre :

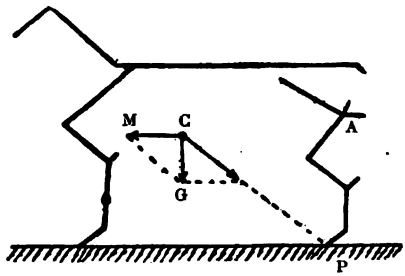

Fig. 1.

Si les membres de devant cessent de soutenir le corps, l'action de la gravitation G se décompose en deux forces secondaires, S détruite et M produisant le mouvement en avant.

Cela suppose évidemment la rigidité complète de l'arc P A C.

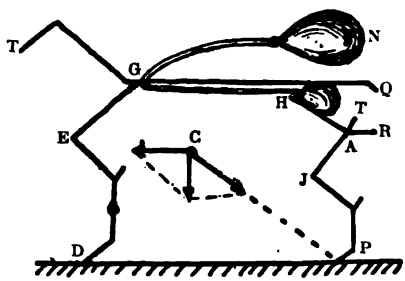

Fig. 2.

mais cette rigidité a précisément été démontrée antérieurement, et résulte d'ailleurs des considérations qui viennent d'être consignées ci-dessus. En somme, il n'y a là que la répétition de ce qui avait été admis par Prince père, seulement ce qu'il appelait l'*arc puissant* devient un *arc résistant*. On se trouve ainsi conduit à cette conclusion que dans les mouvements des mammifères, une des *principales forces locomotrices réside dans l'effet de la gravitation* agissant au centre de gravité.

Un petit mécanisme très simple fournit à nos interprétations un appui expérimental d'une réelle valeur, au moins à ce qu'il semble.

Qu'on prenne un appareil du genre de celui que représente la figure ci-contre. La pièce rigide T D E G Q, qui donne les axes de la tête, des membres antérieurs, du dos et des reins d'un animal en station quadrupédale, est articulée en A avec une tige métallique suffisamment résistante H A J P. Entre la tige H A et la ligne G Q, il existe une vésicule de caoutchouc qui communique par un tube avec une autre ampoule placée à l'extérieur de la figurine.

En pressant l'ampoule visible N, ou, ce qui est la même chose, en dilatant celle située intérieurement au niveau du rein, il se produit un mouvement de progression de l'extrémité supérieure du membre postérieur, absolument analogue à celui qui détermine la progression des animaux. C'est que le fil métallique T A J P est rigide, de telle façon que la force d'expansion provenant de la vésicule de caoutchouc tend à soulever la pièce T D E G de l'appareil, et que le mouvement en hauteur est transformé en un mouvement de pivotement autour du point d'appui P, d'après un procédé que l'on conçoit à première vue.

On trouvera facilement l'analogie qui existe entre l'action de l'ampoule agissant au niveau du rein et l'effet de la contraction des fessiers et des ischio-tibiaux opérant suivant T H et R J. Il y a, en effet, dans les deux cas, une tendance semblable à produire le soutènement des parties antérieures du tronc et finalement, par le même mécanisme, une transformation de mouvement amenant le pivotement du membre autour de son extrémité inférieure.

Le fonctionnement du mécanisme auquel nous faisons allusion est facile à observer, car le principe en a été utilisé dans la fabrication de jouets d'enfants à marche automatique, qui ont eu, un moment, une très grande vogue.

L'examen des épures donnant les mouvements cinématiques des membres d'après des tracés obtenus par la chrono-photographie, prouve également que ce genre de recherches ne montre que des faits absolument en rapport avec les interprétations qui viennent d'être exposées (MM. Marey et Pagès).

Avant d'abandonner l'étude de l'influence de la pesanteur comme agent locomoteur, nous croyons utile de faire observer que, comme conséquence du rôle de cet agent dans les organismes, un certain nombre de procédés d'adaptation ont été usités par la nature. Il suffira d'ailleurs de les signaler pour que leur mode d'action se conçoive immédiatement : il est évident que quand le corps s'al-

longe, la ligne de soutènement C P (fig. 1) devient plus horizontale et que par suite la décomposition se fait par une augmentation proportionnelle de la force M. Les allures et certaines attitudes agissent d'ailleurs dans le même sens et par le même procédé, déterminant, suivant les circonstances, des conditions favorables à la force ou à la vitesse.

II

Déductions scientifiques que peuvent fournir les nouvelles interprétations relatives au rôle des agents locomoteurs.

I. *Détermination des équivalents mécaniques des aliments.* — La transformation des forces s'effectuant dans les organismes est une des questions les plus ardues de la biologie, mais en même temps une des plus importantes au point de vue biotechnique, aussi des efforts incessants sont-ils faits pour essayer d'éclairer cette partie du fonctionnement organique. On sait déjà parfaitement bien que, d'une façon générale, les végétaux sont les agents potentialisateurs, autrement dit dont le rôle est d'établir un emmagasinement des forces vives, qui sont dans une assez large proportion utilisées par les animaux, sous les formes diverses que nous offrent les actes vitaux. Si on veut aller plus loin dans l'analyse des phénomènes intimes qui établissent une subordination entre les diverses formes de la matière organisée, on se trouve aux prises avec les plus grosses difficultés.

A première vue, il existe cependant une identification facile des animaux moteurs et des machines brutes. Le point de départ et le résultat semblent absolument comparables pour ces deux agents producteurs de force; dans l'un et l'autre cas, il y a, à la fin du processus de transformation, dégagement de force locomotrice et comme origine absorption d'instables et d'oxygène atmosphérique, avec des résidus communs, tels que l'acide carbonique. Aussi l'idée de la thermodynamie appliquée aux animaux-machines ne pouvait-elle manquer d'obtenir un grand succès, surtout avec l'appui des expériences de R. Mayer, de Hirn, de Colmar et de J. Béclard. Malheureusement on s'est très vite aperçu que ces conceptions générales sont insuffisantes et que la statistique minutieuse de la nutrition est un problème qui est loin d'atteindre ce degré de simplicité.

Entre les machines organisées et les machines brutes il existe une distinction essentielle : la nécessité d'une réparation s'effectuant constamment dans les premières, grâce à ce qu'on a appelé la ration d'entretien. Cette quantité de nourriture, qui doit être donnée avant qu'aucun calcul de dynamotechnie soit applicable, s'établit en cherchant la somme d'aliments nécessaires pour entretenir les animaux domestiques au repos, sans perte de poids. Et, en dehors de la différenciation précédente, l'expérimentation a prouvé qu'il existe chez les animaux le besoin d'une variété beaucoup plus grande dans la composition de l'alimentation : les principes ternaires ne suffisent ni à l'entretien de la vie, ni à la réparation des pertes occasionnées par le travail. On a même démontré que les rapports $\frac{MA}{MNA}$ des composés azotés aux composés non azotés, appelés *relations nutritives*, doivent répondre à certaines lois (Stohmann), de même que les rapports existant entre les corps gras et les substances protéiques, qui ont reçu le nom de *rapports adipoprotéiques* (Crusius), car quand ces conditions ne sont pas réalisées, l'absorption des principes alimentaires est incomplète.

Tout cela étant pris en considération, si on calcule, comme l'a fait Frankland, la chaleur provenant de la combustion des éléments nutritifs, pour en tirer une appréciation sur leur valeur dynamique, on s'aperçoit très vite que ce procédé est insuffisant. Les résultats obtenus par Fick prouvent jusqu'où peuvent conduire les causes d'erreur et par suite le crédit qu'il faut accorder aux résultats obtenus. Après avoir indiqué que 33 à 34 p. 100 du travail du muscle (intérieur et extérieur, travail mécanique, plus chaleur) se retrouvaient sous forme de travail mécanique, dans une autre série d'expériences entreprises avec Harteneck, il n'a plus obtenu que 29 à 4 p. 100. D'autre part, la notion de chaleur excrémentitielle introduite en physiologie par M. Chauveau est peu conciliable avec l'idée de l'origine de la contraction musculaire dans la calorification ordinaire, puisqu'il deviendrait incompréhensible que l'économie organique puisse s'accommoder de la production d'une force vive uniquement dans le but de la voir rejetée, en exposant même, de ce fait, les fonctions vitales à l'action d'une cause altérante.

Certains physiologistes frappés de la différence qui existe entre les composés ternaires et quaternaires, se sont demandés à quelle modification de rôle physiologique ces états peuvent correspondre. C'est

alors que sont nées les théories de l'origine protéique des forces musculaires (Liebig) et l'hypothèse opposée de l'origine des mêmes agents dans les principes ternaires (Traube). Outre que ces deux interprétations sont en opposition avec les expériences de Stohmann, celle énoncée par Liebig paraît inconciliable vis-à-vis des expériences de Fick et Vislicénus dans l'ascension du Faulhorn, et dans celle de Traube on ne peut expliquer pourquoi le dégagement d'acide carbonique lors de l'activité organique n'est pas liée d'une façon directe à l'absorption d'oxygène. On pourrait faire remarquer que le défaut d'augmentation de la quantité d'urée lors des travaux exagérés n'est pas bien prouvée, au contraire, et qu'en outre, il peut arriver qu'il y ait, en présence de la surélévation de la chaleur interne qui s'observe alors, une exagération du phénomène d'élimination d'azote libre que l'on a constaté au repos (Boussingault). Bien entendu, cette hypothèse ne peut avoir de valeur que si le fait était prouvé ou si on observait expérimentalement l'utilité du relèvement de la relation nutritive pour les chevaux soumis à un travail intensif, ou plutôt d'une valeur dynamique élevée, ce qui semble vrai pour le cheval de trait.

Les connaissances que nous possédons sur la formation des principes immédiats dans les plantes, surtout depuis la mise en évidence de l'intervention de l'action microbienne dans la fixation de l'azote — expériences de MM. Hellriegel, Bréat et Schlœring —, ne peuvent guère fournir d'éclaircissements à l'étude de la nutrition musculaire. Il serait aussi bien inutile d'insister sur ce qui concerne la nutrition générale des animaux, puisque tout y est controverse, les physiologistes n'ayant pas encore réussi à s'entendre sur la signification véritable de la fonction glycogénique et la formation de l'urée, ainsi que le prouvent les travaux de Cl. Bernard, Pavy, Schiff, Addison, Nührer, Sudwigton, Voït, Picard, Kaufmann, etc.

En présence de toutes ces difficultés, nous pensons qu'il y aurait une grande utilité à poursuivre des recherches directes. Jusqu'ici, dans cette forme d'expérimentation, les auteurs ne sont pas partis de données réellement positives, aussi n'ont-ils abouti qu'à des résultats contradictoires en apparence. C'est ainsi que pour produire un travail de 1 000 kilogrammètres, on a trouvé : de Gasparin 0 gr. 525 de protéine; Crevat 0 gr. 453 pour le cheval d'agriculture travaillant au pas, 0 gr. 477 pour un cheval de factage, 0 gr. 479 pour un cheval de culture, 0 gr. 483 pour un cheval

d'agriculture, 0 gr. 597 pour un cheval de camionnage; Sanson 0 gr. 625; Hervé-Mangon 0 gr. 544 au pas et 1 gr. 2 au trot; Moreau-Chaslon 1 gr. 549 aux allures vives. En ce qui concerne la quantité totale du travail fourni par les divers genres de moteurs, les résultats sont aussi éloignés : le général Morin opérant sur les chevaux d'artillerie a trouvé 2 268 000 kilogrammètres et H. Fritz de Zurich examinant une machine à faucher 4 017 000 kilogrammètres. Les chiffres qui correspondraient au cheval de galop, auquel on demande au plus 4 000 mètres avec une charge dorsale peu supérieure à 54 ou 58 kilogram., en recevant environ 15 litres d'avoine, avec une faible ration de foin et de paille, seraient véritablement effrayants.

En se servant des interprétations des phénomènes de la locomotion que nous avons données, ces résultats étaient à prévoir et il est des plus commode de déterminer leur raison d'être, ainsi que nous allons essayer de le démontrer.

Dans les conditions ordinaires, en dehors de la position décubitale, le poids du corps des quadrupèdes est supporté par 3 ou 4 membres et les efforts statiques qui résultent de ce genre d'attitude sont peu considérables, car des parties à peu près inertes, les os, les tendons et le tissu élastique (?), agissent presque seuls. Dans les variations d'instabilité qui correspondent aux diverses allures et à certaines attitudes, la fonction musculaire intervient au contraire et son degré d'action est proportionnel à l'instabilité, qui, elle-même, est en rapport direct avec le mouvement ou au moins avec la force qui tend à le produire.

Or, en se reportant aux expériences instituées pour déterminer le rapport qui lie la quantité de travail et l'intensité des efforts produits, on obtient des chiffres analogues aux suivants empruntés à Rosenthal :

Charge (en grammes)	0	50	100	150	200	250
Hauteur de soulèvement (en millim.)	14	9	7	5	2	0
Effet utile	0	450	700	750	400	0

On n'a pas encore là tous les éléments de variation, car Fick et Marey ont prouvé qu'il faut tenir compte de la graduation dans les efforts, ce à quoi nous ajouterons l'influence de l'intermittence dans le travail, dont le rôle est bien connu des praticiens, l'observation ayant prouvé que les moteurs fatiguent moins sur une

route accidentée que sur une route à peu près horizontale où les mêmes régions musculaires restent constamment actives.

Dans tous les cas, et comme conclusion définitive, il semble qu'on doit admettre qu'il ne peut exister un équivalent dynamique des aliments, mais bien des équivalents dynamiques correspondant à chaque allure et à chaque degré d'intensité des efforts à produire.

Il y aura bien, en plus, l'intervention des conditions d'adaptation des moteurs à leur service et celles indiquées de l'intermittence et de la graduation dans les efforts, auxquelles il faut même ajouter l'individualité, mais ce sont là des éléments qui peuvent difficilement entrer dans une équation ayant une certaine prétention à la généralisation. Nous arrivons ainsi à conseiller aux dynamotechnistes d'aller prendre leurs renseignements près des praticiens, qui savent *à peu près* la quantité de nourriture qui correspond à un travail donné [1]. Après cela, ils examineront l'état dans lequel se maintiennent leurs animaux, en ayant au besoin recours à la bascule et à l'occasion ils ajouteront un supplément de ration.

Somme toute, des deux parties que comprend l'étude scientifique de l'emploi de la force des moteurs animés, l'une, la dynamométrie sera à peu près bien connue quand on aura tiré des données fournies par la chronophotographie tous les renseignements qu'elles comportent, mais l'autre, la dynamopoièse, est loin d'offrir des faits aussi précis. Cela ne veut pas dire, loin de là, que les données générales sur le rôle des organes locomoteurs qui ont été indiqués soient inutiles dans les recherches dynamotechniques. On a là un fil conducteur qui sert, cela est indéniable, à se diriger dans les appréciations des résultats fournis par la pratique, et qui permet de tenir un compte suffisant des individualités et des irrégularités en face desquelles on peut se trouver.

Du côté de l'appréciation des variations qu'il y aurait à introduire dans les relations nutritives et adipo-protéiques suivant les services, on trouvera beaucoup à faire, croyons-nous. Il est infiniment probable, pour ne citer qu'un des cas qui peuvent se présenter, qu'il doit y avoir des différences correspondant au travail intensif, où une partie de la chaleur organique devient une imminence morbide et le cas où l'alimentation doit intervenir unique-

1. L'utilisation économique n'est, dans ce cas, qu'un ensemble d'expériences longtemps répétées et dont les indications offrent, par cela même, le plus haut degré de chance d'exactitude.

ment dans le but d'entretenir la chaleur animale. Les faits bien constatés de l'exigence en substances grasses alimentaires des populations résidant sous les climats froids, paraissent indiquer une modification dans l'absorption digestive dans certains cas particuliers.

II. *Phénomènes de mimétisme s'observant dans la comparaison des membres antérieurs et postérieurs.* — Dès la fin du siècle dernier, Vicq d'Azyr et Vinslow se sont occupés de l'étude de l'*homologie* des membres. Depuis, Cuvier, Flourens, P. Gervais, Ch. Martin, Gegenbaur, Lavocat, Foltz, Durand (de Gros) et Sabatier ont publié de nouveaux travaux sur ce sujet.

Les dissidences nombreuses qui ont existé entre les auteurs ne portent généralement pas sur les points principaux : l'omoplate a été rapprochée du coxal, le fémur de l'humérus, les os de l'avant-bras de ceux de la jambe, ceux du carpe de ceux du tarse, enfin le squelette de la main de celui du pied.

Il y a eu une grande variation dans les procédés de comparaison : quelques-uns ont mis en parallèle les membres opposés en diagonale; d'autres tiennent compte d'une torsion supposée de l'humérus. Depuis Flourens et Lavocat on compare généralement les extrémités du même côté, en plaçant la main en pronation. Ces différentes manières d'opérer ne paraissant avoir aucune influence sur l'appréciation des faits que nous relatons, nous ne pensons pas devoir nous y arrêter.

Frappé des relations fonctionnelles qui lient les régions sous-humérales et sous-fémorales, nous avons recherché les dispositions similaires qui pourraient s'y lier. Les membres comparés ont été ceux du même côté, mais le rapprochement a été établi de bas en haut, contrairement à ce qui a été fait jusqu'ici. Il est bien entendu que les faits qui vont être relatés sont surtout appréciables dans les équidés, mais ne semblent pas leur être particuliers.

Mimétisme ostéographique.

Les phalanges des membres antérieurs et des membres abdominaux ainsi que le métacarpe et le métatarse sont absolument similaires. En rapprochant le carpe et le tarse, on trouve tout de suite, quoi qu'on ait dit, des différences sensibles. Les régions inférieures du tarse représenteraient, au point de vue auquel nous nous sommes

placés, le carpe entier, et, quelque singulier que cela puisse paraître à première vue, nous croyons qu'il y a des raisons de rapprocher l'astragale et le calcanéum du radius et du cubitus. En dehors de ressemblances anatomiques assez sensibles et d'une direction identique, on a cette particularité que dans son développement le calcanéum se comporte à peu près comme les os longs [1].

De prime abord, il paraît difficile de comparer les pièces osseuses de la jambe et l'humérus. On remarquera cependant que dans les équidés il existe une tendance marquée à la disparition du péroné. En outre, on trouve une ressemblance assez frappante dans la disposition de la coulisse bicipitale d'une part et la coulisse de glissement de la corde fibreuse du tibio-prémétatarsien, d'autre part. A la rigueur, on pourrait encore trouver une sorte de rudiment de gouttière de torsion dans le tibia. Nous reconnaissons qu'une analyse approfondie fait ressortir quelques difficultés d'une assimilation complète, mais cela ne nous paraît pas détruire la valeur réelle des rapports d'ensemble.

Le rapprochement du scapulum et du fémur semble imposer une tâche difficile, et cependant il n'y a là rien d'insurmontable; l'analogie de direction est matériellement évidente. De plus, l'extrémité inférieure de l'os de l'épaule offre la discontinuité antérieure de la cavité glénoïde, qui paraît être comme un reste de l'échancrure intercondylienne du fémur, pendant que l'apophyse coracoïde rappellerait la trochlée rotulienne. A moins que nous nous fassions réellement illusion, il y aurait encore à faire des rapprochements entre l'épine de l'omoplate et la crête sous-trochantérienne, ainsi qu'entre la dépression postérieure du col du scapulum et la fosse sus-condylienne.

Mimétisme myographique.

La similitude de constitution réunissant certains os des membres, se retrouve dans les muscles situés aux places correspondantes. Au niveau de l'épaule et de la cuisse, les analogies sont assez éloignées. Cependant le mastoïdo-huméral la physionomie générale de l'ilio-aponévrotique, et l'angulaire pourrait aussi se comparer aux psoas, etc.

1. Si on considère les variations offertes par certaines régions, ces assimilations paraissent moins inadmissibles. A cet égard, aucune partie n'offre des adaptations aussi différenciées que les rayons métacarpiens, surtout quand on compare ce qu'ils sont dans les équidés et les kangurous.

Dans la région scapulaire, le sus-épineux a quelque chose des muscles rotuliens et le long abducteur du bras et le sous-épineux, joints au grand rond, occupent la place et figurent approximativement les ischio-tibiaux.

Au niveau de la région brachiale, les homologies s'accentuent : les fléchisseurs de l'avant-bras, surtout le muscle biceps, avec son origine au bec de l'olécrane et sa corde centrale, rappellent bien le fléchisseur du métatarse, avec sa partie tendineuse ayant son origine au-dessous de la trochlée rotulienne. Les insertions humérales du long fléchisseur de l'avant-bras, chez l'homme, ont de l'analogie avec les insertions tibiales du tibio-prémétatarsien, chez les équidés.

En plus, les extenseurs de l'avant-bras ont une ressemblance évidente avec les jumeaux de la jambe. Ajoutons que le soléaire peut représenter l'huméro-olécranien externe, et le poplité le scapulo-huméral grêle ou l'omo-brachial. On remarquera que la disposition du court extenseur de l'avant-bras est contradictoire de l'idée de torsion de l'humérus.

Les extenseurs du métacarpe, et des phalanges, avec une bride du coraco-radial que l'un d'eux reçoit, sont bien les représentants des organes du même ordre dans les membres postérieurs, où le fléchisseur du métatarse et l'extenseur antérieur de la région digitée ont une origine commune. Le pédieux, en rappelant les insertions des extenseurs, est en quelque sorte le reste d'une correspondance plus parfaite.

Les fléchisseurs du métacarpe ne sont pas représentés d'une façon précise dans les membres postérieurs des équidés. Le fléchisseur superficiel des phalanges, dans les membres postérieurs du cheval, part du fémur, et en cela diffère complètement du muscle correspondant des membres de devant. Quant aux fléchisseurs profonds des phalanges, leur assimilation est très précise. D'ailleurs le représentant du perforé chez l'homme, le fléchisseur commun des orteils, offre, d'une façon assez curieuse, une disposition intermédiaire entre celles qui sont propres aux muscles fléchisseurs superficiels des membres antérieurs et postérieurs des équidés.

Mimétisme morphologique.

Les similitudes osseuses et musculaires ont presque forcément comme conséquence la ressemblance des formes. Cela est surtout sensible pour la disposition des axes des os, mais aussi d'une façon

des plus frappantes pour toute l'extrémité inférieure des membres, pour le coude et la pointe du jarret, ainsi que pour l'angle rotulien et la pointe de l'épaule.

La *situation des châtaignes*, que l'on s'accorde à regarder comme des organes rudimentaires, est aussi très suggestive : ainsi qu'on le sait, elles sont placées à la partie inférieure de la face interne de l'avant-bras et à la partie la plus déclive du dedans du jarret.

Remarque. — Les phénomènes de mimétisme qui viennent d'être énoncés semblent trop en contradiction avec des idées généralement admises, surtout depuis les travaux de Durand (de Gros) et Sabatier, pour que nous n'essayions pas de justifier la témérité que paraît comporter la reprise d'un tel sujet, même sous une autre forme.

Il nous a paru que malgré l'autorité et les connaissances zoologiques très approfondies des auteurs qui se sont occupés de ce genre de recherches, les rapprochements qu'ils ont indiqués sont encore discutables par certains côtés, d'autant plus qu'il existe à cet égard, entre les publications les plus récentes, des divergences fondamentales. En outre, il est aussi tout à fait évident que les parallèles établis laissent, à leur point de départ, entre l'ichthyosaure et le plésiosaure, d'une part, et les chéloniens, d'autre part, une assez large porte ouverte à la spéculation scientifique.

En somme, dans l'état actuel de nos connaissances et même en acceptant l'hypothèse évolutionniste, rien n'empêche d'admettre que les dispositions propres aux membres antérieurs et postérieurs ont eu, dès l'origine, une tendance à s'établir avec leurs caractères actuels, et l'avenir pourra révéler les degrés intermédiaires qui se sont montrés successivement à mesure que le progrès organique s'est accusé.

Le propriétaire-gérant : FÉLIX ALCAN.

Coulommiers. — Imp. PAUL BRODARD.

ÉTUDES

SUR L'EMBRYOLOGIE DES CHÉIROPTÈRES

Par Mathias Duval.

(*Planche III.*)

INTRODUCTION

Origine et objet de ce travail. — Nous avons entrepris les présentes recherches tout d'abord dans le but d'étudier uniquement le placenta des Chéiroptères; mais nous nous sommes trouvé en présence de faits si intéressants, et nous avons pu disposer de matériaux relativement si abondants, que nous avons dû élargir singulièrement le champ de nos études, de manière à présenter aujourd'hui leur résultat non seulement au point de vue du placenta et des annexes embryonnaires (amnios, vésicule ombilicale, allantoïde), mais encore au point de vue de la segmentation de l'œuf, de la formation des feuillets, et du développement du corps de l'embryon et de quelques-uns de ses organes.

Étudier le placenta des Chéiroptères était pour nous chose toute indiquée après nos recherches sur le placenta des Rongeurs et des Carnassiers. En effet, ces études sur la placentation de divers mammifères sont entreprises pour aboutir, comme terme final, à l'interprétation du placenta de la femme, et, si précieuses que soient les données comparatives fournies par les Carnassiers, et surtout par les Rongeurs qui ont un placenta discoïde, plus significatives encore doivent être celles fournies par les mammifères moins éloignés de l'espèce humaine. Nous n'entrevoyons guère la possibilité, pour nous, de disposer de femelles de singes à des stades de la gestation assez nombreux et assez variés pour entreprendre une étude com-

plète du développement de leur placenta [1]. C'est pourquoi il était indiqué de faire des recherches chez les chauves-souris. Ces animaux en effet ont, à bien des égards, des analogies avec les lémures, et Linné en faisait une des grandes divisions génériques de ses primates, renfermant aussi l'homme et les singes. Si Cuvier les associait aux Carnassiers, il a paru préférable aujourd'hui aux zoologistes de regarder les Chéiroptères comme un groupe à part, et d'en faire un ordre spécial, placé, dans les classifications actuelles, entre celui des insectivores et celui des primates. Leurs mamelles, au nombre de deux seulement, sont pectorales, comme celles des singes, et leur pénis est libre, ce qui les rapproche aussi des quadrumanes. C'est donc particulièrement par leur appareil de la reproduction que les Chéiroptères ressemblent aux mammifères les plus élevés; et en effet les femelles ont l'utérus simple (mais bicorne); elles sont en général unipares, et dans certaines espèces on aurait constaté la présence d'un flux menstruel. Le placenta est discoïde.

Du reste, dès mes premières recherches sur le placenta des Rongeurs, j'avais été pour ainsi dire invité par les circonstances à entreprendre l'étude du placenta des Chéiroptères. Ces circonstances ont été indiquées avec détail dans les pages d'introduction du mémoire sur le *Placenta des Rongeurs* (p. 8 et suiv.); nous les rappellerons rapidement ici. Un mémoire de Frommel (*Ueber die Entwickelung der Placenta von Myotus Murinus*; Wiesbaden, 1883), paru au moment même de mes premières communications, à la

1. On ne peut interpréter sérieusement la constitution d'un placenta qu'à la condition de suivre, sans lacune, toutes les phases de son développement. Notre conviction est si profonde à cet égard, que nous n'avons jamais recherché à nous procurer quelque pièce rare d'un mammifère exotique en gestation. Que nous dirait une pièce unique, pour laquelle nous n'aurions pas l'espoir de pouvoir étudier les stades qui précèdent et qui suivent celui qu'elle représente? Elle soulèverait des problèmes, que nous serions tenté de résoudre par des hypothèses; et nous savons combien ont été heureuses les hypothèses faites à propos de la constitution du placenta. Avant d'avoir recours à ces pièces rares et uniques, il faut épuiser la série des mammifères dont nous pouvons recueillir en abondance les pièces sériées. A cet égard les sages paroles de Daubenton sont à reproduire ici : « Nous ne pouvons, dit-il, faire que des observations imparfaites sur les productions de la nature que l'on arrache de leur pays natal pour nous les apporter; au contraire, celles qui naissent sous nos yeux nous donnent le temps, la commodité et le grand avantage de les voir en différents états et sous toutes les faces qui peuvent réfléchir quelques lumières; ce n'est donc qu'après avoir assez vu et bien connu les productions de notre pays que nous devons chercher à connaître celles des pays étrangers, qui ne nous sont indiquées que par des relations fautives, ou ne nous parviennent que défigurées. » Daubenton, *Mémoire sur les chauves-souris* (Mémoires de l'Acad. roy. des sciences, année 1759, p. 374).

Société de Biologie, sur le placenta du lapin, m'avait amené à penser que, quoique cet auteur fût arrivé à des conclusions différentes de celles que j'avais formulées pour les Rongeurs, l'examen de ses belles planches m'autorisait à conclure que le processus formatif du placenta serait très analogue ou même exactement semblable chez la chauve-souris et chez le lapin. Je communiquai cette remarque à la Société de Biologie (6 octobre 1888), et la publication de cette note amena aussitôt, à la même société (3 nov. 1888), la communication d'une lettre dans laquelle le professeur Van Beneden déclarait qu'il venait de vérifier, sur le Murin, ma conclusion antérieure, c'est-à-dire une parfaite analogie avec ce que j'avais conclu de mes recherches sur le lapin et le cochon d'Inde. Nous aurons, au cours du présent travail, à exposer et discuter avec soin les descriptions de Frommel et celles de Van Beneden. Je n'ai rappelé ici ces faits que pour montrer comment j'étais réellement tenu d'étendre mes recherches des Rongeurs aux Chéiroptères. Mais j'ai dû d'abord étudier le placenta des Carnassiers, étant arrivé à réunir sur ce sujet les séries de pièces nécessaires, alors que je ne possédais encore aucun utérus de chauve-souris en gestation.

On peut, en effet, pour le lapin, le rat, la souris, le cochon d'Inde, comme pour le chien et le chat, se procurer des femelles gravides à toutes les époques de l'année. Pour la chauve-souris, comme pour la taupe, il n'est, dans toute l'année, qu'une courte période qui fournisse des femelles pleines; avant et après cette période, toutes les récoltes des animaux ne donnent aucune pièce utile à l'embryologiste. Nous allons, dans un instant, faire l'histoire de la période génitale des Chéiroptères indigènes; mais disons tout de suite quelles conditions ont retardé nos récoltes.

Déjà, en 1882, étudiant certaines parties de l'encéphale [1], j'avais dû me procurer des chauves-souris. J'en avais reçu un envoi composé de six sujets; chose singulière, ces six sujets étaient six femelles (nous verrons plus loin que les femelles pleines paraissent se réunir par groupes, dans leurs retraites diurnes, isolées des mâles), qui toutes avaient mis bas, pendant le trajet, dans la cage où elles étaient expédiées. Or cet envoi m'avait été fait dans la première moitié du mois de juin. Le souvenir de ce fait m'engageait donc à faire faire mes récoltes en mai. D'autre part, je trouvais, dans un mémoire de

1. Mathias Duval, *la Corne d'Ammon; morphologie et embryologie* (Arch. de neurologie, 1881-1882, n°s 6 et 7).

Van Beneden, auquel nous ferons plus loin bien des emprunts [1], la mention suivante : « En avril et en mai presque toutes les femelles sont pleines, et il est rare d'en ouvrir une qui n'ait pas d'embryon ». Je pris donc des mesures pour me faire expédier en avril et mai 1892 des chauves-souris, recueillies par le gardien d'une grotte, dans le midi de la France. Notons ce détail, qu'il s'agit du midi de la France, que le printemps de 1892 fut particulièrement précoce et chaud, et que, malheureusement, par suite de malentendus, le premier envoi ne fut fait que le 1er mai. Il ne contenait que des mâles. Un second envoi, fait le 15 mai, contenait de nombreuses femelles, la plupart en gestation très avancée (utérus presque du volume d'une cerise), quelques-unes seulement avec un utérus peu renflé et ovoïde, c'est-à-dire en apparence dans les premiers stades de la gestation. Or l'étude de ces dernières pièces montra, à ma grande déception, que ces utérus étaient déjà débarrassés du produit de la gestation, qu'ils se trouvaient en état de régression, après parturition. Et en effet l'envoi qui suivit donna des femelles à terme et quelques femelles en lactation. J'arrêtai ces envois; c'était une année perdue; il fallait attendre jusqu'au printemps suivant. Je donne tous ces détails afin de bien marquer, comme il a été dit à propos de la chienne et de la chatte, mais pour d'autres raisons, que dans les études de ce genre, le plus difficile, le plus important, et par suite ce qui doit être l'objet de tous nos efforts, c'est de se procurer la série des pièces d'étude.

Pour le printemps de 1893 je pris bien à l'avance mes précautions; auprès de toutes les personnes avec qui je suis en relation, je m'informai de l'existence possible de retraites de chauves-souris dans leur voisinage. Environ vingt personnes me promirent des envois; sur ces vingt personnes, sept seulement purent réaliser leurs promesses, les autres s'étant fait illusion sur la présence d'abondants Chéiroptères dans leurs régions ou sur la facilité de les capturer. Mais de ces sept sources, quelques-unes donnèrent avec une abondance particulière. Je fis commencer les envois dès le 11 mars. Je ne commençai à trouver des utérus gravides que le 4 avril; et le 25 mai il ne m'arriva plus que des femelles en lactation, avec utérus en régression. C'est donc, en prenant une large

1. Van Beneden et Ch. Julin, *Observations sur la maturation, la fécondation et la segmentation de l'œuf chez les Chéiroptères.* (Arch. de biologie, 1880, t. I. Voir p. 561.

limite, du 1er avril au 31 mai, qu'il faut faire les récoltes nécessaires pour l'embryologie des Chéiroptères.

Mes principaux lieux de récolte, que j'aurai soin d'indiquer ci-après à propos de chaque observation (cette indication peut être utile parce que ces lieux sont de climats très différents), ont été : une localité de la Touraine où sont de grandes et profondes carrières abandonnées (Saint-Paterne en Indre-et-Loire); une grande carrière près d'Avignon; une caverne près de l'antique ville des Baux (près Arles, Bouches-du-Rhône); les vieilles tours des remparts d'Aigues-Mortes; et enfin les cavernes voisines de Banyuls.

Or, malgré des envois multipliés, provenant de localités si diverses, je n'ai pu encore réunir des séries de pièces absolument sans lacunes. J'ai reçus des Murins, des Rhinolophes et des Pipistrelles [1]. Pour le Murin, qui, dans toutes les localités, a donné le plus grand nombre de sujets, j'ai eu en abondance tous les stades nécessaires pour l'étude des annexes de l'embryon et du placenta; mais, comme on le verra ci-après, il me faudra réunir de nouveaux matériaux pour compléter l'examen de la segmentation et de la formation du blastoderme. Le Rhinolophe m'a donné à peu près tout ce qui est nécessaire pour le placenta, mais rien ou presque rien pour les premiers développements de l'œuf. Quant à la Pipistrelle, je n'en possède que quelques stades séparés par de grandes lacunes. Cette insuffisance de pièces s'explique par les faits et considérations suivantes : les envois ont presque toujours été singulièrement homogènes, non mélangés; c'est-à-dire que chacun ne renfermait qu'une espèce, le plus souvent qu'un sexe, et que

1. J'avais pensé d'abord que tous les chéiroptères indigènes avaient un placenta semblable et évoluant exactement de même, de sorte que je ne pensais pas tout d'abord à déterminer les espèces reçues. Mais ayant constaté des différences dans la forme des utérus en vacuité, et dans celle du renflement de gestation, j'ai vu que cette détermination est nécessaire, et qu'elle est importante même au point de vue de l'étude du Placenta.

La classification des Chéiroptères a été l'objet d'une importante étude de la part de Dobson (*Catalogue of the Chiroptera in the collection of the British Museum*, 1878), dont A. Robin a traduit en partie l'ouvrage (Annales des Sc. Nat., 6e série, t. IX; — voir aussi : A Robin, *Recherches anatomiques sur les Mammifères de l'ordre des Chiroptères*, Paris, 1881). — N'ayant affaire qu'aux Chéiroptères indigènes, je me suis borné à suivre la classification et les caractères donnés par R. Martin et R. Rollinat (*Vertébrés sauvages du département de l'Indre*, Paris, 1894). Nous distinguerons donc seulement la famille des *Rhinolophidés*, à laquelle appartient le genre *Rhinolophe*, dont nous avons étudié l'espèce dite *Rhinolophus ferrum equinum* (le grand fer à cheval); et la famille des *Vespertilionidés*, à laquelle appartiennent le genre *Vespérien* (nous avons étudié le Vesperien pipistrelle ou *Vesperugo pipistrellus*), et le genre *Vespertilion* (nous avons étudié le Vespertilion murin ou *Vespertilio murinus*).

toutes les femelles y étaient presque au même degré de gestation. C'est que sans doute les grappes de sujets qui se suspendent aux voûtes sont la réunion d'individus de même espèce, et que les sexes se séparent. La personne qui faisait la récolte, ayant reçu la recommandation de ne pas épuiser de suite la localité, se bornait chaque fois à une ou deux grappes voisines; et c'est ainsi qu'il m'est arrivé un jour trente sujets, tous mâles. Mais comme les envois étaient faits de huit en huit jours, il se trouvait que nous laissions passer, sans en avoir de représentants, le stade où auraient été les femelles le jour où la récolte n'avait consisté qu'en mâles; semblablement pour les espèces, qui, malgré des récoltes espacées de huit jours seulement, se trouvaient n'être représentées que dans des envois distants de deux semaines et plus. Il en est résulté que, pour les stades représentés dans la collection, j'ai disposé en surabondance de pièces toutes semblables; mais que les lacunes ont été absolues et que je n'ai souvent pas eu une seule et unique pièce intermédiaire. Je ne crois pas tous ces détails inutiles; de même qu'au début d'un travail original il faut donner les indications techniques qui permettront à chacun de répéter les préparations, de même, dans les études du genre des nôtres, il faut chercher à fixer les conditions de la récolte des matériaux. J'ai dû, cette année, me procurer en abondance des taupes en gestation; impossible de trouver dans aucun ouvrage des indications précises sur l'époque de l'accouplement de la taupe; j'ai dû moi-même le déterminer, en me faisant faire des envois bien avant l'époque probable de cet accouplement, puis les faisant continuer pendant toute la durée de la gestation; aussi serai-je en état de préciser le court espace de temps pendant lequel, pour la taupe, on est sûr de trouver des femelles pleines.

Pour les chauves-souris, des indications de ce genre avaient déjà été données par divers auteurs; elles se rapportent à une série de faits assez singuliers, que nous allons examiner sous le titre de *mœurs génitales des Chéiroptères.*

Mœurs génitales des Chéiroptères. — Jusque dans ces dernières années, les traités de zoologie ne donnaient que des indications vagues et même inexactes sur l'époque de l'accouplement et de la parturition chez les Chéiroptères. Buffon dit seulement : « On assure que les chauves-souris ne portent que deux petits; c'est en été

qu'elles s'accouplent ». (Buffon-Daubenton, t. VII.) Dans son édition de 1878, Claus (*Traité de zoologie*, trad. de Moquin-Tandon, p. 1081) dit de même : « La reproduction a lieu au printemps; après l'accouplement, les deux sexes se séparent, les mâles vivent isolés, les femelles se nourrissent plusieurs ensemble dans la même retraite. Elles mettent au monde un ou deux petits. » Semblablement A. F. Brehm (*Les Mammifères*, édit. fr. 1878) : « Quelques semaines après leur réveil, les Chéiroptères s'accouplent. Le mâle et la femelle se séparent bientôt après. La gestation ne dure que cinq ou six semaines, ainsi qu'on a pu s'en assurer sur des individus captifs. » (*Op. cit.*, p. 155.)

Ce n'est que depuis une époque assez récente que ces questions relatives aux mœurs génitales des Chéiroptères ont été l'objet d'observations exactes, et les études de Van Beneden à cet égard ont été le point de départ d'une série de recherches de contrôle, qui se sont poursuivies jusque dans ces dernières années. Il nous paraît intéressant de résumer ici l'histoire de cette question. Nous allons voir qu'il est démontré aujourd'hui que l'accouplement des chauves-souris a lieu avant l'hiver, au moins pour le plus grand nombre des espèces d'Europe, et que le développement de l'œuf ne commence qu'au printemps suivant, au réveil de l'animal.

D'après une indication bibliographique donnée par Fries (voir ci-après), mais dont nous n'avons pu vérifier les détails, n'ayant pu consulter le recueil indiqué, c'est Pagenstecher qui le premier, en 1859 [1], aurait constaté que, sur des chauves-souris examinées en janvier, c'est-à-dire en plein sommeil hivernal, on trouve l'utérus rempli de sperme. Mais c'est incontestablement à Van Beneden que revient le mérite d'avoir attiré l'attention sur ce sujet, et sur les questions que soulèvent les observations de ce genre, relativement à l'époque de l'accouplement et de la fécondation. Déjà en 1868, dans son Mémoire couronné par l'Académie de Belgique, et publié seulement en 1870 [2], il rapporte que, ayant eu occasion d'étudier un grand nombre de Chauves-Souris au mois de mars, c'est-à-dire à une époque où ces animaux sont encore plongés dans un sommeil léthargique, il a trouvé l'ovaire d'un *Vespertilio murinus* couvert

1. Pagenstecher, *Ueber die Begattung der Vesperugo Pipistrellus* (Verhandlg. d. naturhis. med. Vereins zu Heidelberg. Bd. I, n° 6, 1859, p. 194).
2. Ed. van Beneden, *Recherches sur la composition et la signification de l'œuf*, Bruxelles, 1870, p. 183.

de spermatozoïdes d'une agilité extrême; en même temps, vers le milieu du canal tubaire, il trouvait un œuf fécondé depuis peu de temps. « Ce fait, dit-il, me paraît présenter un intérêt particulier parce qu'il démontre que certaines espèces de Chauves-Souris peuvent s'accoupler peu de temps avant le printemps, et que c'est une erreur de croire que tous les Chéiroptères portent pendant l'hiver. »

Dans son mémoire sur la fécondation chez la lapine [1], Van Beneden parle incidemment d'observations faites sur quelques Chauves-Souris. Les femelles capturées en novembre ont présenté leurs organes génitaux remplis et gonflés de sperme, mais aucun ovule fécondé, ni dans les oviductes, ni dans la matrice; les femelles, capturées en mars, ont encore présenté la matrice et les oviductes distendus par des spermatozoïdes, doués de mouvements très vifs; mais de plus on trouvait, chez la plupart d'entre elles, un ovule fécondé dans les oviductes. De ces faits Van Beneden conclut que les chauves-souris s'accouplent avant de tomber dans le sommeil hivernal; que les spermatozoïdes restent vivants dans le corps de la femelle pendant une partie de l'hiver; que l'ovule arrive à maturité au début de la saison froide; qu'il est aussitôt fécondé; mais qu'il ne continue à se développer que lorsque les premières chaleurs du printemps commencent à ranimer les organes engourdis durant les froids de l'hiver. Il compare par suite ce fait à celui signalé par Bischoff chez le chevreuil, à savoir que, chez celui-ci, l'accouplement a lieu à la fin de juillet ou au commencement d'août, que les premiers phénomènes du développement (fractionnement) s'accomplissent aussitôt, mais pour s'arrêter de suite, et ne reprendre qu'en décembre [2].

Ces observations curieuses de Van Beneden attirèrent l'attention et suscitèrent des recherches de contrôle [3]. Dans une note parue

1. Ed. van Beneden, *La maturation de l'œuf, la fécondation et les premières phases du développement embryonnaire des mammifères d'après des recherches faites chez le lapin.* Communication préliminaire (Bulletin de l'Acad. roy. de Belgique, 2e série, t. XL, n° 12; 1875).

2. L. W. Bischoff, *Entwicklungsgeschichte des Rehes*, Giessen, 1854.

3. A cette époque j'aurais été dans de bonnes conditions pour étudier la question. En effet, pendant qu'on démolissait les vieux bâtiments de l'École pratique de la Faculté de médecine de Paris, il me fut apporté à diverses reprises (pendant les mois de décembre et de janvier) des chauves-souris trouvées par les ouvriers dans les fentes des vieux murs. Je m'occupais alors d'études sur le cerveau, et c'est à ce point de vue seulement que j'utilisai ces animaux. Cependant j'examinai l'appareil génital de quelques femelles, et je fus surpris de toujours trouver la corne utérine droite renflée, du volume presque d'un petit pois vert. Ayant incisé ce renflement, je vis s'écouler un liquide épais, qui, examiné au microscope, se montra composé de spermatozoïdes

en 1879 [1], Benecke rapporte avoir eu à sa disposition une centaine de *Vesperugo pipistrellus* et de *Plecotus auritus* pendant l'hiver et le début du printemps. Chez les femelles endormies du sommeil hivernal, dit-il, on trouve l'utérus énormément distendu par du sperme crémeux; jamais trace de sperme dans les oviductes, quand on prépare ceux-ci avec soin, sans exercer aucune compression sur l'utérus. Tantôt sur l'un, tantôt sur les deux ovaires, on trouve un follicule ovarien, déjà très volumineux en décembre, et l'œuf qu'il renferme ne présente déjà plus de vésicule germinative reconnaissable. Cet ovule est placé dans un grand disque proligère étoilé. Cet état des organes génitaux demeure sans changement pendant toute la durée du sommeil hivernal. Dès que la température s'adoucit, l'ovaire se montre fortement injecté, le follicule se rompt, et l'ovule, entouré de son disque proligère, tombe dans le canal tubaire. En même temps la plus grande partie du sperme contenu dans l'utérus est évacuée par le vagin, et se retrouve sous la forme de croûtes desséchées sur les poils qui entourent l'orifice génital. L'utérus reprend alors sa forme et son volume normaux. Tant que l'utérus est gorgé de sperme, c'est en vain qu'on cherche un ovule dans le canal de la trompe. — Pendant que l'ovule chemine dans le canal tubaire, les cellules du disque proligère se désagrègent, de sorte qu'on trouve l'ovule isolé quand il est arrivé dans la partie inférieure de ce canal. En même temps que l'ovule a passé de l'ovaire dans la trompe, des spermatozoïdes paraissent pénétrer de leur côté dans ce canal, à travers la paroi très mince duquel on peut facilement les observer. Déjà avant la complète désagrégation des éléments du disque proligère, on peut trouver des spermatozoïdes traversant la zone pellucide de l'ovule. Pendant le début de son séjour dans la trompe, le vitellus se montre légèrement rétracté, et, comme l'a indiqué Van Beneden, on trouve toujours vers l'un de ses pôles deux corpuscules polaires, et dans son intérieur deux gros noyaux (connus aujourd'hui comme pronucléus mâle et pronucléus femelle), de dimension différente, contenant chacun un corps nucléolaire volumineux et fortement réfringent. Donc, conclut Benecke, les choses ne se passent pas chez les chauves-souris comme chez

doués de mouvements actifs. Mais je ne poussai pas plus loin la recherche. J'ai donc seulement constaté, et d'une manière incidente, que les femelles de chauves-souris ont, pendant l'hiver, la corne utérine droite gonflée de sperme.

1. B. Benecke, *Ueber Reifung und Befruchtung des Eies bei den Fledermaüsen* (Zoologische Anzeiger von J. Carus, t. II, 1879, p. 304).

le chevreuil, chez lequel, après la fécondation, il se produit un arrêt plus ou moins long dans le développement; la fécondation, chez les chauves-souris, s'opère seulement au réveil du sommeil hivernal, grâce au sperme emmagasiné dans l'utérus dès avant l'hiver, et, à partir de la fécondation, le développement se poursuit sans interruption. On peut, ajoute Benecke, en conservant dans un lieu chaud et en nourrissant convenablement des femelles, provoquer, déjà au cours de l'hiver, l'expulsion du sperme de l'utérus et hâter la maturation de l'ovule; cependant, sur le petit nombre d'individus ainsi traités, l'auteur n'est pas arrivé à provoquer la ponte ovarique.

Dans cette même année 1879 Fries [1] rapporte ses observations faites sur de très nombreuses espèces de chauves-souris, et formule les conclusions suivantes : 1° L'accouplement a lieu avant le sommeil hivernal. — 2° Le sperme est emmagasiné dans l'appareil génital femelle; il remplit l'utérus bicorne, qui se montre très gonflé, et dans les glandes duquel on peut trouver de nombreux spermatozoïdes; on en peut trouver aussi dans la trompe et dans le vagin; le vagin est alors dilaté par une masse gélatineuse entourant des spermatozoïdes [2]. — 3° L'ovulation et la fécondation n'ont lieu qu'au printemps, plus ou moins tôt selon les espèces. — 4° Les voies séminales du mâle sont remplies, en hiver et au printemps, de spermatozoïdes doués de mouvement. — 4° Les jeunes nés au début de l'été ne sont pas encore propres à la reproduction en automne.

Cette note de Fries est une communication préliminaire que cet auteur annonce devoir être suivie d'un mémoire plus explicite. Nous n'avons pas connaissance que celui-ci ait jamais paru. Seulement Fries a publié en 1880 [3] un travail dans lequel il revient sur sa 3e conclusion ci-dessus formulée. Il s'agit d'études sur la reproduction du Blaireau commun, chez lequel on observe quelque chose de semblable à ce que Bischoff a signalé pour le Chevreuil. L'époque du

1. S. Fries, *Ueber die Fortpflanzung der einheimischen Chiropteren* (Zoologischer Anzeiger von V. Carus, t. II, 1879, p. 355; voir aussi : Göttinger Nachrichten, 1879, n° 11).

2. D'après ce qu'il nous a été donné de voir, particulièrement chez le Rhinolophe, il s'agit ici d'un *bouchon vaginal* analogue à celui décrit par Lataste chez les Rongeurs (*Notes sur différentes espèces de Rongeurs*, Société Linnéenne de Bordeaux, vol. 40, 1887). — Voir, au sujet de ce bouchon chez les Chéiroptères, Carl Vogt (Assoc. fr. — Congrès d'Alger; 1881; p. 655).

3. S. Fries, *Ueber die Fortpflanzung von Meles taxus* (Zoologische Anzeiger von V. Carus, t. III, 1880, p. 486).

rut et de l'accouplement est en juillet et commencement d'août. L'œuf est fécondé, commence à se développer, puis s'arrête, pour reprendre plus tard, à une époque encore mal déterminée, mais telle que la parturition a lieu seulement au milieu de février et commencement de mars. Il peut donc, dit Fries (*op. cit.*, p. 491), se produire un arrêt dans le cycle des phénomènes de la génération, soit que, comme chez le chevreuil et le blaireau, la fécondation ait lieu à l'époque de l'accouplement, soit que, comme chez les Chéiroptères, l'accouplement ait lieu en automne, et que le sperme soit conservé dans l'utérus pendant tout l'hiver, l'ovulation se produisant, ainsi que la fécondation, seulement au réveil printanier.

Enfin Eimer avait communiqué, le 24 juin 1878, à la réunion des naturalistes à Tubingue (tome XXXV, p. 50 des Comptes rendus de cette Société), quelques observations sur le même sujet; cette note étant passée inaperçue, Eimer, à la suite des publications précédentes, l'a reproduite, en 1879, dans le même recueil où venaient d'être publiées les observations de Benecke et de Fries [1]. Il rapporte que, pendant l'hiver, chez des femelles hivernantes de *Vesperugo noctula* et de *Vesperugo pipistrellus*, il a trouvé l'utérus rempli de sperme; il conserva de ces animaux pendant tout l'hiver, en en examinant quelques-uns de temps à autre, et trouva toujours les organes génitaux dans le même état jusqu'au printemps. Jamais, avant le printemps, il n'a trouvé trace de fécondation. D'où cette conclusion que les chauves-souris s'accouplent avant l'hiver, que la femelle conserve le sperme pendant le sommeil hivernal, et que la fécondation a lieu seulement à l'époque du réveil.

Il y avait donc dès lors accord complet de tous les observateurs sur un point : l'accouplement des chauves-souris a lieu avant l'hiver, et c'est seulement au printemps que commence le développement de l'embryon. Mais il y avait désaccord relativement à l'époque où se fait la fécondation qui détermine ce développement. Pour Van Beneden l'ovulation et la fécondation ont lieu au début de la saison froide, mais l'œuf s'arrête dans son développement pour ne le poursuivre qu'au printemps. Pour tous les autres auteurs l'ovulation n'a lieu qu'au printemps, et le sperme, conservé tout l'hiver dans l'utérus, opère alors seulement la fécondation. Nous avons vu que Fries, dans son étude sur le blaireau, prenant la question à un

1. Eimer, *Ueber die Fortpflanzung der Fledermäuse* (Zoologischer Anzeiger von V. Carus, t. II, 1879, p. 425).

point de vue général, a montré que, selon les espèces d'animaux hivernants, l'un ou l'autre de ces modes de poses peuvent se produire dans le cycle génital.

Le problème étant ainsi posé, il nous semble qu'il est permis de se livrer à une considération *a priori* qui n'est pas sans importance. Si la fécondation avait lieu au début de la saison froide, il n'y aurait pas de raison pour que le sperme soit conservé tout l'hiver dans l'utérus; or toutes les observations sont unanimes à cet égard : on trouve toujours sur la femelle hivernante l'utérus énormément distendu par le sperme, et, au début du printemps, on trouve les spermatozoïdes, doués de mouvements très vifs, au niveau de l'ovaire. Mais les hypothèses doivent céder le pas à de nouvelles observations, et celles-ci nous les devons encore à Van Beneden. Dans une série de recherches communiquées d'abord à l'Académie de Belgique, puis publiées dans les *Archives de biologie* [1], Van Beneden déclare n'avoir pu découvrir aucun ovule, ni dans les oviductes, ni dans la matrice, en novembre. Donc un premier point est acquis : l'ovulation n'a pas lieu au début de l'hiver; elle ne suit pas l'accouplement; le sperme est conservé dans l'utérus pour agir plus tard. Mais quand agit-il? Déjà en décembre, puis en janvier et février, mais surtout en mars, Van Beneden et Julin ont trouvé, chez diverses espèces, des ovules dans l'oviducte; mais ce n'est qu'à la fin de mars et en avril qu'ils ont vu ces ovules en segmentation, d'où ils concluent que l'ovulation peut se faire pendant l'hiver, que l'œuf est aussitôt fécondé, et que, frappé alors d'un arrêt de développement, il ne recommence qu'au printemps à entrer en segmentation. Mais dans l'immense majorité des cas c'est en avril qu'ont lieu ovulation et fécondation. Quant aux cas exceptionnels, qui amènent à admettre la possibilité de l'ovulation et de la fécondation pendant les mois d'hiver, Van Beneden lui-même en restreint singulièrement la signification, par les remarques suivantes : « Nos chauves-souris nous arrivent de Maerstricht; elles ne peuvent être examinées que le lendemain du jour où elles ont été recueilles; il nous est arrivé souvent de les laisser plusieurs jours avant de les sacrifier. Dans ces conditions, soumises pendant un

1. E. van Beneden et Ch. Julin, *Recherches sur la structure de l'ovaire, l'ovulation, etc., chez les Chéiroptères* (Bull. Acad. roy. de Belgique, 2e série, t. XLIX, n° 6, 1880).

E. van Beneden et Ch. Julin, *Observations sur la maturation, la fécondation et la segmentation de l'œuf chez les Chéiroptères* (Archives de Biologie, 1880, t. I, p. 551).

temps plus ou moins prolongé à la température des appartements, elles se réveillent si bien que, si l'on n'y prend garde, elles s'échappent et peuvent alors voler pendant longtemps, jusqu'à ce qu'elles aient trouvé un endroit convenable pour s'accrocher et se suspendre. Peut-être le réveil de l'animal amène-t-il, à une époque anormale, un état congestif des organes sexuels, qui se produit naturellement à une saison plus avancée. »

Mais si l'accouplement automnal est la règle générale, n'y a-t-il point d'exception, notamment pour les jeunes sujets, qui, nés au printemps, ne se trouveraient pas encore arrivés à leur maturité sexuelle en automne? C'est ce que divers auteurs ont été amenés à penser. Ainsi Robin [1] a pendant deux hivers répété les observations de Van Beneden, Eimer et Fries, et la plupart du temps n'a pu que les confirmer; mais il a reconnu que la règle qu'ils ont admise n'est pas sans exception. « En général, dit-il, un premier accouplement a lieu avant l'hiver, mais de nouveaux rapprochements peuvent se produire pendant les intervalles d'activité qu'amènent les beaux jours d'hiver, ou même au printemps, après le sommeil hivernal. Cet accouplement tardif paraît être de beaucoup plus fré quent chez le rhinolophe fer-à-cheval. »

Dans une courte communication au congrès d'Alger, Carl Vogt s'est à son tour occupé de cette question [2]. Après avoir rappelé les faits démontrés par Van Beneden et autres : « Je dois cependant, dit-il, faire quelques réserves sur la généralité de cette copulation antidatée, en me fondant sur des observations faites sur les jeunes chauves-souris (murins, et fers-à-cheval) n'ayant pas encore une année. J'ai examiné un assez grand nombre de ces jeunes, qui m'ont été apportés en avril. Or les mâles avaient souvent (pas tous) les testicules remplis de zoospermes parfaitement agiles, et parmi les femelles, les organes montraient trois états différents : chez les unes, les organes étaient complètement vierges, aucune trace de zoosperme ni d'œufs prêts à sortir; chez d'autres, l'utérus était gonflé, la muqueuse boursouflée, détachée en partie, les œufs sont soit intacts, soit en travail de sortie de l'ovaire; chez d'autres enfin se trouvait un embryon, et un corps jaune à l'ovaire. Je conclus de

1. A. Robin, *Sur l'époque de l'accouplement des chauves-souris* (Bull. Soc. philomat., 1881, 7e série, t. IV, p. 88).
2. Carl Vogt, *Recherches sur l'embryogénie des chauves-souris* (Assoc. fr. pour l'avanc. des sciences, congrès d'Alger, 1881, p. 655).

ces faits que les jeunes murins et les fers-à-cheval s'accouplent en partie dans l'automne de l'année où elles sont nées, mais qu'il y a une copulation supplémentaire encore au printemps, par laquelle celles qui n'ont pas trouvé de mâle en automne, ou qui n'étaient pas encore entièrement aptes, sont fécondées. »

Depuis la publication des recherches de Van Beneden et des auteurs qui l'ont suivi, les récents traités de zoologie font mention de ces résultats. « L'accouplement, dit Blanchard [1], a lieu en automne; le sperme reste dans l'utérus jusqu'au printemps, époque à laquelle l'ovule descend et est fécondé. Chaque parturition ne comprend pas plus de deux petits, souvent un seul, que la femelle porte suspendu à ses mamelles [2]. » Vogt reproduit les mêmes indications mais en y tenant compte des faits révélés par ses recherches et celles de Robin. « La plupart des espèces, dit-il [3], ne mettent au monde qu'un seul petit, souvent deux [4]. L'œuf et l'embryon commencent à se développer au printemps, et c'est de la fin de mai jusqu'au milieu de juin que nos espèces indigènes mettent au monde leur petit que la mère traîne longtemps après elle. L'accouplement a lieu en automne, avant l'hivernation, du moins pour les chauves-souris adultes; seulement un certain nombre de petits, qui en automne n'étaient pas encore pubères, s'accouplent au printemps; toutes les autres chauves-souris adultes s'accouplent en automne; le sperme se conserve dans l'utérus », etc.

C'est ce fait d'un accouplement printanier, pour quelques individus, qui a de nouveau, tout récemment, appelé l'attention des zoologistes, et c'est à une conclusion semblable à celle de Robin et de Vogt que sont arrivés MM. Rollinat et Trouessart [5], en étudiant les organes génitaux des chauves-souris mâles (*Rhinolophus*) pendant le sommeil hivernal. « La production du sperme se fait avec une telle activité pendant l'hibernation, que les vésicules séminales

1. B. Blanchard, *Traité de zoologie médicale*, t. II, 1890, p. 853.

2. Pouchet a publié une intéressante note sur les conditions dans lesquelles le jeune s'attache à la mère (*Notes sur les mœurs des Chéiroptères*, Compt. rend. Acad. des sciences, 1842, p. 230).

3. Carl Vogt, *Les Mammifères*, 1884, p. 92.

4. A propos de cette indication de *deux petits* répétée par tous les auteurs, déclarons que, comme il sera montré plus loin, chez le murin, le rhinolophe et la pipistrelle, dans un ensemble de 300 observations environ, nous n'avons jamais trouvé qu'un seul fœtus dans l'utérus, et que par suite, pour ces espèces, telle paraît être la règle presque absolue.

5. R. Rollinat et Trouessart, *Sur la reproduction des Chéiroptères* (Compt. rend. Soc. de Biologie, 26 janvier 1895, p. 53).

sont insuffisantes à l'enmagasiner. Ce liquide reflue vers la vessie, et l'on trouve celle-ci distendue par un fluide d'un blanc laiteux, formé d'une énorme agglomération de spermatozoïdes à mouvements très vifs. Le testicule, l'épididyme et le canal déférent en renferment également... De ces faits, nous croyons pouvoir conclure, dès à présent, que la période génitale dure de l'automne au printemps, mais qu'elle est interrompue, au moins dans ce qui a trait aux rapports sexuels, par le sommeil hibernal. La sécrétion des glandes génitales, au contraire, se continue chez les mâles avec une activité extraordinaire, montrant que de nouveaux accouplements doivent avoir lieu immédiatement après le sommeil hibernal. Il est probable que les jeunes femelles de l'année, qui n'ont pas pris part à l'accouplement automnal, sont fécondées au printemps, ces trois mois d'hiver ayant donné à leurs organes génitaux le temps d'acquérir leur entier développement. »

Cette communication de MM. Rollinat et Trouessart à la Société de biologie me remit en mémoire certains faits que j'avais observés deux ans auparavant, mais dont je n'avais pas alors compris l'importance, n'étant pas au courant de la question. J'ai donc communiqué aussitôt ces observations à la Société de biologie, pour faire suite à celles de Rollinat et Trouessart, et voici les principaux passages de cette communication [1] : « Le 25 mai 1893, je recevais, de la Touraine, une caisse renfermant un peu plus de cent Rhinolophes. J'essayai de les conserver vivants en captivité, ce à quoi je ne pus réussir; mais ils survécurent un certain nombre de jours; et, le jour même de leur arrivée, sur le plancher de la grande cage où je les avais installés, j'ai assisté à l'accouplement de trois couples différents. La première fois je crus que les deux animaux se battaient, l'un d'eux reposant sur le plancher par sa région dorsale, et l'autre étant placé dessus, thorax contre thorax; je séparai les deux individus, et, ayant saisi celui qui était dessus, j'interprétai facilement la véritable signification de l'acte en constatant l'état d'érection de son pénis. La position prise pour l'accouplement s'explique facilement par le fait de la présence de la membrane alaire qui se prolonge en arrière et doit s'opposer à l'accouplement *modo ferarum*. Dans les deux autres cas, je crois qu'il n'y eut aussi que tentative d'accouplement, et les deux sujets, dérangés dans leur

1. Mathias Duval, *Sur l'accouplement des chauves-souris*, Soc. de biologie, 23 février 1893, p. 135.

opération, reprirent leur vol au milieu des autres parmi lesquels il me fut impossible de les reconnaître pour les examiner. D'ailleurs à cette époque je ne savais pas l'intérêt de ces observations, étant tout au début de mes recherches, et encore mal au courant des mœurs génitales des Chéiroptères. Malheureusement il ne me fut plus donné de faire des observations semblables.

« Je suis porté à penser que le fait est rare, et, comme les auteurs cités, qu'il a lieu seulement pour les femelles qui n'étaient pas, à l'automne précédent, en maturité sexuelle. Dans cette hypothèse, l'observation d'un fait semblable est soumise aux hasards plus ou moins heureux des récoltes. Voici ce que je veux dire. Il est connu que les chauves-souris se rassemblent dans leurs retraites en se groupant non seulement par espèces, mais encore, pour une même espèce, par sexes. C'est pourquoi, dans les nombreux envois que je me faisais faire, je recevais un jour un lot composé rien que de femelles, un autre jour un lot uniquement de mâles; mes observations à cet égard me portent même à penser que, pour le rhinolophe, les sujets jeunes, notamment les femelles nées le printemps précédent, se groupent à part. Puisque ce sont seulement ces jeunes femelles qui présentent l'accouplement au réveil du sommeil hibernal, il peut se faire, selon les hasards des récoltes, qu'on n'en reçoive aucun individu, et puis que, une fois, on en reçoive tout un lot, chez lequel on observera en abondance les états qui font supposer la possibilité d'un accouplement printanier, ou même chez lequel on assistera, ainsi que cela m'a été donné une fois, directement à l'accouplement. »

Les femelles qu'on récolte à la fin du printemps, mettent souvent bas dans la boîte même où elles sont expédiées. Mais il nous est arrivé de voir la parturition s'accomplir ou du moins s'achever sous nos yeux, à l'ouverture de la boîte. C'est la tête qui sort en dernier lieu, et souvent le petit agite ses ailes, alors que sa tête est encore dans le vagin de la mère. Les observations de Jobert sont intéressantes, à cet égard, et nous les rapporterons ici, car on ne penserait pas à les chercher dans le mémoire où il les a données, vu l'objet et le titre de ce travail [1]. « A la suite d'une chasse fructueuse, j'avais rapporté deux murins femelles et sur le point de mettre bas. J'ai eu la bonne fortune d'assister à l'expulsion du

1. M. Jobert, *Études d'anatomie comparée sur les organes du toucher chez divers mammifères*, Paris, 1872, p. 138.

fœtus. Les murins se suspendirent aux parois de la cage, non la tête en bas, mais à l'aide de leurs pattes et des ongles des pouces. Les membres postérieurs furent ceux qui, dans les deux cas, apparurent les premiers à l'orifice vulvaire, et durant trois ou quatre heures les animaux firent des efforts considérables pour hâter la délivrance. Les douleurs devaient être très vives : ils tremblaient par intervalles et l'on voyait les parois de l'abdomen se contracter comme chez les animaux supérieurs. Le petit fut reçu dans la membrane interfémorale transformée en poche; la mère lui donna les premiers soins; il fut léché, nettoyé. A l'aide de ses dents, la chauve-souris exerçait des tractions sur le cordon, à fin d'extraire le placenta; le cordon rompu, le petit se traîna presque à la mamelle, la saisit entre ses lèvres et se tint étroitement cramponné à l'abdomen de la mère, qu'il ne quitta plus. Je ne pus malheureusement les conserver vivants; je ne pus assister à l'expulsion du placenta, dont je ne pus retrouver aucune trace et qui dut être dévoré. Mes observations se trouvèrent forcément interrompues par la mort de mes murins qui refusèrent toute nourriture. »

Technique. — D'après tout ce qui précède, c'est-à-dire d'après ce que nous avons rapporté de nos récoltes plus ou moins fructueuses, aussi bien que d'après ce que nous venons de voir sur les mœurs génitales des chauves-souris, il est évident qu'en capturant ces animaux vers la fin de l'hiver on serait assuré d'avoir des sujets dont l'immense majorité est fécondée ou en voie de fécondation, et que si nous pouvions conserver un grand nombre de pareilles femelles, il n'y aurait qu'à en sacrifier quelques-unes tous les jours, de chaque espèce, pour être sûr d'avoir tous les stades. C'est ce que nous nous proposons de faire à la prochaine saison. Nous éviterons ainsi les surprises des récoltes et envois périodiques dans lesquels on peut n'avoir que des mâles, ou surabondance de femelles toutes à un même stade, alors que font défaut les sujets présentant le stade antérieur ou le suivant.

La question est de savoir s'il est possible de conserver vivantes, c'est-à-dire d'alimenter convenablement des chauves-souris en captivité. Nous l'avons essayé une fois, sans succès, avec des rhinolophes. Nous n'avions pu trouver à leur donner comme nourriture que les chrysalides des *Bombyx cynthia* (papillon de l'ailante ou vernis de Japon), aliment qui ne fut pas accepté. Mais nous avons vu

que Beneke parle de femelles conservées et nourries en hiver dans un lieu chaud, c'est-à-dire dans des conditions de réveil printanier. (*Op. cit.* Zoolog. Anzg., 1879.) Il est vrai que certains murins, que Jobert voulait conserver, refusèrent toute nourriture, comme il vient d'être dit, quelques lignes plus haut, à propos de l'acte de la parturition. Mais Jobert lui-même a réussi pleinement dans une autre circonstance, qui nous donne l'espoir de faire de même, et qui, nous montrant les conditions à observer, mérite d'être rapportée ici. « Je conservais, dit-il (*Org. du toucher*, p. 137), en captivité, une grande Sérotine d'une voracité remarquable, et afin de la pouvoir observer plus aisément je la tenais enfermée sous une grande cloche de verre. Tout le jour l'animal immobile semblait dormir. Au coucher du soleil, ma sérotine sortait de sa torpeur; c'est alors que je lui présentais ses aliments consistant en hannetons, dont elle était fort friande; elle se précipitait sur sa proie, et au moment où elle la saisissait, elle poussait ce cri court et le plus aigu qu'il soit possible à une oreille humaine de percevoir. L'insecte saisi brutalement, le Chéiroptère, s'appuyant sur ses coudes, se recourbait en avant; la queue se relevait, la pointe rapprochée de l'abdomen, et la membrane fémorale se trouvait transformée en une véritable poche, dans laquelle le Chéiroptère retournait en tous sens sa proie. Quand le chéiroptère relevait la tête, le hanneton n'avait plus de pattes; elles venaient de lui être arrachées l'une après l'autre; alors sa tête était saisie entre les dents de l'insectivore, qui, toujours appuyé sur ses coudes, sans s'aider de ses membres, dévorait l'insecte jusqu'à l'extrémité de l'abdomen, rejetant à droite et à gauche les élytres et les ailes. Il fallait à cette Sérotine de vingt à trente hannetons pour apaiser sa faim. Durant vingt jours j'ai assisté quotidiennement à ce spectacle, et toujours j'ai vu le Chéiroptère opérer comme je viens de le dire. Au bout de vingt jours de captivité il mourut; je l'avais, avec intention, privé de toute boisson[1]. »

1. Au sujet de la conservation en captivité, les conditions de succès ne paraissent pas les mêmes selon les espèces. Nous avons dit avoir vainement essayé de conserver les Rhinolophes; Rollinat (*Op. cit.*, p. 4) confirme cette observation. « Le Rhinolophe, d'un naturel farouche, s'accommode mal de la captivité; il se jette avec violence sur les barreaux de sa cage et finit par se briser les membres antérieurs; il refuse toute nourriture et ne tarde pas à mourir. » Il n'en est pas de même du Murin. « Nous avons eu (Rollinat, p. 13) pendant longtemps un Murin en captivité; il nous connaissait parfaitement, mangeait dans notre main, et ne cherchait pas à nous mordre... Il jouissait d'un appétit formidable : un jour il mangea 35 sauterelles et en absorba 80 la nuit suivante... »

Quel que soit le moyen employé pour se procurer la série nécessaire de sujets, et nous avons voulu y insister parce que c'est là le point le plus essentiel de la technique, les animaux doivent être sacrifiés de façon à ne pas produire d'hémorragie, afin que les vaisseaux maternels du placenta soient gorgés de sang. A cet effet on saisit le Chéiroptère par le cou, dans les mors d'une longue pince, et par deux ou trois tours de torsion imprimés à la pince fortement serrée, on brise les premiers vertèbres cervicales et on écrase la partie correspondante de la moelle et du bulbe. L'abdomen étant ouvert, les intestins écartés vers le haut, on verse sur les organes du bassin un peu de liquide de Kleinenberg ou d'alcool (selon le mode de fixation qui doit être ultérieurement adopté pour la pièce), et, après quelques minutes d'attente, on peut procéder à l'extirpation de l'utérus.

Cette extirpation de l'utérus et des annexes est une opération qui doit être faite avec le plus grand soin. Il faut absolument ne pas toucher à ces parties, dans lesquelles la moindre pression, avec la pince, produirait des déplacements et des désordres fâcheux. A cet effet la vessie doit être seule saisie avec la pince; la vessie résiste bien, ses attaches au col de l'utérus et au vagin sont solides; on peut exercer sur elles de fortes tractions, sans qu'elle se déchire jamais. Tirant donc sur la vessie, on insinue des ciseaux courbes au-dessous de l'utérus, et on coupe, en quelques coups, la base des ligaments larges, ainsi que le vagin vers sa partie supérieure. La pièce, formée de l'utérus, des trompes et des ovaires, se détache ainsi sans lésion et sans hémorragie, grâce aux précautions sus-indiquées (le liquide fixateur versé dans la cavité du bassin) et surtout si on a soin d'employer des ciseaux qui, n'étant pas très fraichement affilés, mâchonnent un peu les parties en les sectionnant.

Le plus grand nombre de nos pièces ont été fixées par le liquide de Kleinenberg, comme dans nos études antérieures sur d'autres placentas. Mais nous avons cependant toujours traité quelques pièces, pour avoir des préparations diverses, les unes simplement par l'alcool absolu, les autres par la liqueur de Muller.

Ces pièces ont été montées dans la paraffine et débitées au microtome de Minot. Pour quelques utérus volumineux, vers la fin de la gestation, nous avons employé l'inclusion au collodion.

Études des coupes sériées; reconstitution des pièces. — C'est toujours sur des pièces débitées en coupes sériées que nous avons fait nos études, même lorsqu'il s'agit d'ovules en segmentation, situés dans divers points de l'oviducte. Ce procédé, long et laborieux, est par contre très sûr et très fructueux, car il permet de bien voir l'état des divers organes, de rechercher dans quel ovaire est le corps jaune correspondant à l'œuf trouvé dans l'utérus; enfin il donne des préparations permanentes, qui se conservent sans altération, et qu'on peut revoir à tous propos. On trouve dans le mémoire de Van Beneden des mentions du genre de celle-ci : « L'œuf du murin, que nous avons vu segmenté en deux blastomères, était beaucoup moins chargé d'éléments réfringents que celui du Dasycnème. Nous l'avons vu distinctement à travers les parois de l'oviducte; mais nous l'avons perdu en voulant l'isoler. » Sur des coupes sériées on n'est pas exposé à ces pertes. Un œuf, une fois trouvé, reste toujours, pour être étudié à diverses reprises, selon les idées que suggère et les vérifications que nécessite l'examen d'autres œufs plus ou moins avancés dans leur développement.

Mais ces coupes nécessitent, pour obtenir des vues d'ensemble, des opérations de reconstruction. C'est sur ces opérations, sur la manière d'obtenir les dessins qui les résument, que nous devons donner ici quelques détails.

Sur la planche I on voit représentées des coupes longitudinales de l'utérus et de ses annexes, et ces figures (par exemple les fig. 1, 6, 19) sont telles qu'on y trouve les deux cornes utérines, les deux oviductes avec chacun son ovaire, et enfin la saillie du col de l'utérus dans le vagin. Il est évident que jamais nous ne pouvons orienter une pièce sur le microtome avec une précision suffisante pour obtenir une coupe qui passe ainsi exactement par l'axe des cavités des deux cornes utérines et par l'axe du col; du reste, obtiendrions-nous ce résultat, il serait en tout cas impossible d'avoir sur une seule et même coupe tout le trajet d'un oviducte, puisque ce conduit décrit des sinuosités qui se trouvent dans divers plans, les unes plus en avant, les autres plus en arrière. Les figures en question ont donc été obtenues par reconstruction à l'aide de plusieurs coupes : par la superposition de ces diverses coupes, nous avons obtenu la projection, sur un plan transversal, de l'ensemble de l'utérus et de ses annexes. Il importe que nous donnions un exemple de ce mode de reconstruction, par combinaison de diverses

coupes, afin de montrer combien sont exactes les figures ainsi obtenues.

Supposons un utérus monté dans la paraffine et orienté sur le microtome de manière à obtenir des coupes transversales se succédant d'avant en arrière, c'est-à-dire des coupes faites selon un plan parallèle à la face antérieur de l'utérus, et débitant celui-ci en allant de la face antérieure à la face postérieure. En passant en revue la série des coupes, montées régulièrement sans omission d'une seule (la pièce que nous prenons ici pour exemple a fourni 215 coupes) [1], nous trouvons d'abord des coupes qui ont enlevé seulement les couches les plus superficielles de la paroi antérieure de l'utérus; c'est seulement avec la 50e coupe que nous avons une préparation où se montre d'une manière assez significative une partie des cavités utérines; nous prenons, à la chambre claire, le dessin de cette coupe, tel qu'il est reproduit dans la fig. I, en A. On voit que sur cette coupe, outre les cornes utérines, nous trouvons déjà deux fragments de l'oviducte gauche (T G). Continuant à passer en revue les coupes, nous ne nous arrêtons pas à celles qui diffèrent à peine de celle dessinée. Mais 16 coupes plus loin, c'est-à-dire arrivés à la 66e préparation, apparaissent des détails assez nouveaux pour que nous jugions nécessaire de prendre le dessin, à la chambre claire, de cette 66e coupe, telle qu'elle est reproduite dans la fig. I, en B; puis, de même, 21 coupes plus loin, c'est-à-dire à la 87e pièce, que représente la fig. I, en C; puis, 27 coupes plus loin (114e de la série), nous prenons la fig. I, D; puis la fig. I, E (126e coupe) et enfin la fig. F (156e coupe). Dans ce choix des coupes dont un dessin est pris à la chambre claire, on a pour guide la nécessité d'avoir successivement les contours des parties qui doivent être présentés dans un dessin d'ensemble. Si, au moment de la reconstitution, une de ces parties manquait, on peut toujours reprendre la revue de la série des coupes, et faire le dessin de celle où se trouve la partie en question.

Pratiquement la reconstitution à faire, avec les éléments A, B, C, D. E, F, de la fig. I, est très simple. Disposant d'encres et de crayons

1. Cette pièce est celle qui a fourni l'ovule représenté dans la figure 15 de la planche I. Dans cette planche nous n'avons représenté que l'ovule, et non l'utérus et la corne utérine qui le renfermait, afin de ne pas faire double emploi, puisque nous nous réservions de donner ici le dessin de cet utérus, comme exemple du procédé de reconstruction employé.

de diverses couleurs, nous superposons les unes aux autres, sur un papier à décalquer, les figures A, B, etc., chacune tracée d'une couleur différente; puis, sur ce décalque polychrome, nous traçons à l'encre noire le contour des parties qui se font suite d'une figure à l'autre. Voulant donner ici, sans traits de couleurs différentes, un exemple de ce mode de procéder, nous allons suivre une méthode un peu différente, plus compliquée à certains égards, mais également sûre, et bien propre à montrer les actes successifs d'une reconstitution.

Nous traçons d'abord, par une ligne à traits interrompus, le

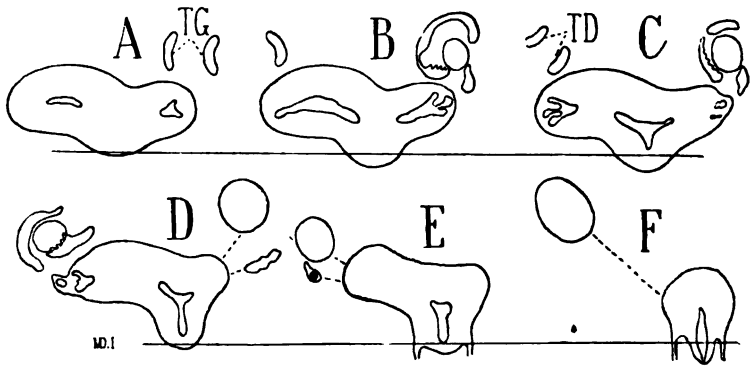

Fig. I. — Coupes destinées aux opérations de reconstruction qui sont indiquées dans la fig. II (voir le texte). Utérus et ses annexes débités, transversalement, en 215 coupes : en A, la 50e; — en B, la 66e; — en C, la 87e; — en D, la 114e; — en E, la 126e; — en F, la 156e.

décalque de la fig. I, A; et sur ce décalque, nous superposons, par un dessin à trait continu, celui de la fig. I, B. Nous obtenons ainsi la fig. II, 1. Il est facile de voir que les éléments de cette figure, les uns en trait continu, les autres en trait interrompu, nous donnent déjà la continuité de diverses parties (oviducte gauche et parties externes des cavités des cornes utérines), sans que cependant ces parties soient complètes, et que, d'autre part, nous pouvons ne plus tenir compte du tracé à trait interrompu des contours extérieurs de l'utérus. Nous fusionnons donc en un seul et même dessin les parties diversement tracées, en omettant les lignes dont il n'y a plus lieu de tenir compte, et nous obtenons la fig. II, 2, qui est déjà une reconstitution partielle (A + B) avec les deux figures (I) A et B. Cette reconstitution partielle (A + B), nous la décalquons à traits interrompus dans la figure II, en 3, et nous y superposons le

décalque, à traits continus, de la figure I, C. Nous obtenons ainsi l'ensemble de la figure II, 3, qui, composée de la reconstitution partielle précédente (A + B), avec superposition de la figure C, peut être désignée par la formule (A + B) + C. Agissant comme précédemment, c'est-à-dire fusionnant sur cette figure les parties qui se font suite, en omettant les lignes dont il n'y a plus à tenir compte, nous obtenons la figure II, 4, qui peut recevoir la formule (A + B + C). Continuant la même série d'opérations, nous prenons, en

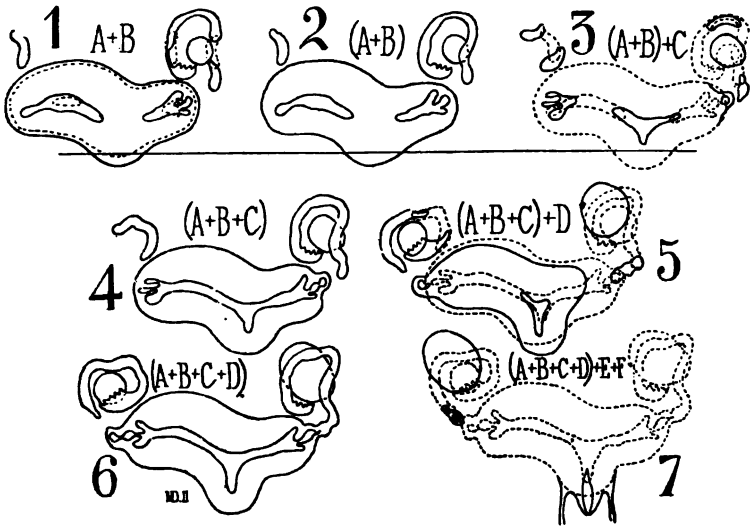

Fig. II. — Opérations successives de reconstruction avec les éléments fournis par la figure I.

traits interrompus, le décalque de cette figure (A + B + C) et nous lui superposons, en traits pleins, celui de la figure I, D, ce qui nous donne la figure II, 5, dont la formule sera (A + B + C) + D. Celle-ci, par le dessin au net des parties en continuité, et omission des lignes inutiles, nous donne la figure II, 6, dont l'origine est rappelée par la formule (A + B + C + D). Remarquons qu'avec cette figure nous sommes arrivés à une reconstitution presque complète de la pièce. Les cavités des cornes sont représentées dans toute leur étendue; l'oviducte gauche et l'ovaire sont complets; du côté opposé seulement (à gauche de la figure), l'oviducte droit n'est pas complet (il manque une partie près de son insertion à l'utérus), et l'ovaire droit est trop petit (nous ne sommes pas encore

arrivés à la préparation où il est coupé selon son plus grand diamètre), enfin nous n'avons pas encore le col de l'utérus. Or tout ce qui nous manque sur cette figure est présent sur la figure I, en E et F. Procédant donc une dernière fois comme dans les opérations précédentes, nous prenons, en traits interrompus, le décalque de la fig. II, 6, et nous y superposons, d'un seul coup, les figures (I) E et F, c'est-à-dire y mettons en place les parties qui manquaient. Nous obtenons ainsi la fig. II, 7, dont la composition est résumée par la formule (A + B + C + D) + E + F. Cette fois nous avons enfin le tracé, dans leur continuité, de toutes les parties qui consti-

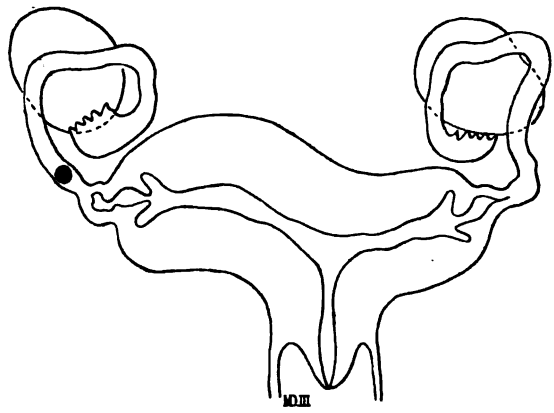

Figure III. — Résultat définitif de la reconstitution, c'est-à-dire de la combinaison des schémas A + B + C + D + E + F de la fig. I.

tuent l'ensemble de l'utérus et de ses annexes; seulement ces parties sont encore figurées par des traits, les uns continus, les autres interrompus; une dernière opération reste à faire pour mettre au net cette figure, et obtenir la figure définitive dont la formule est (A + B + C + D + E + F). C'est ce résultat définitif de la reconstitution qui est représenté dans la figure III. Nous la donnons dans des dimensions doubles des figures précédentes, pour la mettre en rapport avec les figures semblables de notre planche I [1].

Les utérus et oviductes dont nous reconstituons une figure d'ensemble peuvent contenir un œuf. Par cette reconstruction nous obtenons la place exacte de l'œuf, soit dans l'oviducte, soit dans

1. Ces figures I, II et III ont été dessinées dans les mêmes dimensions, puisqu'elles sont calquées les unes sur les autres : seulement, à la reproduction par la photographie, nous avons fait réduire les figures I et II de moitié en diamètre.

l'utérus. Ainsi le murin qui vient de nous servir d'exemple contenait un ovule qui n'était visible que dans les coupes précédant et suivant immédiatement celle représentée dans la fig. I, E. En s'en tenant à cette seule figure I, E, il pourrait être difficile de dire dans quelle portion de l'oviducte est cet œuf; mais après reconstruction (fig. II, 7, et fig. III) on voit qu'il est dans la portion étroite de l'oviducte, tout près de l'embouchure de celui-ci dans l'utérus. Et en effet cet œuf est celui qui sera étudié à propos de la figure 15 de la planche I, et qui sera signalé comme arrivé dans la région la plus interne du canal tubaire [1].

Nous venons de prendre pour exemple une reconstruction ou reconstitution d'après des coupes faites selon le plan transversal du corps de l'animal, c'est-à-dire des coupes longitudinales des cornes utérines. Les mêmes opérations se pratiquent pour des coupes selon le plan vertical antéro-postérieur du corps, c'est-à-dire les coupes transversales de l'utérus. Nous en épargnerons l'explication au lecteur. Il suffira de jeter les yeux sur les figures 10 et 13 de la planche I, pour voir combien ces reconstitutions donnent des résultats instructifs, notamment pour déterminer la place de l'œuf dans l'oviducte.

Mais par contre nous devons insister sur les opérations de reconstruction que nous avons faites pour les ovules en segmentation afin de déterminer le nombre et les rapports de leurs segments. A cet effet prenons un exemple. Le murin, dont l'ovaire et l'oviducte sont représentés, après reconstruction, dans la fig. 6 de la planche I, contenait un ovule en segmentation, dans le tiers interne de l'oviducte. Cet ovule était présent sur 6 coupes. Nous donnons ici (fig. IV en A, B, C, D, E, F) le dessin de chacune de ces six coupes successives. Au premier abord, en présence de ces aspects successifs si différents, il semble bien difficile de se rendre compte de la disposition des parties constituantes de cet œuf. Cependant on peut remarquer d'abord que le petit cercle qui forme à lui seul la figure A n'est autre chose que le gros segment qui, sur la figure B, apparaît en 1, sous la forme d'une grosse cellule avec un beau noyau, puis qui, en C, se retrouve avec un diamètre moins considérable et un noyau plus petit, et qui se retrouve une dernière fois en D, sous la forme d'un petit cercle (comme en A). C'est-à-dire que la partie

1. Dans des figures qui précèdent, nous avons négligé, pour simplifier les choses de figurer le corps jaune, qui, dans ce cas, siégeait dans l'ovaire gauche.

marquée 1, 1, 1 sur les figures A, B, C, D, est une seule et même sphère de segmentation, que les coupes ont d'abord entamée superficiellement (en A), puis, par deux fois au niveau de son noyau volumineux (en B et C), puis de nouveau superficiellement, de l'autre côté de son noyau (en D). De même, dans les figures B, C, D, on reconnaît, en 2, 2, 2, une seule et même sphère de segmentation, plus petite que la précédente, car elle n'est comprise que sur trois coupes et non sur quatre. Enfin en 3 (fig C, D et E) et en 4 (fig. D, E, F) on reconnaît d'une part une autre petite sphère de segmenta-

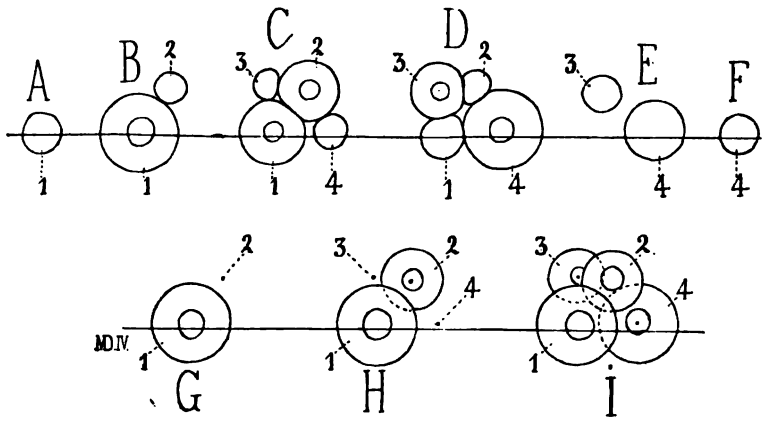

Fig. IV. — Exemple de reconstitution d'un œuf en segmentation. — A,B,C,D,E,F, coupes successives de cet œuf; — G,H,I, opérations de reconstruction (voir le texte).

tion, 3, et une autre grosse sphère, 4. Cet œuf se compose donc de quatre sphères de segmentation, deux grosses et deux petites.

Comment sont disposées, les unes par rapport aux autres, ces quatre sphères. C'est ce qui nous sera indiqué par une reconstruction fort simple. Nous prenons d'abord (fig. IV en G) le dessin de la cellule 1, dans ses plus grandes dimensions, c'est-à-dire en la décalquant sur la fig. B, et par un point noir nous marquons seulement le centre du fragment de la cellule 2. Alors, sur cette figure G, nous décalquons la cellule 2, d'après la figure C (où elle présente ses plus grandes dimensions), en ayant soin de faire coïncider son noyau avec le point noir précédemment marqué. Nous obtenons ainsi la fig. H, qui nous donne les rapports de contact et de superposition des cellules ou sphères 1 et 2; sur cette figure H, en décalquant la cellule 2, d'après la figure C, nous avons eu soin de marquer par un point noir le centre du fragment de la cellule 4

(voir fig. C, le fragment 4) et le centre du fragment 3. Comme il se trouve que, sur la figure D, les sphères 3 et 4 sont présentes toutes deux dans leurs plus grandes dimensions, nous prenons d'un seul coup le décalque de ces sphères 3 et 4 et nous reportons ce décalque sur la figure H, en ayant soin de faire coïncider le noyau de chacune de ces sphères avec le point noir précédemment marqué comme repère de leur centre. Nous obtenons ainsi la figure I, qui est définitive, c'est-à-dire qui nous représente la reconstruction demandée, puisque les quatre cellules en question y sont représentées chacune selon son plus grand diamètre, c'est-à-dire telles qu'elles auraient été vues sur l'œuf non débité en coupe, si l'œil de l'observateur avait examiné cet œuf selon un rayon visuel perpendiculaire au plan dans lequel ont été pratiquées les coupes. La manière dont se recouvrent ces cellules, vues dans cette direction, est indiquée par le fait des portions de contours tracées en traits interrompus.

Nous avons fait la reconstruction en allant de la coupe A vers la coupe F ; nous pourrions la faire, mais la chose serait presque puérile, en allant en sens inverse, c'est-à-dire de F vers A, et alors nous aurions l'aspect de l'œuf tel qu'il se présenterait s'il était vu de l'autre côté (s'il avait été exactement retourné).

L'exemple que nous avons choisi est un des cas les plus simples qui se puissent présenter. C'est l'œuf qui sera étudié ci-après sur les figures 6 et 9, de la pl. I, et on voit en effet que la fig. IV, en I, est identique à la figure 9, sauf les deux globules polaires, dont nous avons pensé ne pas avoir à tenir compte afin de simplifier autant que possible cet exemple de reconstruction. La reconstruction devient un peu plus délicate lorsque la segmentation est plus avancée, par exemple pour l'œuf de la figure 14, pl. I ; mais elle est toujours possible, et donne des résultats certains si elle est faite avec grand soin. Du reste elle devient inutile dès que les segments dépassent le nombre 9 à 18. Alors il est plus instructif d'étudier les coupes et de représenter celle qui passe par le milieu de l'œuf, ou, si ces coupes sont obliques, de procéder seulement à une reconstruction qui donne une coupe médiane complète. Ainsi on verra, sur la planche I, que nous n'avons eu en somme que quatre reconstructions complètes à faire, celles des figures 9, 11, 12 et 14.

Quelques remarques encore pour bien démontrer la rigueur et la sûreté de ces reconstructions. La fig 9 (pl. I), aussi bien que les

divers éléments de la figure IV, sont à un grossissement d'environ 400 diamètres. Or la sphère de segmentation marquée 1 se trouve avoir, sur ces figures, un diamètre de 10 millimètres, ce qui fait que ce diamètre réel est de 0^{mm} 025 (10/400 = 0, 025); c'est ce que nous pourrions appeler la *largeur* de cette cellule. Puisque ces cellules de segmentation sont des sphères, l'épaisseur doit être égale à la largeur. Or cette cellule est comprise sur quatre coupes (voir en A, B, C, D, fig. IV), et ces coupes sont à 1/150 de millimètre, c'est-à-dire que chacune a une épaisseur d'environ $0^{mm}0066$; l'épaisseur de la cellule, comprenant quatre de ces coupes, doit donc être de $0^{m}026$ (0,0066 × 4 = 0,0264). On voit donc que les deux dimensions, l'une prise directement, l'autre calculée, se correspondent d'une manière suffisamment exacte (0, 025 et 0, 026).

D'autre part remarquons que ces coupes sont faites à la paraffine, avec le microtome de Minot, qui donne un ruban bien régulier, et que, par le collage de ce ruban sur la plaque porte-objet, chaque coupe se trouve orientée exactement comme celle qui précède et celle qui suit. En faisant donc glisser selon une ligne droite la plaque porte-objet, lors de l'examen et du dessin successif des coupes, on obtient des figures qui sont exactement superposables. Les lignes horizontales tracées sur la figure IV représentent précisément cette ligne de glissement de la préparation sur la platine du microscope, et on peut disposer sur cette platine, ainsi que cela existait sur les anciens types des microscopes de Nachet, un petit appareil qui serve de guide au mouvement de la préparation, la maintenant toujours sur la même ligne transversale de droite à gauche. Dans ces conditions on peut avoir confiance dans les points noirs tracés, pendant la reconstruction, pour servir de repère au centre d'une sphère de segmentation, et placer ensuite le noyau de cette sphère en coïncidence avec ce point noir. En un mot, et par bien d'autres artifices (oculaire quadrillé ou muni simplement d'un fil), on peut être assuré que par exemple la cellule marquée 2, 2, 2 dans la fig. IV, en B, C, D, est bien toujours la même cellule, et non une autre qui serait venue se substituer à sa place, par déviation et obliquité de la préparation. Tous ces détails seraient bien longs à énoncer par le menu. Nous les abrégeons; nous pensons en avoir dit assez pour être compris de ceux qui ont l'habitude du maniement du microscope et du dessin à la chambre claire, pour les coupes régulièrement sériées.

Divisions et plan. — Nous l'avons dit dès le début, notre première intention était seulement d'étudier le développement du placenta; mais comme les formations ectoplacentaires sont très précoces, il a fallu se rendre compte du développement de l'amnios, à propos duquel nous avons trouvé des faits singulièrement intéressants. Disposant de pièces relatives aux stades antérieurs à la première apparition de l'amnios, et cette première apparition pouvant donner lieu à des interprétations qui font intervenir les stades de gastrula et de blastula, nous avons dû étudier la segmentation de l'œuf, c'est-à-dire présenter une histoire presque complète des feuillets du blastoderme, du moins chez le murin. Nos études présentent encore à cet égard bien des lacunes; mais nous nous proposons de les combler en réunissant de nouveaux matériaux, comme il a été dit précédemment.

D'autre part, examinant des pièces empruntées au murin, au rhinolophe et à la pipistrelle, nous avons constaté de nombreuses différences entre ces animaux, tant pour la constitution du placenta que pour les dispositions des annexes embryonnaires et même de la blastophère. Ces différences ne sont guère plus importantes que celles que, chez les carnassiers, nous avons trouvées entre la chienne et la chatte. Toujours est-il que nous devons présenter à part l'étude de ces trois types de Chéiroptères. Ce travail comportera donc trois grandes divisions, dont chacune sera consacrée à l'une des espèces en question.

PREMIÈRE PARTIE

ÉTUDES SUR LE MURIN

C'est sur le murin que nous avons pu réunir le plus grand nombre de pièces, assez régulièrement seriées. Nous étudierons avec détails les premières phases du développement, et insisterons sur la formation des annexes. Mais, quant au corps même de l'embryon, quant à ses organes, après avoir montré leurs origines blastodermiques, plus encore par des figures que par de longues descriptions, nous ne suivrons pas ces parties dans leurs évolutions ultérieures, remettant ces études, s'il y a lieu, à d'autres publications monographiques, comme par exemple pour ce qui est relatif au

développement des membres, sur lesquels nous préparons un court mémoire.

Les divisions du sujet sont naturellement indiquées par la succession même des processus embryonnaires. Mais nous commencerons par une question accessoire, pour ainsi dire hors rang, relative à la manière dont se comporte le pavillon de la trompe dans ses rapports avec l'ovaire et le péritoine.

CHAPITRE PREMIER

RAPPORTS DU PAVILLON TUBAIRE AVEC LE PÉRITOINE

On sait que la surface de l'ovaire est plus ou moins libre, selon les espèces animales; entièrement libre, sauf la région du hile, dans l'espèce humaine; enveloppée d'une demi-capsule chez la vache; enveloppée, chez la chienne, d'une capsule presque complète, car elle ne possède qu'un petit orifice du côté de l'utérus. Enfin, chez le phoque, la loutre, etc., on a décrit cette capsule comme entièrement close, sans aucun orifice qui la fasse communiquer avec la cavité abdominale; c'est dans cette capsule que débouche l'orifice de l'oviducte.

Quelles dispositions présentent à cet égard les chéiroptères? La question a été étudiée par divers auteurs dont les résultats sont singulièrement contradictoires.

Emmert et Burgaetzy [1], étudiant des femelles de Murin et de Rhinolophe à l'état de gestation, dans un mémoire déjà ancien (1817-1818) et peu cité, y constatèrent une disposition analogue à celle qu'on connaît chez la chienne. « L'oviducte, disent-ils (*op. cit.*, p. 7), se termine par un pavillon muni de deux lèvres, entre lesquelles est une fente étroite; ces deux lèvres se continuent avec le péritoine et forment avec lui une sorte de coiffe qui enveloppe l'ovaire. »

En 1880, Mac Leod, étudiant l'ovaire de la pipistrelle [2], décrit et

1. Emmert et Burgaetzy, *Beobachtungen uber einigen schwangere Fledermaüse und ihre Eihullen* (Meckel, Deutschen Arch. f. Physiol., 1818, t. IV, p. 1). — Ce travail avait d'abord paru en 1817, comme thèse de Burgaetzy, sous le titre de *Diss. inaug. de vespertilionibus quibusdam gravidis, earumque fœtuum velamentis*, Tubingæ.

2. J. Mac Leod, *Contribution à l'étude de la structure de l'ovaire des mammifères* (Arch. de biologie de van Beneden, 1880, t. I, p. 241).

figure des dispositions tout à fait différentes, c'est-à-dire une capsule ovarique complète, entièrement close, et n'ayant d'autre orifice que celui du pavillon de l'oviducte. Dans une étude sur l'ovaire de Murin et du Rhinolophe, van Beneden [1] arrive aux mêmes résultats, et appuie cette conclusion sur un mode d'investigation particulièrement démonstratif pour des pièces d'un aussi petit volume que l'ovaire des chauves-souris de nos pays : « En débitant en coupes, dit-il (*op. c.*, p. 481), un ovaire entouré des parties qui l'avoisinent, il est facile de s'assurer que la capsule est réellement fermée et que sa cavité ne communique nulle part avec le péritoine. »

Mais, plus récemment, A. Robin est arrivé à un résultat différent [2] : la capsule est incomplètement close. Après avoir décrit (*op. cit.*, p. 133) d'abord les dispositions d'ensemble de cette capsule, adhérente à l'utérus par son pôle interne, puis celle de l'oviducte qui est tout entier compris dans la paroi de la capsule, et qui forme une courbe complexe assez variable, pour revenir à son point de départ, c'est-à-dire à l'utérus, près duquel s'ouvre le pavillon tubaire, « en ce point, dit-il, dans toutes les espèces que j'ai étudiées, sauf une, j'ai invariablement trouvé la paroi de la capsule interrompue et séparée de l'utérus par une fente plus ou moins allongée, entr'ouverte à l'état de repos, mais que le muscle propre de l'ovaire, décrit par van Beneden, doit fermer au moment de la rupture du follicule de Graaf. C'est dans la paroi même de cette boutonnière que s'ouvre le pavillon de l'oviducte. » L'exception signalée est expliquée dans les termes suivants : « Je n'ai pas eu l'occasion de rechercher cette boutonnière chez le *Vesperugo pipistrellus* étudié par Mac Leod, mais dans une espèce voisine, le *V. Kuhlii*, il m'a été impossible de la trouver. J'hésite cependant à croire qu'elle fasse totalement défaut; la petitesse qu'elle présente dans certaines espèces et la difficulté que j'ai quelquefois rencontrée à la bien voir expliqueraient parfaitement qu'elle m'eût échappé. » Plus loin, à propos de la description de l'appareil génital de chaque famille de chéiroptères, il décrit, chez les Rhinolophes, cette boutonnière comme relativement large; « chez le *Rh. hipposi-*

1. Ed. van Beneden, *Contribution à la connaissance de l'ovaire des mammifères* (Arch. de biologie, 1880, t. I, p. 475).
2. H.-A. Robin, *Recherches anatomiques sur les mammifères de l'ordre des Chiroptères* (Thèse, Faculté des Sciences, Paris, 1881).

deros, il suffit, dit-il (p. 145), d'exercer une légère traction sur le sommet du capuchon formé par la capsule pour faire sortir l'ovaire de sa cavité sans déterminer aucune rupture ». « Chez le Murin (p. 148), l'orifice de la capsule est assez étroit, ce qui explique qu'il ait échappé au savant anatomiste de Liège. Il est cependant facile à reconnaître sous la forme d'une petite boutonnière située à la partie inféro-interne de la capsule, entre l'origine de l'oviducte et le ligament suspenseur de l'utérus. Il est plus réduit encore chez le *V. mystacinus* où il est représenté par un pore dans lequel on peut seulement faire pénétrer l'extrémité d'une aiguille. » Enfin Robin fait remarquer que « la boutonnière est particulièrement visible à l'état de gestation, où elle est étirée dans le sens de la longueur par l'extension des parois de l'utérus » (p. 147). Et il donne une figure de cette disposition.

En présence de ces contradictions, il était tout indiqué de reprendre cette étude. Robin avait procédé par la dissection, et on pouvait objecter que les parois de la capsule ovarique sont extrêmement minces sur les points où elles ne sont pas chargées de graisse; qu'il pouvait se faire qu'en cherchant cet orifice, il fût arrivé à le créer artificiellement par rupture ou perforation. Van Beneden parle au contraire d'ovaires débités en coupes avec les parties environnantes, mode d'étude incontestablement plus précis, à condition que l'organe ait été entièrement débité en coupes, sans perte d'aucune de celles-ci. Comme, dans notre collection, tous les utérus, gravides ou non gravides, ont été ainsi préparés, avec leurs ovaires, il nous était facile de faire une revue de ces pièces et trancher la question. Or, disons-le de suite, nous avons toujours trouvé cet orifice de la capsule ovarique, mais il est peu étendu, ne se trouve que sur un petit nombre de coupes, et peut facilement échapper à l'observation.

En effet, sur une pièce où l'appareil génital du Murin a été débité en coupes selon un plan vertical antéro-postérieur, de manière à nous donner d'abord les coupes de l'ovaire droit, puis celles de l'utérus, puis celles de l'ovaire gauche, nous trouvons d'abord une série de coupes où la capsule de l'ovaire droit se montre entièrement close, ainsi que le représente la figure V, en A. Ce n'est qu'avec la 97e coupe, que nous trouvons enfin un orifice, tel qu'il est reproduit sur la figure V en B (voir la flèche de la figure), c'est-à-dire situé sur le bord d'une frange du pavillon, tout contre l'extrémité

correspondante de la corne utérine droite. Cet orifice se constate alors, sans interruption, sur une série de 38 coupes, c'est-à-dire sur une longueur d'environ 3 dixièmes de millimètre, ces coupes ayant une épaisseur de 1/150 de millimètre. Puis apparaît la disposition représentée par la figure V en C, c'est-à-dire que la frange du pavillon se soude au tissu musculaire qui rattache l'ovaire à l'utérus (voir la flèche qui indique la place occupée par l'orifice dans les coupes précédentes).

Les coupes transversales, c'est-à-dire débitant l'appareil génital

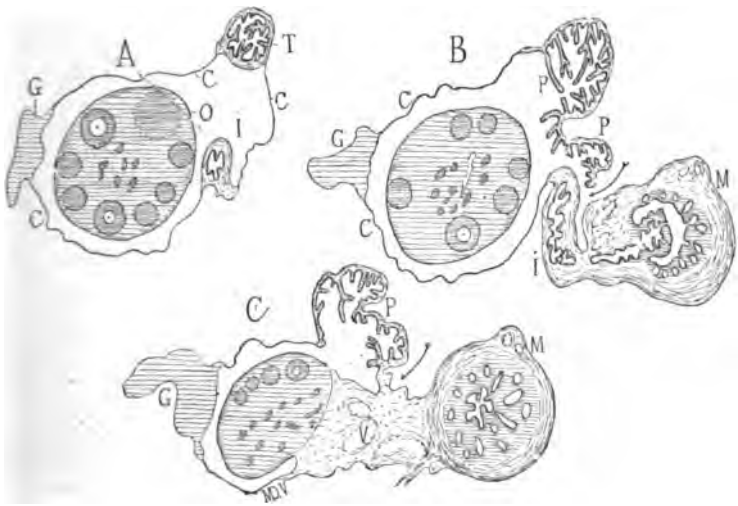

Fig. V. — Trois coupes selon le plan antéro-postérieur de la capsule ovarique du Murin (ce Murin est le même qui a fourni les figures 10 et 11 de la planche I, c'est-à-dire que son oviducte contenait un ovule en voie de segmentation). Gross. de 10 à 12 fois.

En A, type des coupes de la partie la plus externe de l'ovaire; capsule ovarique close. — En B, type des coupes de la partie interne de l'ovaire; capsule munie d'un étroit orifice indiqué par une flèche. — En C, type des coupes les plus internes; l'orifice a disparu, une flèche en indique la place.

C.C, capsule ovarique; — G, masses de tissu adipeux qui la forme par places; — T, portion large de l'oviducte; — I, portion étroite de l'oviducte; — O, ovaire; — P, pavillon; — M, utérus; — V, vaisseau veineux important (voir en effet la fig. VIII ci-après).

d'avant en arrière, nous montrent pareillement l'orifice en question chez le murin. C'est à cet effet que nous donnons la figure VI. On y voit l'ovaire gauche et sa capsule en rapport avec la corne utérine gauche. C'est seulement sur la figure B que la capsule ovarique offre un orifice (voir la flèche); sur la figure A, la capsule est close et indépendante de l'utérus; sur la figure C, la capsule est de nouveau close, par soudure, à la corne utérine, de la frange

tubaire au niveau de laquelle était l'orifice dans la figure B. Cet orifice est présent, tel que le montre la figure B, sur 19 coupes seulement, alors que cet ovaire et sa capsule ne comprennent pas moins de 114 coupes. Sur la coupe A, l'ovaire n'est ateintt que tangentiellement à sa face antérieure; sur la coupe B et surtout sur la coupe C, il est atteint vers sa partie moyenne.

Ce que nous venons de figurer pour deux pièces nous l'avons retrouvé, avec des variantes insignifiantes, sur toute la série de nos Murins. Dans quelques cas cependant, cette ouverture de la capsule n'était pas visible à une première inspection. Une étude attentive

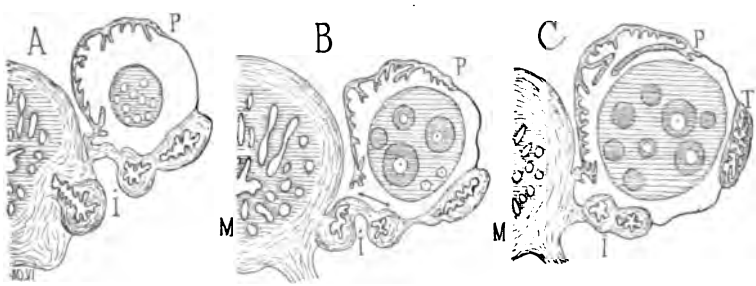

Fig. VI. — Trois coupes prises dans une série de sections selon le plan transversal de l'ovaire gauche et de l'extrémité correspondante de la corne utérine gauche d'un Murin (le même qui a fourni les figures 39 et 40 de la planche II, c'est-à-dire renfermant, dans la corne utérine droite, un œuf à l'état de vésicule blastodermique). Grossiss. de 10 à 12 fois.

En A, la capsule ovarique est close; — en B, cette capsule présente une ouverture, entre le pavillon de l'oviducte et l'insertion de l'oviducte à l'utérus; — en C, cette ouverture a disparu.

Lettres comme pour la figure V.

montrait qu'elle existait cependant, mais affectant avec le plan de la coupe des rapports tels qu'elle ne pouvait être observée dans toute son étendue sur une seule et même coupe. On comprend en effet que cette ouverture, malgré sa disposition en boutonnière, représente un canal dont le trajet, si court soit-il, peut ne pas montrer sur une seule coupe son orifice interne et son orifice externe.

Nous avons tenu à donner une figure des aspects de ce genre, afin de montrer qu'avec une étude minutieuse de coupes sériées on peut toujours arriver à une solution exacte des problèmes anatomiques. Sur une pièce débitée en coupes se succédant d'avant en arrière, selon le sens transversal, nous trouvons d'abord une série de préparations dans lesquelles la capsule ovarique est close; la figure VII, A, représente la 47e de ces coupes : une flèche y marque

une dépression infundibuliforme entre le pavillon tubaire et l'extrémité de la corne utérine; trois coupes plus loin (fig. III, en B), cette dépression est séparée en deux parties, l'une (en 3) communiquant encore avec l'extérieur, l'autre (en 2) isolée, c'est-à-dire en apparence sans communication avec la cavité péritonéale; en même temps, sur cette figure B, on voit (en 1) la cavité de la capsule ovarique

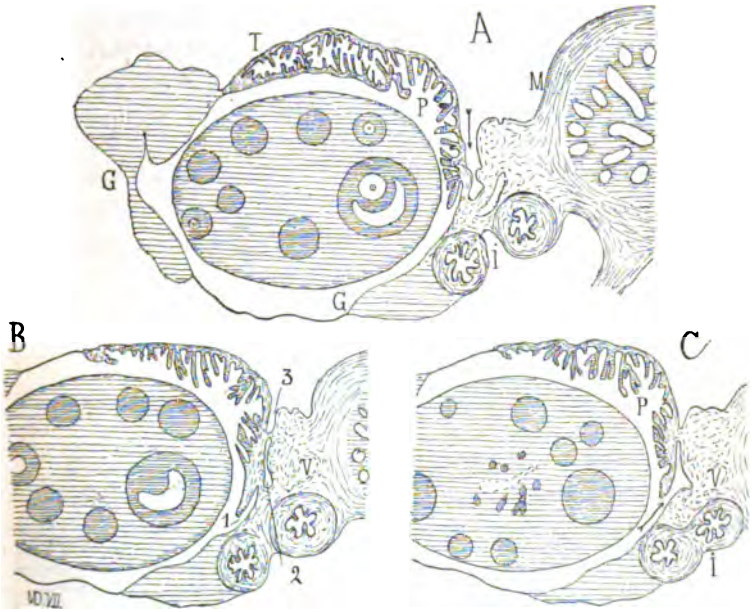

Fig. VII. — Trois coupes prises dans une série de sections, selon le plan transversal, de l'ovaire droit et de l'extrémité droite de l'utérus d'un Murin (le même qui a fourni les figures 43 et 44 de la planche II). Ces coupes, se succédant d'avant en arrière, sont la 47e (en A), la 50e (en B) et la 53e (en C) de la série. Les parties désignées en 1, 2 et 3, sur la figure B, représentent le trajet de la communication entre la cavité de la capsule ovarique et la cavité péritonéale; mais la continuité de ce trajet n'est démontrée que par la comparaison avec la figure A et la figure C. — Grossiss. de 20 fois environ. — Lettres comme pour les figures précédentes.

pousser un prolongement vers cette portion de canal close en apparence (2); puis, trois coupes plus loin (fig. III, en C), les parties 1 et 2 sont en communication (voir la flèche sur la figure C). Il n'est pas nécessaire d'insister pour faire comprendre que cette série de coupes nous montre la continuité des parties désignées, sur la figure B, par les chiffres 1, 2, 3, c'est-à-dire l'existence d'une communication entre la cavité péritonéale et la cavité de la capsule ovarique; seulement cette communication n'est pas visible

dans toute son étendue sur une seule coupe, et il faut rapprocher les unes des autres trois coupes au moins pour reconstituer l'ensemble du trajet.

Cette dernière étude nous explique comment Mac Leod et van Beneden ont pu, même par l'examen de coupes sériées, ne pas se rendre compte de l'existence constante d'une ouverture à la capsule ovarique chez le Murin. Nous conclurons donc, avec A. Robin, à l'existence constante d'un orifice sur la capsule ovarique du murin.

A. Robin fait remarquer que cette boutonnière est particulièrement visible à l'état de gestation. Comme tous nos utérus gravides ont été débités en coupes y compris les deux ovaires, quelque avancée

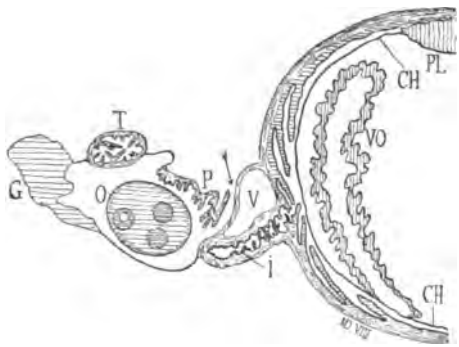

Fig. VIII. — Coupe, selon le plan transversal, de l'ovaire droit et de l'extrémité correspondante de l'utérus à l'état de gestation très avancée, chez le murin. — La flèche indique la boutonnière de la capsule ovarique; — V, grosse veine dont la saillie forme l'une des lèvres de cette boutonnière; — VO, vésicule ombilicale; — PL, placenta; — CH, chorion; — les autres lettres comme pour les figures précédentes.

que fût la gestation et quelque fastidieux que fût le montage de ces coupes (matériel précieux pour suivre l'état des éléments de l'ovaire à toutes les périodes), nous avons voulu vérifier le fait. Nous n'avons pas trouvé que la boutonnière devienne réellement plus large, mais nous avons constaté une disposition qui confirme cependant, en l'expliquant, le fait signalé par Robin. Les vaisseaux de l'utérus se dilatent énormément pendant la gestation. Or, dans le ligament large, au niveau de l'insertion de l'oviducte à l'utérus, c'est-à-dire dans la région où se trouve la boutonnière en question, existe une veine, bien visible déjà chez les sujets en vacuité, et qui a été représentée (en V) dans les figures précédentes (figures V et VII). Pendant la gestation cette veine devient très large. C'est elle qui à ce moment limite, par sa saillie (fig. VIII, en V), un côté de

la boutonnière, dont l'autre lèvre est formée par une frange du pavillon. On voit, sur la figure VIII, que la boutonnière (voir la flèche) ne diffère guère, comme largeur, de ce qu'elle était précédemment. Mais il s'agit d'une pièce fixée alors qu'elle était gorgée de sang, et sur laquelle la veine (V) est gonflée et saillante. Qu'une pièce de ce genre ait été disséquée, que ses vaisseaux se soient vidés, et on comprend facilement qu'alors l'affaissement de la veine (V, fig. VIII) donnera à la boutonnière une amplitude bien plus considérable, et que celle-ci en effet, comme l'a dit A. Robin, sera bien plus facile à constater sur l'animal en état de gestation.

Telles sont les dispositions chez le murin; la capsule ovarique communique toujours avec le péritoine, par une fente étroite. Nous remettons à plus tard l'étude de ces mêmes dispositions chez le rhinolophe et chez la pipistrelle, nos préparations n'étant pas encore assez avancées pour ces deux chéiroptères [1].

CHAPITRE DEUXIÈME

L'UTÉRUS, SON CONTENU ET SES ANNEXES, AVANT LA FIXATION DE L'ŒUF

1° *De l'utérus et de ses annexes sur les femelles non gravides.*

Devant vous préoccuper surtout d'étudier les modifications de la muqueuse utérine à toutes les périodes de la gestation, il était important de prendre pour point de départ l'examen de l'utérus et de ses annexes chez des femelles non fécondées. Sous le titre de *femelles non gravides*, nous entendons en effet celles sur lesquelles nous n'avons pas trouvé d'œuf fécondé. Quoique nos récoltes de murins avaient été faites à une époque où presque toutes les femelles sont pleines, il nous est cependant arrivé de rencontrer des sujets, rares et exceptionnels, chez lesquels il n'y avait aucune trace de fécondation. Parmi ces sujets nous décrirons ici deux types : l'un de femelle vierge, l'autre de femelle en maturité sexuelle.

1. Notre collection de pièces débitées en coupes sériées constitue un riche matériel pour l'étude de l'ovaire, de l'ovisac et des corps jaunes. Nous ne pouvons faire ici cette étude. Du reste il y a peu à ajouter à ce qui a été dit sur ces sujets par Mac Léod et par Van Beneden dans les mémoires précédemment cités et par C. Créty, dans un plus récent travail (*Contribuzione alla conoscenza dell'ovario dei Chirotteri*, Ricerche nel laboratorio di anat. normale della R. Universita di Roma, vol. III, p. 221, 1893). Au contraire la question de la boutonnière de la capsule ovarique était restée en suspens et demandait à être tranchée.

a. Femelles vierges. — Dans un envoi reçu d'Avignon le 8 mai, c'est-à-dire à un moment où toutes les femelles sont en état de gestation avancée, souvent presque à terme, aussi bien dans le nord que dans le midi de la France, nous avons trouvé, au milieu de femelles pleines, deux sujets dont l'utérus présentait des cornes minces et filiformes. Nous avons pensé qu'il s'agissait sans doute de sujets nés au printemps précédent, et qui, en retard dans leur évolution sexuelle, se trouvaient n'avoir pas subi, ou avoir subi sans résultat, les approches du mâle; et l'examen microscopique ayant confirmé cette idée (état de non-maturité sexuelle), nous décrirons ces pièces comme types d'organes virginaux (pl. I, fig. 1, 2 et 3).

Les ovaires ne renferment que de jeunes follicules, et aucun ovisac mûr ni corps jaune n'est présent (d'après l'étude microscopique des coupes seriées). La figure 1 représentant une coupe longitudinale de l'utérus (Pièce A) [1], selon le plan transversal du corps de l'animal (c'est-à-dire que l'utérus a été débité en coupes en allant de sa face antérieure à sa face postérieure) [2], nous montre que l'utérus se compose d'une partie médiane impaire (M, fig. 1) que la plupart des auteurs d'anatomie comparée appellent le corps de l'utérus [3], et qui, en ayant égard à l'anatomie humaine, mériterait aussi bien le nom de *col*. C'est cette dernière dénomination que nous adopterons. Ce col se prolonge en bas, dans le vagin, en un museau de tanche long et pointu. Il se bifurque en deux cornes utérines, qui se dirigent transversalement l'une à droite, l'autre à gauche (C, C, fig. 1), pour se continuer chacune avec l'oviducte correspondant, dont les dispositions sont suffisamment indiquées sur la figure 1, sans plus ample

1. Nous nous proposons de poursuivre longuement ces recherches; il faudra donc que pour toute nouvelle pièce étudiée nous puissions indiquer entre lesquelles des pièces actuelles elle doit venir prendre place; c'est pourquoi nous désignerons par une lettre chacune des pièces étudiées dans le présent mémoire; cette lettre sera répétée à l'explication des planches; et, à la fin du mémoire, nous donnerons un tableau récapitulatif de toutes les pièces décrites et figurées, avec indication de leurs diverses particularités.

2. Nous appellerons en effet coupes longitudinales de l'utérus, ou coupes faites selon le plan transversal du corps de l'animal, les coupes où cet organe est débité en coupes parallèles à l'axe des deux cornes utérines; et nous appellerons coupes transversales de l'utérus, ou coupes faites selon le plan antéro-postérieur de l'animal, la coupe où cet organe est débité perpendiculairement à l'axe des cornes utérines. La disposition de l'utérus et de ses annexes, chez les chauves-souris, étant très analogue à ce qu'elle est dans l'espèce humaine, cette explication suffit pour faire comprendre la valeur des expressione employées.

3. « La partie commune, le corps de l'utérus, est extrêmement courte, presque nulle proportionnellement aux cornes, mais il n'existe qu'un seul orifice utéro-vaginal. » (A. Robin, *Rech. anat. sur les Chiroptères*, Paris, 1881.)

description. Notons seulement que ces deux cornes utérines sont ici sensiblement égales comme longueur et comme calibre [1].

Les organes du second sujet (Pièce B), semblables au précédent, ayant été débités en coupes perpendiculaires à l'axe des cornes utérines (coupes transversales de ces cornes, ou coupes faites selon le plan antéro-postérieur du corps de l'animal), la figure 2 nous représente une des coupes transversales de la corne droite; du reste, sur ces deux sujets, les deux cornes utérines donnent des coupes entièrement semblables (nous verrons qu'il n'en est pas de même sur un sujet en gestation, même au début). Cette figure 2 est destinée à montrer combien sont peu développées les glandes utérines sur de pareils sujets; on y voit en effet la section seulement de deux ou trois tubes glandulaires, courts et étroits; la muqueuse elle-même est peu épaisse, et sa surface interne est plissée; il semble que les glandes alors existantes ne sont autre chose que les intervalles de ces plis, intervalles déprimés en tubes très peu profonds (voir en G'). Les dimensions de la corne utérine sont très faibles (cette fig. 2 est à un grossis. de 26 fois; la fig. 1 au grossis. de 9 fois).

Sur l'un comme sur l'autre sujet nous disposions de nombreuses coupes de l'oviducte. En les passant en revue, on constate que ce conduit présente, quant à la largeur de sa lumière, deux portions, l'une externe (qui se termine par le pavillon) qui a une lumière plus large, avec une muqueuse plus plissée, l'autre interne (qui se continue avec la corne utérine) qui a une lumière étroite, une musculature épaisse, et une muqueuse dessinant des plis moins nombreux et moins saillants. Cette distinction d'une *portion large* et d'une *portion étroite* de l'oviducte est déjà sensible sur la pièce intacte; mais elle est bien plus caractérisée sur les coupes (voir fig. 3 en *a* et *b*).

b. Femelles en maturité sexuelle, mais non fécondées. — Sous ce titre nous entendons les sujets dont l'utérus et ses annexes présentent une augmentation de volume presque égale à celle qui est caractéristique des femelles fécondées, et chez lesquels nous n'avons cependant trouvé ni ovules en voie de fractionnement, ni sperme dans l'utérus, ni corps jaune dans l'ovaire; mais nous avons trouvé

1. Nous ne comprenons pas bien Ercolani, lorsque, décrivant l'utérus de la femelle du murin en vacuité, il dit : « Cet utérus est plutôt bilobé que bicorne; la division en deux lobes est seulement apparente extérieurement, car dans l'intérieur il n'y a qu'une seule et même cavité. » (*Nuove ricerche sulla placenta*, 1880, p. 808.)

par contre des ovisacs à l'état de maturité. Nous avons disposé de deux sujets de ce genre; l'un (fig. 4) récolté le 8 mai, dans le midi de la France; l'autre en Touraine, le 4 avril (fig. 5).

Le premier sujet (Pièce C; — fig. 4) présentait deux ovisacs très développés, l'un dans l'ovaire droit, l'autre dans l'ovaire gauche. La figure 4, qui représente une coupe longitudinale de l'utérus, montre que celui-ci a augmenté de volume, et que sa cavité est dilatée : cette cavité contenait divers débris cellulaires, au milieu desquels il n'a été possible de reconnaître avec certitude aucun spermatozoïde. Cette hypertrophie de l'utérus est frappante, quand on compare cette figure à la figure 1; elle est cependant bien moins considérable que chez la femelle fécondée, au stade de gestation même le plus jeune que nous ayons pu observer (voir fig. 6; ces figures 1, 4 et 6 sont au même grossissement de 9 fois). Enfin on constate que l'hypertrophie est plus prononcée sur la corne droite que sur la gauche. Il semble donc que, dans sa préparation à la gestation, la corne droite se développe plus que la corne gauche, ce qui est en rapport avec ce fait constant, sans exception, que la gestation a toujours lieu dans la corne droite. Peut-être aussi faut-il attribuer dans ce cas la différence entre les deux cornes à l'influence d'une gestation antérieure. Ici en effet nous n'avons plus affaire à un utérus vierge, comme dans les cas précédemment décrits.

Le second sujet (Pièce D; — fig. 5) présentait un seul ovisac à l'état de maturité, dans l'ovaire gauche; l'autre ovaire ne renfermait que de jeunes ovisacs; ni l'un ni l'autre, de corps jaune. La figure 5 représente une coupe transversale de la corne droite, pour montrer l'hypertrophie de la muqueuse et de ses glandes (comparer avec la figure 2, qui est également au grossiss. de 26 fois). La cavité utérine ne renfermait aucun spermatozoïde. Nous possédons deux autres sujets en tout semblables à celui que nous venons de décrire, mais dans l'utérus desquels on trouvait encore des spermatozoïdes; l'un (Pièce E) avait été capturé dans le midi de la France le 11 mars, l'autre (Pièce F) à Paris au début d'avril. Ces deux sujets, qui avaient été pris volant autour des habitations, à des moments où la température était très douce, rentrent évidemment dans la règle générale des conditions génitales des chauves-souris. Ce sont des femelles qui s'étaient accouplées avant l'hiver, et qui, par suite d'un réveil précoce, avaient laissé échapper par la vulve la plus grande partie du sperme contenu dans l'utérus. Mais le sujet qui a donné la figure 5

ne paraissait pas avoir subi d'accouplement, vu l'absence de toute trace de spermatozoïde dans la cavité aussi bien que dans les glandes utérines. C'est sans doute un sujet qui aurait pu être fécondé par un accouplement printanier, puisque parfois l'accouplement a encore lieu à cette époque [1].

En résumé, l'étude des femelles non gravides nous montre que l'utérus se prépare à la gestation par une hypertrophie notable, qui donne lieu à la production de nombreuses glandes en tubes contournés (fig. 5). Nous avons de même signalé la formation de nouvelles glandes utérines chez les carnassiers à l'époque du rut.

2° *De l'utérus et de l'œuf pendant que celui-ci est contenu dans l'oviducte.*

Nous possédons 6 sujets, chez chacun desquels un ovule a été trouvé dans le canal de l'oviducte; nous les décrirons en commençant par l'ovule le moins avancé dans sa segmentation, pour finir par celui qui, près d'arriver dans la corne utérine, est déjà presque au même état que les œufs les plus jeunes qu'on trouve dans cette corne.

I. La première de ces pièces (Pièce G) est d'un Murin recueilli en Touraine le 4 avril. L'utérus, débité en coupes longitudinales (coupes selon le plan transversal de l'animal), nous a donné, par reconstruction, la figure 6 (pl. I). On voit que l'utérus a augmenté de volume (comparer avec la figure 4) et que cette augmentation est plus prononcée pour la corne droite que pour la gauche. L'ovaire droit renferme un corps jaune; et c'est dans l'oviducte correspondant que se trouve l'œuf, au niveau de la jonction de la portion étroite et de la portion large de l'oviducte.

Cet œuf est celui qui nous a précédemment servi comme exemple

1. Il est bien évident que le seul moyen de trancher les diverses questions accessoires dont nous venons de parler sera de recueillir des chauves-souris pendant toute une année. C'est ce que nous nous proposons de faire. Alors nous pourrons suivre l'état des organes depuis un printemps jusqu'au printemps suivant, à la fois sur les femelles qui ont déjà mis bas, et sur les jeunes sujets d'une nouvelle génération. Mais nos premières récoltes n'ont été faites primitivement que dans l'intention d'étudier le placenta, et par suite n'ont eu lieu que de mars à fin mai. En étudiant ces pièces, nous avons été amené à étendre l'objet de nos recherches, et notamment à examiner les stades qui précèdent la gestation; nous avons trouvé dans notre collection quelques pièces propres à cette étude; nous les utilisons ici, sans nous dissimuler que si elles nous renseignent suffisamment sur l'état de l'utérus en dehors de la fécondation et de la gestation, elles sont insuffisantes pour résoudre toutes les questions relatives aux conditions si particulières de la vie génitale des chéiroptères.

de reconstruction d'un ovule en segmentation (voir ci-dessus la fig. IV). Le résultat de cette reconstruction est donné par la figure 9. On voit que cet œuf se compose de quatre segments : deux plus petits et plus clairs; deux plus gros et plus foncés [1]. D'après tout ce que nous savons sur la segmentation de l'œuf des mammifères et surtout d'après ce qui va suivre, nous pouvons donner aux segments clairs le nom de cellules ectodermiques, et aux segments foncés, celui de cellules endodermiques. L'œuf le plus jeune que nous ayons observé se composait donc de quatre cellules, deux ectodermiques et deux endodermiques.

Cet œuf présentait de plus, au niveau du plan de séparation entre les éléments ectodermiques et endodermiques, deux petits corps foncés (très colorés par les réactifs) que nous considérons comme deux globules polaires. Notons en passant que les ovules, dans ces premiers stades, pendant leur trajet dans l'oviducte, sont accompagnés de nombreuses cellules provenant de la membrane granuleuse (disque proligère dissocié); ces cellules sont toujours à une certaine distance de l'ovule; elles sont très petites, mais laissent bien distinguer un noyau et un mince corps protoplasmique autour de ce noyau. Au contraire les deux corpuscules, que nous avons représentés dans la figure 9, sont immédiatement accolés à l'œuf, dans un sillon de segmentation, et leur aspect est homogène; ce sont les raisons qui nous les font considérer comme des globules polaires.

II. La seconde pièce (Pièce H; — fig. 7, 10 et 11) est d'un Murin recueilli à Aiguesmortes le 25 avril. L'utérus a été débité en coupes transversales (selon le plan vertical antéro-postérieur de l'animal). Les premières coupes nous donnent l'ovaire et la trompe droite, et, par reconstitution, aboutissent à la figure 10, nous montrant un corps jaune dans l'ovaire droit, et un œuf dans l'oviducte correspondant. Cet œuf est situé dans le commencement de la portion étroite de l'oviducte. La figure 8, en A, représente une coupe de cette portion étroite, avec une des coupes de l'œuf inclus; en B,

1. Sur nos figures, nous avons exagéré et schématisé ces différences d'aspect entre les segments petits et clairs (cellules ectodermiques) et les segments plus foncés, plus granuleux (cellules endodermiques), et à cet effet nous avons, d'une manière conventionnelle, donné aux cellules ectodermiques un corps clair, avec un noyau foncé, et aux cellules endodermiques un corps foncé avec noyau clair, de façon à permettre de saisir au premier coup d'œil la manière dont se comportent ces cellules les unes vis-à-vis des autres dans les stades successifs que nous figurons.

(fig. 8), est une coupe de la portion large. Nous avons donné cette figure 8 pour montrer que l'oviducte a subi une hypertrophie notable, comparativement à son état primitif chez une femelle vierge (comparer avec la figure 3, en *a* et *b*, qui est également au grossiss. de 26 fois).

Parmi les coupes de la corne utérine droite, nous en représentons une (fig. 7) afin de montrer l'augmentation de volume de cette corne, l'hypertrophie de sa muqueuse et la disposition de ses glandes. On voit, par comparaison avec la figure 5, que la muqueuse s'est singulièrement épaissie, surtout dans la région opposée à l'insertion du mésomètre (partie supérieure de la fig.); par suite, la lumière du canal est devenue excentrique, plus rapprochée du bord mésométrique que du bord libre de l'utérus. Quant aux glandes, elles sont devenues plus nombreuses du côté mésométrique (partie inférieure de la fig.), et, par le fait de l'hypertrophie interstitielle de la muqueuse sur le côté opposé, ces glandes sont comme chassées de cette région antimésométrique ou supérieure, et convergent vers la partie mésométrique ou inférieure, où elles tendent à venir toutes s'ouvrir. Ces dispositions sont à peine marquées sur la figure 7, mais deviennent bien sensibles quand on les a examinées à un stade plus avancé (voir fig. 22). Nous assistons donc, dans la figure 7, à la toute première apparition de dispositions très caractéristiques de la cavité utérine de gestation, à savoir la différenciation entre une partie antimésométrique ou supérieure, qui ne présentera plus d'ouvertures glandulaires (c'est elle qui donnera attache à l'ectoplacenta) et une partie mésométrique ou inférieure, où viennent s'ouvrir toutes les glandes, et où les embouchures de ces glandes donneront naissance, par la saillie des cloisons interposées, à une formation particulière, d'aspect villeux sur les coupes, formation au niveau de laquelle l'œuf ne contractera pas, ou seulement très tardivement, des adhérences avec le terrain maternel. De toutes nos coupes transversales d'utérus nous avons disposé les figures de manière que la région antimésométrique soit en haut, et la mésométrique en bas, de sorte que nous pourrons désigner la première sous le nom de *supérieure*, la seconde sous celui d'*inférieure* (voir les fig. 22, 35, 72, etc.). En même temps, nous avons orienté ces figures de manière que la face antérieure de l'utérus soit à droite, la face postérieure à gauche. Aussi sera-t-il facile de constater que la face antérieure devient plus bombée, plus saillante, que la pos-

térieure, à mesure que se gonfle la corne utérine en gestation. Le bord libre, supérieur, ou antimésométrique de la corne, est toujours remarquable, sur les coupes, par la présence d'une saillie en éperon qui correspond à l'existence, en cette région, de deux ou trois gros vaisseaux parcourant longitudinalement le bord libre de l'utérus.

L'œuf de cette pièce était remarquable par ce fait que deux de ses segments présentaient d'admirables figures de caryocinèse. Après reconstruction, il nous a donné la figure 11 (pl. I) qui diffère de la figure 9 en ce que les deux cellules ectodermiques, au lieu d'être à l'état de repos, sont toutes deux en voie de se diviser. Rien de semblable dans les deux cellules endodermiques. La segmentation marche donc plus vite pour les cellules ectodermiques que pour les endodermiques, conformément à ce qui est connu chez les autres animaux.

Les coupes de l'oviducte et de l'ovaire gauche de ce sujet ne nous ont montré ni œuf ni corps jaune.

III. La troisième pièce (Pièce I; — fig. 12) est d'un Murin recueilli en Touraine le 4 avril (comme la première pièce, celle des fig. 6 et 9). Nous n'avons pas jugé nécessaire de figurer une reconstitution de cet utérus débité en coupes transversales, et nous avons seulement représenté l'ovule; mais avant d'en faire l'étude, signalons le fait suivant : cet œuf est dans l'oviducte gauche, vers le milieu de sa portion étroite; l'ovaire gauche présentait un corps jaune. Rien dans l'ovaire ni dans l'oviducte droits. Et cependant, des deux cornes utérines, c'était la droite qui était la plus hypertrophiée. C'est qu'en effet, comme nous pourrons le conclure après d'autres exemples, c'est toujours dans la corne droite qu'a lieu la gestation, de quelque ovaire que provienne l'ovule.

Cet ovule, une fois reconstitué (fig. 12), nous présente encore deux cellules endodermiques seulement; quant aux cellules ectodermiques, on peut dire qu'elles sont au nombre de trois, ou au nombre de quatre, car l'une des trois est presque arrivée aux dernières phases de sa division caryocinétique. On voit que les dispositions sont telles que ces cellules ectodermiques, dont la multiplication est en avance sur celle des endodermiques, se disposent déjà de manière à s'étendre sur l'ensemble de ces dernières, de manière à les recouvrir, les envelopper. Sur cet œuf en segmentation nous avons encore retrouvé nettement deux globules polaires, alors

que nous n'en avions pas vu sur l'œuf de la figure 11, moins avancé cependant dans son développement.

IV. La quatrième pièce (Pièce J; — fig. 13 et 14) est d'un Murin recueilli en Touraine le 4 avril. Débitée en coupes transversales (perpendiculairement à l'axe des cornes utérines), cette pièce nous a présenté un corps jaune dans l'ovaire droit, et un œuf dans l'oviducte correspondant. La reconstitution de ces annexes de l'utérus nous donne la figure 13, dans laquelle on voit que l'œuf était arrivé dans la portion étroite de l'oviducte. En reconstituant l'œuf lui-même d'après ses coupes, nous obtenons la figure 14, qui n'est pas une reconstitution complète, car, pour plus de clarté, nous avons dû négliger de représenter une cellule endodermique qui se trouverait derrière (plus profondément) celle qui occupe ici le milieu de la figure; et peut-être aussi avons-nous laissé échapper une cellule ectodermique sur ce même côté de l'œuf. C'est-à-dire que le nombre des segments devient déjà assez élevé pour qu'il y ait presque plus d'avantage à représenter une coupe qu'à faire une reconstruction. On voit en effet que cet œuf est composé d'au moins dix cellules, dont quatre endodermiques et six ou sept ectodermiques. Le fait essentiel est que les éléments ectodermiques se disposent très nettement sur la masse formée par les endodermiques, et les couvrent ici d'une sorte de calotte; des quatre cellules endodermiques, deux sont dans le centre de l'œuf, et deux seulement appartiennent à sa surface. Il y a épibolie de l'ectoderme, et embolie de l'endoderme.

V. La cinquième pièce (Pièce K) est d'un Murin récolté à Avignon le 8 mai. La pièce a été débitée en coupes longitudinales de l'utérus, c'est-à-dire en coupes selon le plan transversal du corps de l'animal, et c'est cette pièce que nous avons précédemment choisie comme exemple de reconstruction (voir les fig. I, II et III dans le texte). On voit donc, par la figure III, que ce sujet contenait un œuf arrivé dans la partie interne de l'oviducte droit, tout près de son embouchure dans la corne utérine; l'ovaire droit présentait un corps jaune. Quant à l'ovule, il n'y avait pas lieu de procéder à sa reconstruction, vu le trop grand nombre de ses segments; nous nous contentons donc de figurer une coupe (fig. 15). On voit que les cellules ectodermiques recouvrent de plus en plus les endodermiques, ou, en d'autres termes, que l'embolie de celles-ci est de plus en plus prononcée, puisque sur cette coupe il y a quatre éléments endodermiques qui sont dans le centre de l'œuf, et deux

seulement qui sont à sa surface. En comptant les cellules présentes sur cette coupe, on pourrait être étonné de trouver un nombre égal d'éléments ectodermiques et d'endodermiques; mais il faut tenir compte qu'il s'agit d'une coupe passant ici à peu près par le centre de l'œuf, c'est-à-dire en pleine masse endodermique; les coupes qui précèdent et celles qui suivent celles-ci montrent un moins grand nombre de cellules endodermiques, et les coupes de la superficie (les premières et les dernières de la série) ne montrent que des cellules ectodermiques.

VI. La sixième et dernière pièce (Pièce L; — fig. 16 et 17) est d'un Murin recueilli à Aiguesmortes le 25 avril. Débité en coupes longitudinales, l'utérus nous a donné, par reconstruction, la figure 16. On voit que le corps jaune est dans l'ovaire gauche, et l'ovule dans l'oviducte correspondant, comme pour la pièce n° III (fig. 12), et que, comme précédemment, c'est cependant la corne droite qui est la plus hypertrophiée, c'est-à-dire qui se prépare à la gestation. Nous reviendrons plus loin sur ce fait que la gestation a toujours lieu dans la corne droite, de quelque ovaire que provienne l'œuf. — Quant à l'œuf de cette pièce, une coupe en est donnée dans la figure 17. On voit qu'il est très analogue au précédent (fig. 15), un peu plus avancé seulement, vu le nombre plus grand de ses cellules; l'un des éléments ectodermiques de cette coupe présente une figure caryocinétique très nette.

Comme les œufs les plus jeunes rencontrés dans l'utérus ne diffèrent que très peu de ceux que nous venons de voir à l'extrémité interne de l'oviducte, nous passerons immédiatement à leur description, remettant à plus tard les considérations d'ensemble sur ces états primitifs de l'œuf en segmentation. Nous ferons seulement remarquer ici que, dans les six observations qui précèdent, il ne nous a pas été donné de rencontrer un seul œuf dans la première portion (portion large de l'oviducte), ni un œuf aux tout premiers stades de la segmentation (notre œuf le plus jeune, fig. 9, a déjà quatre segments). Sans doute, le début de la segmentation a lieu dans la portion large de l'oviducte, et la progression de l'œuf est très rapide dans cette portion large.

3° *Œufs libres dans l'utérus.*

Nous étudierons ici l'état de l'œuf et de l'utérus alors que l'œuf se trouve arrivé dans la corne utérine, mais ne contracte encore

aucune adhérence avec la paroi de celle-ci. Nous possédons six sujets chez chacun desquels un œuf est présent dans la cavité utérine, œuf encore assez petit pour être libre et flottant dans la lumière de la cavité, sans arriver au contact de ses parois.

I. La première pièce (Pièce M) est d'un Murin récolté à Avignon le 8 mai. Débité en coupes longitudinales, cet utérus nous a donné par reconstruction une figure en tout analogue à la figure 19 (qui est d'un autre Murin, la pièce suivante), avec cette différence que le corps jaune est sur l'ovaire gauche. Quant à l'œuf, il est dans la corne droite, non vers son extrémité externe (comme dans la fig. 19), mais plus près du lieu de réunion des deux cornes (comme, par exemple, dans la fig. 23). Il s'agit donc évidemment d'un œuf qui provient de l'ovaire gauche, qui a suivi l'oviducte gauche, et qui, arrivé dans la corne utérine gauche, a parcouru tout le canal de celle-ci pour arriver dans la corne droite, la seule qui, par son degré d'hypertrophie, se montre préparée à être le siège de la gestation. Ce long trajet a dû s'effectuer rapidement, car cet œuf n'est guère plus avancé dans son développement que ceux que nous avons trouvés dans la partie interne de l'oviducte. C'est ce que montre la figure 18 qui est une coupe de cet œuf.

II. La seconde pièce (Pièce N) est d'un Murin récolté dans la grotte des Baux, près d'Arles en Provence, le 1er mai. L'utérus reconstitué nous donne la figure 19, où nous voyons un corps jaune dans l'ovaire droit, et un œuf dans la corne utérine droite, vers la jonction de son tiers externe avec son tiers moyen. Une coupe de cet œuf, au grossissement de 400, est reproduite dans la figure 20. Ici, l'enveloppement des cellules endodermiques par les cellules ectodermiques est très avancé et très net; la masse endodermique ne prend part à la formation de la surface de l'œuf que sur une étendue très réduite, un tiers environ, et non la moitié comme dans les stades précédents (fig. 18). La corne utérine droite est remarquablement hypertrophiée. Nous décrirons l'état de ses glandes et de sa muqueuse à ce stade, à propos de l'une des pièces suivantes.

III. La troisième pièce (Pièce O) est d'un Murin récolté à Aigues-mortes le 25 avril. Débité en coupes longitudinales et reconstitué, l'utérus nous a donné une figure en tout identique à la figure 19, appartenant à la pièce précédente. L'ovaire droit renferme un corps jaune, et la corne utérine droite présente un ovule placé exactement

comme sur la figure 19, peut-être un peu plus près de l'axe médian (environ dans le tiers moyen de la corne).

Examiné à un fort grossissement, l'œuf nous présente des dispositions peu claires au premier abord, mais qu'une étude attentive permet d'interpréter. Les premières coupes ne nous montrent que des cellules ectodermiques (fig. 21, A); puis viennent des coupes (non figurées) qui montrent une masse endodermique enveloppée complètement de cellules ectodermiques; et enfin les dernières coupes présentent une masse de trois ou quatre cellules endodermiques coiffées d'une calotte de cellules ectodermiques (fig. 21, B). Or il est évident qu'un œuf, non fixé encore dans l'utérus, mais

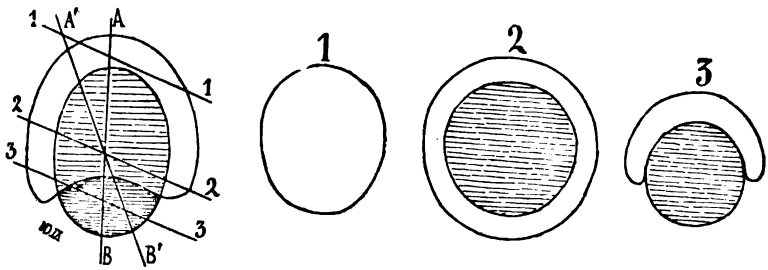

Fig. IX. — Schémas pour l'interprétation des coupes obliques de l'œuf (fig. 21, B et A, de la planche I). — La masse endodermique est seule ombrée; — schémas 1, 2, 3, coupes selon les lignes 1, 2, 3 (voir le texte).

roulant dans sa cavité, ne sera pas toujours entamé par les coupes assez heureusement pour que le plan de section aille directement du centre du pôle ectodermique au centre du pôle endodermique (ligne AB, sur la fig. IX, ci-contre). Sur quelques-uns des œufs précédemment étudiés les coupes étaient certainement parfois légèrement obliques, mais si légèrement (comme par exemple la ligne A'B', fig. IX) que nous avons pu négliger ce détail, tout en nous en rendant parfaitement compte sur la série des préparations. Mais si le plan de la coupe devient très oblique (très incliné par rapport à la ligne AB), les préparations obtenues montrent des dispositions qu'il faut interpréter et qui le seront facilement d'après le schéma de la figure IX. On voit que, si ces coupes obliques ont débité l'œuf en allant du pôle ectodermique au pôle endodermique, les premières préparations ne nous donneront que des cellules ectodermiques (fig. IX en 1, coupes selon la ligne 1,1); puis viendront des préparations montrant une masse endodermique enveloppée

complètement par l'ectoderme (fig. IX, en 2, coupes selon la ligne 2, 2); et enfin les dernières coupes donneront une masse endodermique composée de peu de cellules et recouverte d'une petite calotte ectodermique (fig. IX, en 3, coupe selon la ligne 3,3). Le danger serait de prendre une coupe de ce genre (fig. 21, B) pour un œuf semblable à celui de la figure 14, c'est-à-dire peu avancé dans sa segmentation, tout au début de l'épibolie ectodermique. On tomberait dans cette erreur, et pourrait croire trouver dans l'utérus un œuf aussi jeune, si de cet œuf on ne possédait que la préparation représentée dans la figure 21, B; mais par le fait même qu'on possède la série des coupes, il est facile de faire l'interprétation exacte. On voit donc que cette troisième pièce se ramène à peu près à celle de la figure 20, et fait double emploi avec elle. Mais nous devions la décrire précisément parce qu'elle donne lieu à une étude critique intéressante, montrant que, par l'emploi des coupes sériées, les préparations même les plus défavorables peuvent toujours être interprétées, c'est-à-dire utilisées.

Sur la figure 21, B, on voit (en *x*) une cellule centrale représentée avec les caractères d'une cellule ectodermique. C'est qu'il n'est pas toujours facile, surtout sur ces coupes obliques, de bien faire la distinction des deux ordres de cellules.

IV. La quatrième pièce (Pièce P) est d'un Murin récolté en Touraine le 4 avril. L'état de l'utérus était le même que celui représenté, pour une pièce précédente, dans la figure 19. Mais le corps jaune était dans l'ovaire gauche, et l'œuf dans la corne droite, au niveau de son tiers interne.

La figure 24 représente, avec une rigoureuse exactitude, une coupe médiane de cet œuf, c'est-à-dire une coupe qui d'après l'étude de la série, nous a paru passer exactement par le centre du pôle ectodermique et par le centre endodermique. Les dispositions des cellules, vu l'importance des interprétations qui en pourront résulter, méritent d'être étudiées avec soin. On voit d'abord que l'ectoderme a presque complètement enveloppé la masse des cellules endodermiques. Il ne reste plus (en P) qu'un petit orifice (*blastopore*) à la couche ectodermique; mais les cellules endodermiques ne font pas saillie dans cet orifice; elles semblent se retirer dans l'intérieur de l'œuf. C'est que, en effet, second point à noter, l'ectoderme, en enveloppant la masse endodermique, ne reste plus étroitement appliqué sur elle ; il s'en sépare, en achève l'enveloppement à dis-

tance, et le blastopore pourra se fermer sans que les lèvres de son orifice rencontrent entre elles des éléments endodermiques. L'adhérence intime entre l'ectoderme et la masse endodermique, troisième et dernier point à noter, n'est conservée que sur le pôle supérieur de l'œuf, c'est-à-dire au centre de ce que nous avons appelé le pôle ectodermique. Sur le côté de l'œuf, il n'y a pas d'adhérence continue entre l'octoderme et l'endoderme, mais seulement persistance de petits tractus protoplasmiques allant des cellules endodermiques à la surface interne de l'ectoderme ; sur quelques coupes ces tractus sont plus nombreux et plus accentués que sur la coupe qui a donné la figure 24.

V. — La cinquième pièce (Pièce Q) est d'un murin récolté à Aiguesmortes le 29 avril. Le corps jaune était dans l'ovaire droit; l'œuf dans la corne utérine droite (tiers interne). Cet œuf n'était plus sphérique; probablement l'était-il avant l'action du réactif fixateur, mais sur la pièce débitée en coupes il a une forme allongée avec un gros bout et un petit bout. Libre dans la cavité de la corne droite, il est vers le tiers moyen de cette corne et son grand axe obliquement dirigé, de sorte que le gros bout de l'ovoïde regarde en haut et en dehors. La figure 26 représente, à un grossissement de 100 fois, cet œuf en place : en S est la paroi supérieure, en I la paroi inférieure de la corne utérine, qui est vue ici en coupe longitudinale (comparez avec une coupe transversale donnée dans la figure 28).

Nous devons donner ici quelques détails sur l'épithélium de ces parois utérines, car il se présente à ce stade dans un état encore assez semblable à celui qui le caractérise dans tous les stades précédents, mais dès ce moment cet état va se modifier, au moins dans certaines régions. Cet épithélium est formé de belles cellules cylindriques. Dans tous les stades précédents (par exemple ceux des figures 16 et 19), cet épithélium est vibratile sur toute son étendue. Ce n'est pas à dire que, sur nos coupes de pièces durcies en totalité, on reconnaisse distinctement et puisse compter les cils implantés sur le côté libre de la cellule; mais cette face de la cellule épithéliale présente un contour indécis, formé comme d'un feutrage de courts filaments irrégulièrement agglomérés; au contraire l'épithélium des conduits des glandes est limité, à sa surface interne, par une ligne très nette. L'étude comparée de ces épithéliums, et celle de quelques rares points où les cils vibratiles sont bien nets,

nous permet de conclure que l'épithélium de revêtement de la cavité utérine est muni de cils vibratiles dans tous les stades que nous venons d'étudier. Mais, avec le stade actuel, c'est-à-dire avec la pièce des figures 25 et 26, cette disposition commence à se modifier : sur l'épithélium de la paroi inférieure de la corne (I, fig. 26), au niveau des saillies villeuses qui séparent les embouchures des glandes, on trouve encore des aspects qui indiquent la présence de cils vibratiles; mais sur la paroi supérieure (en S, fig. 26) toute trace de ces cils a disparu. Nous donnons, dans la figure 27, un dessin de cet épithélium de la paroi supérieure, afin de bien préciser son état actuel, car la perte des cils prélude à une modification bien plus accentuée, qui va apparaître dès la pièce suivante (fig. 31) et qui aboutira finalement à sa résorption complète.

Quant à l'œuf de cette pièce, la figure 25 en donne la constitution mieux que toute description détaillée. La surface de cet œuf est entièrement formée par l'ectoderme, disposé en une couche unique de cellules; il est creux, et une partie seulement de sa cavité est occupée par une masse endodermique; cette masse endodermique adhère à la face interne de l'ectoderme sur une étendue peu considérable, et cette adhérence a lieu dans la région qui, sur cet œuf déformé par les réactifs, représente le gros bout de l'ovoïde, région que, vu ses rapports ultérieurs, nous pourrons appeler la face supérieure (antimésométrique) de l'œuf.

VI. La sixième et dernière pièce (Pièce R) est d'un murin récolté en Touraine le 4 avril. Débité en coupes transversales, cet utérus a montré, dans l'ovaire droit, un corps jaune, et d'autre part un ovisac volumineux, à maturité, mais en voie d'atrésie. Dans la corne utérine droite, au niveau de son tiers interne, était un œuf très semblable à celui de la pièce précédente. Nous devons étudier successivement la paroi utérine, au niveau de l'œuf, et l'œuf lui-même.

La cavité utérine, au niveau de l'œuf, est représentée, à un grossissement de 100 fois, dans la figure 28. On voit bien maintenant, dans les parois de cette cavité, les modifications dont nous avons signalé les premiers débuts, en décrivant la figure 7. Un contraste frappant existe entre la paroi supérieure qui est lisse, sans ouverture de glandes, et la paroi inférieure, où les glandes utérines viennent s'ouvrir en abondance, de grosses saillies villeuses proéminant entre leurs orifices. Nous emploierons désormais

l'expression de *saillies villeuses interglandulaires*, de *masse villeuse* ou *coussin villeux* pour désigner ces saillies ou leur ensemble. Or, sur ces saillies villeuses l'épithélium a maintenant perdu ses cils vibratiles (fig. 30), qu'il possédait encore sur la pièce précédente (voir la description de la fig. 26). Quant à l'épithélium de la paroi supérieure de la corne utérine, lequel dans la pièce précédente avait perdu déjà ses cils vibratiles, mais était encore formé de belles cellules cylindriques (voir fig. 27), il a subi actuellement des modifications plus profondes. A un grossissement relativement faible, dans une vue d'ensemble (fig. 26), il semble former un revêtement simple et mince de cellules plates, à noyaux bien accentués. A un fort grossissement (fig. 31) on reconnaît que ces cellules ont perdu leur individualité; elles se sont fusionnées en une mince couche d'aspect homogène, vitreux, régulièrement semée de noyaux, ovoïdes sur la coupe, c'est-à-dire aplatis dans le sens de la surface, et ces noyaux ont pris eux-mêmes un aspect homogène; ils se colorent fortement par l'hématoxyline ou la safranine, mais, au lieu de nucléoles et de filaments ou grains chromatiques, ils ne montrent plus qu'une masse homogène, un peu plus foncée sur les bords que dans le centre. Par toutes nos études antérieures sur les rongeurs et les carnassiers, nous reconnaissons ici les transformations d'un épithélium utérin qui va disparaître. Pour montrer, par comparaison, les diverses formes épithéliales qu'on rencontre à ce moment dans l'utérus, nous avons, sur la planche I, représenté l'épithélium des saillies villeuses interglandulaires (fig. 30), c'est-à-dire de la paroi inférieure de la cavité de la corne, l'épithélium atrophié de sa paroi supérieure (fig. 31), et enfin l'épithélium d'un tube glandulaire (fig. 29).

L'œuf de cette pièce est très analogue à celui de la pièce précédente. Il est également allongé, ovoïde (fig. 32); avec une grosse extrémité qui, sur la coupe d'ensemble, est dirigée directement en haut (vers la paroi supérieure de la corne, fig. 28), et une petite extrémité dirigée directement en bas (vers le coussin villeux). Nous pensons qu'ici encore cette forme résulte de l'action des réactifs, et que probablement l'œuf vivant était sphérique. Il est creux, c'est-à-dire formé d'une couche ectodermique superficielle, et renferme, dans la partie supérieure de sa cavité, une masse endodermique pleine. Cette masse endodermique adhère à la face interne de l'ectoderme sur une étendue plus considérable que dans la pièce

précédente (comparer les fig. 32 et 25); elle est en même temps plus homogène, plus ramassée sur elle-même, c'est-à-dire que les cellules de sa surface libre ne présentent plus trace de prolongements qui les rattacheraient plus ou moins directement à l'ectoderme, ainsi que nous l'avons décrit à propos de la figure 24, et qu'on le voit très légèrement indiqué sur la figure 25.

4° *Premières adhérences de l'œuf à l'utérus.*

Sous ce titre nous décrirons l'état de l'utérus et de l'œuf, alors que celui-ci, formé seulement encore d'un feuillet ectodermique et d'une masse endodermique, commence à remplir la partie du canal utérin où il s'arrête, et se fixe, par simple adhérence, à la paroi supérieure de ce canal. Nous ne possédons de ce stade que deux pièces, donnant des œufs presque identiques; mais l'une est un utérus débité en coupes transversales, l'autre un utérus en coupes longitudinales.

I. La première (Pièce S ; — fig. 22 et 33) est d'un murin récolté en Touraine le 4 avril. Les coupes transversales nous ont montré un corps jaune dans l'ovaire gauche et un œuf dans la corne droite, au niveau de la jonction de son tiers interne avec son tiers moyen.

La figure 22 représente la coupe de cette corne droite au niveau de l'œuf. Elle montre bien l'hypertrophie de la muqueuse utérine, aboutissant aux dispositions dont nous avons signalé le premier début à propos de la figure 7. Ces modifications sont les suivantes : la muqueuse s'est très épaissie; mais sa lumière n'a pas augmenté de diamètre; elle est plutôt rétrécie; les glandes viennent s'ouvrir uniquement sur la paroi inférieure de cette cavité, de sorte que celles qui appartiennent aux parties latérale et supérieure (antimésométrique) de la muqueuse, décrivent un trajet courbe pour venir s'ouvrir sur cette paroi inférieure, où est nettement distincte maintenant la formation dite *coussin villeux* (saillies villeuses interglandulaires).

La figure 33 reproduit, à un grossissement de 400 fois, l'œuf et la cavité utérine de cette pièce. Pour la cavité utérine, il faut signaler l'état de son épithélium. En bas, sur les saillies villeuses interglandulaires, cet épithélium est formé de belles cellules cylindriques; en haut, au contraire, sur la paroi supérieure, l'épithélium n'est plus représenté que par un liseré amorphe extrêmement fin,

semé de quelques rares noyaux plats (ovoïdes sur la coupe), noyaux d'aspect foncé homogène. C'est à ce niveau que l'œuf est en contact intime avec la surface utérine; c'est à ce niveau que se développera l'ectoplacenta. La paroi supérieure de la cavité utérine peut donc être encore dite paroi ou région placentaire, ainsi que nous le verrons plus loin. Sur les parties latérales de la figure 33 on voit les formes graduelles de transition entre l'épithélium cylindrique, à longues cellules, du coussin villeux, et l'épithélium atrophié, en voie de disparition, de la région supérieure ou placentaire.

L'œuf est aplati de haut en bas, changement de forme qui est sans doute de peu d'importance, au moins sur les coupes transversales, car cette forme ne se maintiendra pas toujours dans les stades suivants, et nous ne disposons pas de pièces assez nombreuses pour juger si la forme actuelle est normale ou accidentelle. Cet œuf est encore composé uniquement d'un ectoderme, et d'une masse endodermique pleine. L'ectoderme est formé de cellules qui, par places, sont plutôt cylindriques que cubiques, et tendent à se disposer sur deux rangs. Ces deux détails sont particulièrement accentués sur la paroi inférieure de l'œuf, celle qui répond au coussin villeux. L'endoderme forme une masse pleine, mais qui commence à s'aplatir, à s'étaler, en partant de sa région d'adhérence à l'ectoderme, pour se disposer ultérieurement en un feuillet endodermique revêtant la face interne de l'ectoderme.

II. La seconde pièce (Pièce T; — fig. 23 et 34) est d'un murin récolté à Avignon, le 8 mai. La figure 23 représente, après reconstruction, une vue d'ensemble de l'utérus et des annexes, à un grossissement de neuf fois, comme les figures 1, 4, 6, 16 et 19. On remarquera donc que cet utérus, quoique à un état de gestation plus avancée que celui de la figure 19, est moins volumineux que celui-ci. Ce sont là des différences individuelles qui font que, malheureusement, on ne peut pas juger de la période de gestation où est arrivé un utérus de murin, d'après son volume. Il faut couper un grand nombre de pièces, puis les sérier d'après l'état de l'œuf, puisqu'on ne peut connaître la date de la gestation, et que l'aspect extérieur de la pièce ne donne pas non plus de renseignements. En tout cas on voit, sur cette figure, que, selon la règle absolue, la corne droite est beaucoup plus hypertrophiée que la gauche. Sur ce sujet, conformément au cas le plus général, mais qui comporte bien des exceptions, c'est dans l'ovaire droit que se trouve le corps jaune.

L'œuf, avec les parois de la cavité utérine, est représenté dans la figure 34, et les dispositions des parties sont si semblables à ce que nous avons vu pour la figure 33, que nous nous abstiendrons de toute description. Nous ferons seulement remarquer que la prédominance de dimension de l'œuf dans le sens transversal nous paraît ici chose normale; nous verrons en effet que cette forme subsistera dans les stades suivants, c'est-à-dire que, sur les coupes longitudinales de l'utérus, nous trouverons toujours l'œuf allongé, son plus grand diamètre correspondant à l'axe du canal utérin. L'œuf a donc dès ce moment deux bouts, l'un interne, dirigé vers la partie médiane de l'utérus, l'autre externe, dirigé vers l'ovaire droit, puisque la gestion a toujours lieu, nous le confirmerons, dans la corne droite. De ces deux bouts, l'un correspondra à la tête, l'autre à la région caudale de l'embryon; mais ce n'est que dans les stades suivants que nous pourrons établir quel est le bout céphalique et quel est le bout caudal. S'il nous arrivait d'établir que la tête est toujours à droite (vers l'ovaire droit), il en résulterait que, d'après la figure 34, l'étalement de la masse endodermique, qui va s'étendre sur la face interne de l'ectoderme et la revêtir d'un feuillet endodermique, il en résulterait, disons-nous, que cet étalement commencerait par la future région céphalique. C'est une question que nous verrons à trancher ultérieurement.

5° *Résumé et signification des faits précédents.*

Les faits que nous avons à résumer et interpréter se rapportent : à l'utérus; à la question de la gestation unilatérale et de la provenance de l'ovule (ovaire droit et gauche); et enfin à l'évolution de l'œuf (segmentation et gastrulation).

a. Utérus. — Les modifications de l'utérus se rapportent à sa *forme* et à la *constitution de sa muqueuse.*

La *forme* de l'utérus, chez la femelle vierge, est celle d'un utérus bicorne, dont les deux cornes sont égales; à l'époque de la maturité sexuelle (fig. 4), ces deux cornes se dilatent, avec une légère prédominance de volume de la corne droite sur la gauche. Après la fécondation, pendant que l'œuf parcourt l'oviducte, l'utérus augmente notablement de volume (fig. 6 et 16), et la prédominance de la corne droite sur la gauche s'accentue de plus en plus; c'est la corne droite qui se prépare à la gestation, et c'est en elle en effet que vient s'arrêter et se fixer l'œuf (fig. 19, 23).

L'étude de la *constitution* de l'utérus nous montre que ces changements de forme sont dus principalement à l'hypertrophie de la muqueuse et de ses glandes. Cette hypertrophie porte, selon les régions, inégalement sur les glandes et sur les cellules conjonctives qui leur sont interposées; sur une coupe transversale de la corne droite on voit (fig. 2, 5, 7, 22) que dans la région antémésométrique (région supérieure) les glandes deviennent de plus en plus rares, malgré l'épaisseur énorme de la formation composée de cellules conjonctives (fig. 22); et que dans la région mésométrique au contraire les glandes prédominent, et viennent toutes s'ouvrir sur la portion correspondante de la lumière du canal. Par suite cette lumière, c'est-à-dire la surface de la cavité utérine, est très différente dans la région supérieure, où la surface est lisse, régulière, sans saillies ni dépressions, et dans la région inférieure, où elle est criblée d'orifices glandulaires, et hérissée de saillies villeuses interposées à ces orifices (fig. 22 et 28). L'ensemble de ces saillies forme un *coussin villeux*, sur lequel reposera l'hémisphère inférieur de l'œuf, sans y contracter d'adhérences.

L'épithélium de la muqueuse utérine est primitivement formé de cellules cylindriques à cils vibratiles. Dès que l'œuf arrive dans l'utérus, cet épithélium perd ses cils vibratiles, d'abord dans la région supérieure, puis dans la région inférieure (coussin villeux); puis, presque aussitôt, les cellules épithéliales de la région supérieure s'atrophient en une couche mince, homogène, semée de noyaux (fig. 28 et 31); et enfin, lorsque l'œuf contracte ses *premières adhérences*, c'est sur cette région supérieure, dont l'épithélium n'est plus représenté que par quelques rares noyaux plats semés dans un liseré extrêmement mince (fig. 33 et 34). Bientôt, disons-le par avance, ces dernières traces d'épithélium utérin disparaîtront, et l'œuf contractera avec la muqueuse utérine ses *premières connexions* grâce aux végétations ectodermiques qui donneront naissance à une formation ectoplacentaire. Ainsi, sur le murin, comme chez les Rongeurs et les Carnassiers, il n'y a plus à parler, malgré les affirmations réitérées de Strahl, d'une persistance de l'épithélium utérin, ni par suite de sa participation à la formation du placenta.

b. Gestation uni-latérale, ovulation bilatérale. — Dans quelle corne a lieu la gestation? De quel ovaire provient l'ovule fécondé; c'est-à-dire dans quel ovaire trouve-t-on le corps jaune? telles sont les

deux questions que nous devons résoudre et d'après les faits déjà exposés, et en donnant par avance les résultats de ceux qui le seront plus loin.

Nous dirons d'abord que la gestation a toujours, sans exception, lieu dans la corne droite [1]. Nous avons ouvert environ trois cents femelles de murin pleines; nous n'avons pas débité en coupes toutes ces pièces, car souvent trente femelles d'un même envoi se trouvaient dans le même stade, c'est-à-dire avec un utérus d'égal volume pour toutes; mais à l'examen extérieur on pouvait reconnaître le siège de la gestation et nous avons toujours vu qu'il était dans la corne droite, et qu'il n'y avait qu'un seul fœtus. De même nous n'avons jamais trouvé qu'un seul corps jaune.

La gestation ayant toujours lieu à droite, l'ovule provient-il toujours de l'ovaire correspondant? Déjà les pièces que nous venons d'étudier, et qui ont été figurées dans la planche I, répondent négativement à cette question. En récapitulant ces pièces, et en y joignant un sujet débité en coupes et sur lequel nous avons trouvé un corps jaune dans l'ovaire droit, mais sans parvenir à retrouver l'ovule, nous arriverons au chiffre de quinze sujets, chez neuf desquels le corps jaune était à droite, et chez six seulement à gauche. Cette proportion est-elle confirmée par l'étude des pièces qui seront ultérieurement décrites? Nous ne pouvons dire avec une précision suffisante de quel côté étaient les corps jaunes sur trois cents femelles environ pour lesquelles nous avons, d'après l'aspect extérieur, jugé de la gestation dans la corne droite, car, pour la présence d'un corps jaune, nous ne nous en remettons qu'à l'examen microscopique de pièces débitées en coupes seriées. Ces dernières pièces sont actuellement au nombre de quatre-vingts (en laissant de côté les utérus vierges ou seulement en maturité sexuelle). Or sur ces quatre-vingts pièces, où la gestation était toujours à droite, cela va sans dire, quarante-neuf fois le corps jaune était à droite, et trente-

1. A cet égard, et pour ce qui est de l'orientation de l'embryon, les études qui vont suivre confirmeront en tous points les indications suivantes données par Emmert et Burgaetzy (*Op. cit.*, p. 29). « Nous n'avons jamais trouvé qu'un seul fœtus dans l'utérus, où du reste il ne semble pas y avoir de place pour un second. Presque toujours ce fœtus est orienté de telle sorte que son axe correspond à l'axe de la corne utérine, la tête étant dirigée à droite et un peu en avant, la région du bassin à gauche, en arrière et en bas, le dos de l'embryon est tourné vers le diaphragme de la mère. Dans quelques cas exceptionnels, nous avons vu la tête du fœtus dirigée du côté gauche de la mère. Il faut aussi faire remarquer que chez la plupart des murins le dos du fœtus est tourné du côté du placenta, tandis que chez les rhinolophes c'est la région ventrale. »

neuf fois à gauche. On voit donc que l'ovule peut provenir presque indifféremment de l'un ou de l'autre ovaire, mais que cependant il y a une très légère différence en faveur de l'ovaire droit. Nous avons vu que lorsqu'il provient de l'ovaire gauche, il parcourt la corne gauche sans s'y arrêter, et atteint la corne droite pour s'y fixer [1].

c. Gastrulation chez le Murin. — Les transformations que nous avons décrites dans l'œuf représentent essentiellement les phases successives de la gastrulation, c'est-à-dire de la disposition des cellules de segmentation en un feuillet externe ou ectoderme, et un feuillet interne ou endoderme primordial.

A cet égard nos observations sont encore très incomplètes. Ainsi nous n'avons observé ni les phénomènes de la maturation de l'œuf, ni la fécondation, ni les premières phases de la segmentation. L'œuf le plus jeune qu'il nous ait été donné d'observer était déjà divisé en quatre segments. Mais il se trouve que précisément les recherches de Van Beneden ont porté sur ces premiers phénomènes, les ont complètement élucidés, et que nos propres observations viennent continuer cette étude à peu près précisément au point où il s'était arrêté. La maturation de l'œuf a lieu, d'après van Beneden [2],

1. Nous verrons que, chez le rhinolophe et la pipistrelle, c'est encore à droite qu'a toujours lieu la gestation. Bien plus, A. Robin (*Op. cit.*, p. 156), sur trois roussettes pleines, a encore trouvé le fœtus dans l'utérus droit. Or chez la roussette l'utérus est parfaitement double (avec double col, et deux orifices utéro-vaginaux indépendants). Or dans ces derniers cas, dit-il, il semble évident que l'œuf ne pouvait provenir que de l'ovaire correspondant, car on ne peut concevoir comment l'œuf passerait de l'un des utérus dans l'autre.

Quant à la raison pour laquelle la gestation a toujours lieu à droite, A. Robin en donne l'explication suivante. « Ce fait, dit-il (*Op. cit.*, p. 156), résulte de la disposition de l'intestin. La masse intestinale est en effet entourée en haut, du côté droit, et en bas par le duodénum et par la lame mésentérique qui le soutient; elle est par conséquent libre et mobile dans toute cette partie; elle est au contraire fixée du côté gauche dans la région de l'estomac et du foie en haut, du rectum en bas. Refoulée, elle tendra donc nécessairement à se porter vers le côté gauche et à repousser l'obstacle à droite. » Nous avouons ne pas éprouver un grand enthousiasme pour cette tentative d'explication.

Dans cette unanimité des auteurs qui ont toujours constaté la gestation à droite, nous ne trouvons qu'un seul cas de discordance : « Sur 96 murins, dit Vogt (*Op. cit.*, congrès d'Alger), 22 étaient vierges, 73 portaient l'embryon dans la corne droite, *une seule dans la corne gauche* » (!?) — Les noctules paraissent, à divers points de vue, s'écarter des murins, rhinolophes et pipistrelles, qui ont été spécialement l'objet de nos observations. « Les noctules, dit Vogt, portent souvent deux embryons; sur douze femelles, cinq avaient deux embryons, six ne portaient que du côté droit, et une seule portait un embryon du côté gauche. »

2. Van Beneden et Ch. Julin, *Recherches sur la maturation, la fécondation et la segmentation de l'œuf des Chéiroptères* (Arch. de Biologie, 1880, t. I, fasc. 3, p. 551).

selon le processus généralement connu aujourd'hui pour les autres animaux, à savoir la production de globules polaires. La production du premier globule polaire, aux dépens de la vésicule germinative, a lieu lorsque l'œuf est encore dans l'ovaire. Peut-être ce premier globule polaire se divise-t-il en deux. Après l'ovulation,

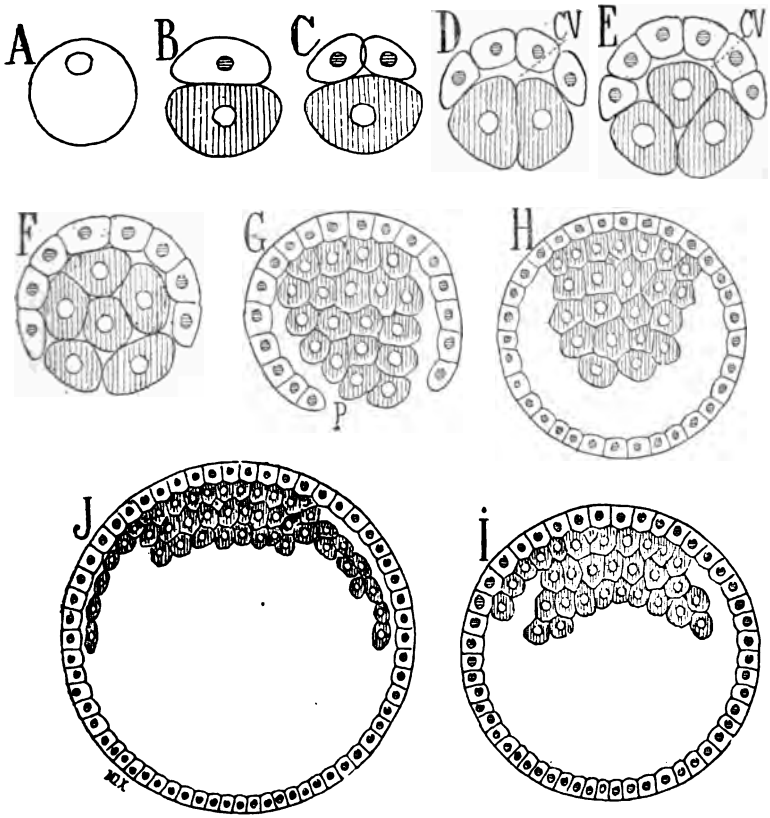

Fig. X. — 8 chémas de la gastrulation chez le Murin.

sur les œufs qu'on recueille dans l'oviducte, on trouve habituellement trois globules polaires, et, dans l'œuf, deux pronucléi, tantôt écartés l'un de l'autre, tantôt accolés l'un à l'autre. La fécondation se produit donc, comme chez tous les êtres, par la conjonction d'un pronucléus mâle et d'un pronucléus femelle.

Les premiers stades de la segmentation, observés par van Beneden, lui ont montré d'abord un œuf divisé en deux blasto-

mères ou segments, l'un plus petit, l'autre plus gros, puis un œuf à trois blastomères (ce stade n'a pas été observé sur le Murin, mais seulement sur le *V. Mystacinus*), dont un plus gros et deux plus petits, et enfin un œuf à quatre blastomères, dont deux manifestement plus petits que les deux autres. Van Beneden n'est pas allé plus loin, du moins pour la segmentation, car ses autres observations se rapportent à des vésicules blastodermiques formées d'un feuillet ectodermique dont la cavité est occupée, sur un de ses points, par la masse cellulaire endodermique. Les phases observées par van Beneden vont donc jusqu'à la production de quatre segments, et c'est précisément avec un œuf à quatre segments (pl. I, fig. 9) que commencent les phases que nous avons pu étudier.

Nous pouvons donc, pour saisir d'un coup d'œil l'ensemble de ces deux séries de faits qui se font suite, tracer les schémas de la figure X. En A est l'œuf ovarien. En B est l'œuf à deux segments; nous croyons pouvoir considérer le petit segment comme la première sphère ectodermique, et le gros segment comme la première sphère endodermique; ces deux premières cellules seront l'origine de tous les futurs éléments ectodermiques d'une part, et de tous les endodermiques d'autre part. En C est l'œuf à trois segments, dont un gros, endodermique, et deux petits, ectodermiques. Pour ne pas multiplier à l'excès les figures, nous omettons le stade à quatre segments, et passons de suite à un schéma (en D), inspiré de la figure 12 (pl. I), où nous représentons, en coupe, quatre cellules ectodermiques, superposées à deux cellules endodermiques; la figure 12 (pl. I) donne la véritable disposition des éléments, disposition que nous schématisons un peu artificiellement ici, car la figure D pourrait aussi bien être donnée pour une coupe d'un œuf à quatre segments endodermiques et huit segments ectodermiques ou plus; mais de la disposition réelle des parties nous ne voulons retenir et figurer ici que ce double fait, soigneusement indiqué dans nos descriptions précédentes, à savoir que les cellules ectodermiques se divisent plus vite que les endodermiques, et que les premières, plus nombreuses, s'étalent graduellement à la surface de l'ensemble des secondes moins nombreuses. C'est ce qu'on suit sur la figure E (schématisant la figure 14, pl. I), puis sur la figure F (résumant les figures 15, 17, 18, 20 de la pl. I), et enfin sur la figure G (qui est la reproduction pure et simple de la figure 24, pl. I). Ici l'étalement des éléments ectodermiques sur les endo-

dermiques est arrivé à recouvrir presque entièrement ces derniers, c'est-à-dire que l'ectoderme forme un revêtement sphérique, presque complet, car il n'est incomplet que sur un espace très restreint, où l'ectoderme présente un orifice, le blastopore (en P). La fermeture de ce blastopore, avec dilatation de la sphère ectodermique, nous donne la figure H, qui n'est autre chose que les figures 25 et 32 (pl. I) ramenées à la forme sphérique, puisque la configuration en ovoïde allongé nous a paru un résultat artificiel de l'action des réactifs. Puis, en I, nous voyons (d'après les figures 33 et 34 de la pl. I) la masse endodermique se ramasser et s'aplatir sur la portion de la face interne de l'ectoderme à laquelle elle adhère; c'est un premier acheminement vers l'étalement de cette masse en un feuillet endodermique qui doublera l'ectoderme, en revêtant graduellement sa face interne, en allant de son pôle supérieur à son pôle inférieur, comme le montre le schéma J. Ce dernier schéma ne reproduit pas un état de choses que nous ayons directement observé; car, nous le dirons plus loin, nos observations présentent une lacune entre la dernière figure de la planche I et la première figure de la planche II; mais ce schéma J est entièrement légitime par ce que nous savons, pour le lapin par exemple, depuis les recherches de Bischoff jusqu'à celles de van Beneden, et pour les autres rongeurs d'après les travaux que nous avons exposés dans un mémoire précédent [1].

Or que nous montre l'ensemble des schémas de la figure X? Évidemment c'est un processus de gastrulation, c'est-à-dire de formation des deux feuillets primaires, l'ectoderme et l'endoderme. Cette gastrulation est celle, sauf une différence à préciser plus loin, que van Beneden a décrite chez le lapin sous le nom de *Métagastrula* [2]. et qu'il a ensuite admise pour les Chéiroptères, d'après l'étude d'une vésicule blastodermique du Rhinolophe, vésicule formée d'une sphère externe d'ectoderme et d'une masse interne d'endoderme [3]. Or, depuis ses deux mémoires de 1880, van Beneden a

1. Voir *Le placenta des rongeurs*, p. 173 et figures XV, XVI, etc.

2. Ed. van Beneden, *La formation des feuillets chez le lapin* (Arch. de Biologie, 1880, t. I, fasc. I, p. 136).

3. Dans ses études sur les chauves-souris, van Beneden saute, vu les lacunes de ses observations, de l'état de l'œuf à quatre segments à l'état de vésicule blastodermique analogue à notre schéma H (fig. X); mais de l'étude de cette vésicule il conclut, fort justement : « Nous avons donc eu sous les yeux la métagastrula du grand fer-à-cheval, et nous pouvons juger dès à présent que les premières phases du développe-

abandonné sa conception de la métagastrula des mammifères. Nous devons déclarer purement et simplement que nous reprenons cette conception, et que nous nous préparons à la défendre.

Mais ce n'est pas ici que nous pouvons donner un exposé de cette question : d'une part, cette étude nous entraînerait très loin, et, d'autre part, ce n'est qu'après avoir examiné les phases ultérieures du développement du Murin que nous disposerons des éléments de démonstration fournis par ce mammifère. Nous prions donc le lecteur de considérer ce que nous venons d'en dire, ce que nous avons formulé par les schémas de la figure X, comme une sorte de communication préliminaire. Nous avions des œufs de Murins aux divers stades de la segmentation, il fallait les étudier en étudiant l'utérus; et cette étude faite pour chacun d'eux, il était naturel d'en présenter une vue d'ensemble. Cette vue nous amène à reprendre la conception de la métagastrula abandonnée par son auteur. Nous en donnons ici l'indication, mais en réservons la démonstration et la discussion pour un travail spécial, empruntant ses éléments à divers mammifères; si nous n'arrêtons pas ici même ces indications, si nous consacrons encore quelques lignes à la question, ce n'est pas pour l'étudier, mais seulement pour montrer qu'il serait impossible de la discuter à fond à l'aide des seuls éléments dont nous disposons actuellement.

En effet, van Beneden a abandonné sa première conception du processus de gastrulation de l'œuf de la lapine à la suite de l'étude du blastoderme tridermique et de l'origine du feuillet moyen [1], et à la suite de l'étude de la formation de la corde dorsale [2]. Nous ne pensons pas, pour notre part, qu'il faille aller si loin dans l'ontogénie d'un être pour observer la production de sa gastrula, car cette production consiste essentiellement dans la différenciation d'un ectoderme et d'un endoderme primordial; la corde dorsale, dans son mode d'origine, a des rapports avec la gastrulation, mais des rapports secondaires, ainsi que l'apparition du mésoderme, et ces rapports, qui chez les batraciens ont lieu au niveau de l'anus de Rusconi ou blastopore, se trouvent chez les oiseaux (et sans doute

ment des chéiroptères sont semblables, dans leurs traits essentiels, à ce qui se passe chez le lapin » (*Op. cit.*, p. 568).

1. Voir Ed. van Beneden et Ch. Julin, *Recherches sur la formation des annexes fœtales chez les mammifères* (Arch. de biologie, 1884, t. V, fasc. III, p. 395).

2. Ed. van Beneden. *Chordakanal und Gastrulation bei den Saugetieren* (Anat. Anzg., 1888. t. III, nos 23-25, p. 709).

chez les mammifères) reportés au niveau de la ligne primitive qui représente non pas le blastopore primitif mais un blastopore secondaire, par suite de la division du travail qui, des anallantoïdiens aux allantoïdiens, se fait dans la bouche de la gastrula. Nous pensons en effet avoir démontré [1] que l'anus de Rusconi a chez les batraciens une double signification : d'une part il représente le lieu où se fait l'occlusion de la vésicule blastodermique, c'est-à-dire où se ferme le feuillet externe après avoir enveloppé le vitellus et ses sphères de segmentation, et d'autre part il représente le lieu où commencent à se montrer les premières indications de l'embryon, c'est-à-dire l'origine du feuillet moyen et de la corde dorsale. Nous avons également montré que, chez l'oiseau (vu le volume de vitellus) et nous pensons que probablement aussi chez le mammifère (dont l'œuf dérive d'un œuf semblable à celui de l'oiseau, mais ayant perdu son gros vitellus), l'enveloppement de ce vitellus par le blastoderme devient un processus distinct de celui qui donne naissance au mésoderme et à la corde dorsale, c'est-à-dire que le blastopore primitif, l'orifice rusconien, n'est plus en rapport avec ces derniers phénomènes. En d'autres termes, il se fait ici une division du travail, c'est-à-dire que la formation complexe, dite anus de Rusconi chez les batraciens, est ici dédoublée en deux processus qui se produisent distinctement, à une grande distance l'un de l'autre, comme temps et comme espace, savoir : d'une part, l'occlusion blastodermique qui a lieu, chez l'oiseau, par la soudure des lèvres du feuillet externe parvenu jusqu'au pôle inférieur de l'œuf, et nous avons donné le nom d'*ombilic ombilical* à ce lieu d'occlusion (pour le Murin, c'est l'orifice du schéma G de la figure X); et, d'autre part, le lieu où se dessine la ligne primitive et prennent origine le mésoderme et la corde dorsale. Nous ne pourrions donc aborder une discussion complète de la gastrulation du Murin qu'après avoir étudié la formation de son mésoderme et de sa corde dorsale.

Quant au blastopore primitif (ombilic ombilical) du Murin (P, schéma G de la figure X), nous devons aussi remarquer que nos préparations nous le montrent avec des rapports différents de ceux

1. Mathias Duval, *L'ombilic blastodermique et l'anus de Rusconi* (Société de biologie, 8 et 15 mai 1880). — *Études histologiques et morphologiques sur les annexes des embryons d'oiseaux* (Journ. de l'anat. et de la physiol., mai 1884). — *De la formation du blastoderme dans l'œuf d'oiseau* (Annales des sc. nat. zool., 1884, t. XVIII).

observés par van Beneden. Cet auteur l'a décrit et figuré comme placé au centre de la région où la masse endodermique adhère à la face interne de la sphère ectodermique. Nous l'avons vu, ou, pour mieux dire, nous avons vu un orifice, précisément dans la région opposée, au centre de l'autre hémisphère. Nous ne saurions pour le moment expliquer cette contradiction. Nous sommes bien convaincu de la valeur et de l'exactitude de la figure 24 (pl. I), l'œuf qui l'a donnée étant conservé en coupes, qui ont pu être étudiées à diverses reprises. Mais nos observations ne sont pas assez nombreuses, car, entre le stade F (fig. X) et le stade H, nous n'avons qu'une observation (schéma G, fig. X, c'est-à-dire figure 24, pl. I). Il s'agit donc de reprendre la question en recueillant de nombreux Murins au début de la gestation. Sans doute l'étude comparée d'autres mammifères nous présentera aussi des éléments de solution, et nous sommes déjà porté à penser qu'à cet égard ne seront pas sans importance les précieuses observations publiées récemment par Robinson sur la cavité de segmentation des rongeurs [1].

Puisque nous parlons de *cavité de segmentation*, notons encore le fait suivant. Prenant, dans son remarquable traité d'embryologie [2], examine avec grands détails la question de la gastrulation des mammifères. La théorie primitive de la métagastrula de van Beneden lui paraît devoir être abandonnée (p. 93), parce que la métagastrula ainsi conçue se trouverait être suivie d'un stade qui représente un état blastuléen du germe, et qu'il est impossible de comprendre que la blastula précède la gastrula. A l'appui de cette manière de voir, il donne (p. 77 et fig. 27) un dessin de cette blastula chez la taupe, d'après Lieberkühn, et le met en parallèle avec la blastula d'un oiseau d'après nos propres recherches. Mais la comparaison, l'homologie qu'il établit entre ces deux figures n'est nullement légitime. La blastula de l'oiseau est des tout premiers stades de la segmentation; elle est caractérisée par la présence d'une cavité ou fente de segmentation. Si nous en cherchons l'état homologue chez un mammifère, nous le trouvons dans les schémas D et E de la figure X (en CV, cavité de segmentation). Or la figure empruntée par Prenant à Lieberkühn est d'un œuf qui a déjà un endoderme

1. Arthur Robinson, *Observations upon the development of the segmentation cavity, the archenteron, etc., in Mammals* (Quart. Journ. of microscop. science, vol. XXXIII, part. III, new. ser.).
2. A. Prenant, *Éléments d'embryologie de l'homme et des vertébrés*, t. I, 1891.

à l'état de cellules plates, et la cavité prise pour une cavité de segmentation est creusée en pleine masse ectodermique, et non interposée à l'ectoderme et à l'endoderme. En recourant au mémoire même de Lieberkühn [1], où sont données plusieurs figures des coupes d'un même œuf de taupe, nous sommes frappés de l'analogie complète, pour ne pas dire de l'identité de ces figures avec celles où Hubrecht représente les premiers stades de la formation de l'amnios chez les hérissons [2]. La prétendue cavité de segmentation de l'œuf de la taupe ne serait-elle donc qu'une cavité amniotique? Nous le pensons, car, on le verra dans le présent mémoire, nous avons trouvé chez le Murin des dispositions semblables lors de la première apparition de l'amnios (masse ectodermique pleine, se creusant ensuite d'une cavité centrale). Nous avons voulu contrôler directement sur la taupe les descriptions de Lieberkühn, et nous avons à cet effet réuni un matériel complet d'utérus de taupe depuis les premiers débuts de la gestation. Ce n'est donc qu'après avoir fait les coupes de ces pièces que nous reprendrons la question de la gastrula (et de la blastula) des mammifères.

Ces quelques indications suffisent pour montrer combien est complexe l'étude de cette gastrula; elle est complexe par elle-même, et elle a été compliquée encore parce qu'on y a mêlé diverses questions qui lui sont étrangères, comme, par exemple, celle de la formation de l'amnios. Ces confusions ont eu pour origine, comme toujours, le manque de préparations représentant la série de tous les stades. On comprend donc que nous ne voulions aborder à fond la question qu'après avoir réuni les séries nécessaires. Mais cependant l'étude de la segmentation chez le Murin doit nous suggérer déjà quelques vues à cet égard; nous avons dû formuler ces vues provisoirement; elles le sont par les schémas de la figure X; mais, nous le répétons, ce n'est là qu'une indication préliminaire.

1. N. Lieberkühn, *Ueber die Keimblatter der Saügethiere*, Marburg, 1879.
2. Ces figures de Hubrecht ont été reproduites, en schémas, dans notre volume : *Le placenta des rongeurs* (p. 275, fig. LXXI et LXXII).

Explication de la planche.

Planche III [1].

Fig. 1. — (Pièce A.) Utérus de Murin dit à l'état vierge; coupe longitudinale. — Grossissement de 9 fois. — M, col de l'utérus; — C, C, cornes; — O, ovaires.

Fig. 2. — (Pièce B.) Coupe transversale d'une corne utérine d'un autre Murin pareillement dit à l'état vierge. — Grossissement de 26 fois. — G, glande utérine en coupe transversale; — G', glande coupée en long, de manière à voir à la fois son embouchure et son extrémité profonde.

Fig. 3. — (Pièce B.) Coupes de l'oviducte sur la même pièce. — Grossissement de 26 fois; — en *a*, la portion large; — en *b*, la portion étroite de l'oviducte.

Fig. 4. — (Pièce C.) Utérus d'une femelle en maturité sexuelle, mais ne contenant pas d'œuf fécondé. — Grossissement de 9 fois.

Fig. 5. — (Pièce D.) Coupe transversale de la corne droite d'une autre femelle semblablement en maturité sexuelle et sans ovule fécondé. — Grossissement de 26 fois. — Voir l'hypertrophie de la muqueuse et de ses glandes, comparativement avec la figure 2.

Fig. 6. — (Pièce G.) Utérus (coupe longitudinale) dans la corne droite duquel était l'ovule représenté dans la figure 9. — Grossissement de 9 fois. — CL, corps jaune dans l'ovaire droit.

Fig. 7. — (Pièce H.) Coupe transversale de la corne droite d'un utérus dont l'oviducte droit renfermait un ovule en segmentation (utérus de la figure 10), pour montrer l'hypertrophie de cette corne, et le développement de ses glandes. — Grossissement de 26 fois. — Comparer avec la figure 5. — M, M, mésomètre.

Fig. 8. — (Pièce H.) Coupes de l'oviducte droit, en A portion étroite, en B portion large, de la pièce représentée dans la figure 10, pour montrer l'hypertrophie de ces parties par comparaison avec une femelle

1. On sera frappé, au premier coup d'œil jeté sur cette planche, par la présence de traits allant d'une figure à une autre figure, parfois placée assez loin, et on verra de suite que ces traits sont destinés à montrer les rapports d'une figure avec une autre, c'est-à-dire à indiquer que telle figure représente, à un fort grossissement, une portion d'une autre figure : cette dernière était une vue d'ensemble, l'autre est un examen de détails locaux. — Sans doute ces lignes, qui balafrent pour ainsi dire la planche, ne sont pas d'un aspect bien agréable à l'œil; elles nuisent à la beauté de la planche; mais elles sont singulièrement précieuses comme sources de clarté; elles épargneront la peine de recourir sans cesse à l'explication de la planche; elles permettront de *lire* cette planche. Pensant que la clarté, le caractère démonstratif des figures est la première chose à rechercher, et qu'on peut sans regret sacrifier dans ce but la beauté des planches, nous avons essayé cette innovation, que nous continuerons sur les planches suivantes.

vierge (fig. 3). — Grossissement de 26 fois. — La portion A contient une des coupes de l'œuf, dont la reconstruction a donné la figure 11.

Fig. 9. — (Pièce G.) Reconstitution de l'ovule qui est dans l'oviducte droit de la figure 6. — Grossissement de 400 fois. — Deux sphères ectodermiques et deux sphères endodermiques. (Voir la figure IV, dans le texte.)

Fig. 10. — (Pièce H.) Ovaire droit et oviducte correspondant; cet oviducte renferme, au commencement de sa portion étroite (voir fig. 8, A), un œuf en segmentation, qui, par reconstruction, a donné la figure 11. — Grossissement de 9 fois.

Fig. 11. — (Pièce H.) Ovule de l'oviducte de la figure 10, reconstitué. Grossissement de 400 fois. On voit que les deux cellules ectodermiques sont en voie de caryocinèse.

Fig. 12. — (Pièce I.) Œuf en segmentation, avec trois cellules ectodermiques dont l'une est presque déjà entièrement subdivisée en deux. — Grossissement de 400 fois.

Fig. 13. — (Pièce J.) Reconstitution de l'ovaire et de l'oviducte droits du Murin qui a donné l'œuf de la figure 14. — Grossissement de 9 fois.

Fig. 14. — (Pièce J.) L'œuf qui est dans l'oviducte de la figure 13.

Fig. 15. — (Pièce K.) Œuf en segmentation trouvé dans l'oviducte du Murin qui a servi pour type de reconstruction de l'ensemble de l'utérus (voir les figures I à III dans le texte).

Fig. 16. — (Pièce L.) Utérus de Murin présentant un corps jaune dans l'ovaire gauche, et un ovule dans l'oviducte correspondant, tout près de son embouchure dans l'utérus. La corne utérine droite est plus hypertrophiée que la gauche. — Grossissement de 9 fois.

Fig. 17. — (Pièce L.) L'ovule de la pièce précédente (fig. 16), en coupe, à un grossissement de 400 fois.

Fig. 18. — (Pièce M.) Œuf trouvé dans la partie interne de la corne droite d'un utérus qui présentait un corps jaune dans l'ovaire gauche.

Fig. 19. — (Pièce N.) Utérus renfermant un œuf (voir fig. 20) dans sa corne droite, avec corps jaune dans l'ovaire droit. — Grossissement de 9 fois.

Fig. 20. — (Pièce N.) L'œuf de l'utérus de la figure 19 à un grossissement de 400 fois. Remarquer l'état avancé d'enveloppement de l'endoderme par l'ectoderme.

Fig. 21. — (Pièce O.) Deux coupes d'un œuf au même état de développement que le précédent (fig. 20), mais coupée très obliquement. — Pour l'interprétation, voir la figure IX dans le texte.

Fig. 22. — (Pièce S.) Coupe transversale de la corne utérine droite dans laquelle était l'œuf représenté dans la figure 33. — Grossissement de 26 fois. — Comparer avec la figure 7 pour voir les dispositions caractéristiques de la muqueuse et des glandes.

Fig. 23. — (Pièce T.) Coupe longitudinale (reconstruction) de l'utérus dont la corne droite renferme l'œuf représenté dans la figure 34. — Grossissement de 9 fois.

Fig. 24. — (Pièce P.) Coupe d'un œuf trouvé dans le tiers interne de la corne droite d'un utérus en tout semblable à celui de la figure 19 (mais le corps jaune était dans l'ovaire gauche). — Grossissement de 8 à 9 fois. — P, blastopore.

Fig. 25. — (Pièce Q.) OEuf trouvé dans une corne utérine droite, dans a situation que réprésente la figure 26. — Grossissement de 400 fois.

Fig. 26. — (Pièce Q.) L'œuf précédent dans ses rapports avec les parois utérines; portion d'une coupe longitudinale de la corne droite. — Grossissement de 100 fois. — S, paroi supérieure (antimésométrique); — I, paroi inférieure (mésométrique), remarquable par les grosses saillies villeuses disposées entre les embouchures des glandes (comparer avec la figure 28).

Fig. 27. — (Pièce Q.) L'épithélium de la paroi supérieure de la corne utérine de la figure précédente (fig. 26 en S) à un grossissement de 400 fois.

Fig. 28. — (Pièce R.) Coupe transversale d'une corne utérine droite au niveau de son tiers interne, où elle renferme l'œuf reproduit dans la figure 32. — Grossissement de 100 fois.

Fig. 29. — Coupe d'une des glandes de l'utérus de la figure précédente, à un grossissement de 400 fois.

Fig. 30. — L'épithélium des saillies villeuses inter-glandulaires de la figure 28, à un grossissement de 400 fois.

Fig. 31. — L'épithélium de la région supérieure de la cavité de la corne utérine de la fig. 28, à un grossissement de 400 fois.

Fig. 32. — L'œuf de la figure 28 à un grossissement de 400 fois.

Fig. 33. — (Pièce S.) L'œuf de la figure 22 et les parois utérines, à un grossissement de 400 fois. — Remarquer l'état de l'épithélium utérin, comparativement dans la partie supérieure (région placentaire) et dans la partie inférieure (coussin villeux).

Fig. 34. — (Pièce T.) L'œuf de la figure 23 et les parois utérines à un grossissement de 400 fois.

ÉTUDES EXPÉRIMENTALES SUR L'INFLUENCE

TÉRATOGÈNE OU DÉGÉNÉRATIVE

DES ALCOOLS ET DES ESSENCES SUR L'EMBRYON DE POULET

Par M. CH. FÉRÉ

Médecin de Bicêtre.

Au point de vue toxicologique, les différents alcools ont été l'objet de recherches importantes qui ont abouti à des conclusions fort intéressantes au point de vue de l'hygiène.

Rabuteau, qui s'est un des premiers préoccupé de cette question, a donné une formule générale qu'il faut rappeler : Les alcools monoatomiques de la série $C^n H^{2n} + {}^2O$ sont d'autant plus toxiques qu'ils contiennent le groupe CH^2 un plus grand nombre de fois, c'est-à-dire que leur poids moléculaires est plus élevé [1]. Cette formule, qui a été acceptée par un physiologiste russe, Dogiel, est en général appuyée par les recherches expérimentales de Dujardin-Beaumetz et Audigé, qui ne montrent qu'une exception, pour l'alcool méthylique, qu'ils ont trouvé légèrement plus toxique que que l'alcool éthylique [2]. Laborde et Magnan ont aussi constaté la plus grande toxicité des alcools supérieurs [3].

1. Rabuteau, *De quelques propriétés nouvelles ou peu connues de l'alcool de vin ou alcool éthylique; déduction thérapeutique de ces propriétés; des effets toxiques des alcools butylique et amylique; application à l'alcoolisation improprement appelée vinage* (*Union médicale*, 1870, 2e série, T. X, p. 154, 165).

2. Dujardin-Beaumetz et Audigé, *Recherches expérimentales sur la puissance toxique des alcools*, in-8°, 1879.

3. Laborde et Magnan, *De la toxicité des alcools dits supérieurs et des bouquets artificiels* (*Rev. d'hygiène*, 1887, IX, p. 625). — *L'alcool et sa toxicité* (Bull. Acad. Méd. 1888).

Rabuteau avait plus tard proposé une autre formule qui se trouvait déjà contredite par les expériences de Dujardin-Beaumetz et Audigé [1], qui avaient trouvé une toxicité équivalente pour les alcools propylique et iso-propylique. La formule de Rabuteau : Les alcools de même nom ou isomères sont d'autant plus toxiques que leur point d'ébullition est plus élevé, indiquait au contraire que les iso-alcools sont moins toxiques que les alcools correspondants [2].

Il n'était pas sans intérêt au point de vue de la pathogénie de la dégénérescence de rechercher si la différence qu'on observe dans la toxicité des alcools se manifestait dans leur puissance tératogène.

J'avais déjà constaté l'influence troublante des vapeurs d'alcool éthylique sur l'évolution de l'embryon de poulet [3]; j'ai pensé que ce procédé expérimental pourrait me fournir des résultats utiles.

I

EFFETS DE L'EXPOSITION PRÉALABLE DES ŒUFS DE POULE AUX VAPEURS D'ALCOOLS

Expérience I. — *Alcool éthylique et alcool méthylique.* — Huit œufs au cinquième jour de la ponte sont placés sous une cloche de 30 litres avec une assiette contenant 50 grammes d'alcool éthylique. Huit autres œufs de même date sont placés en même temps sous une autre cloche de même contenance avec une assiette contenant 50 grammes d'alcool méthylique. Après quarante-huit heures, on trouve une perte de 18 grammes d'alcool éthylique, et de 38 grammes d'alcool méthylique. Les seize œufs sont mis à l'étuve en même temps que huit œufs témoins pondus du même jour; tous sont orientés la grosse extrémité à droite.

1° Trois œufs de chaque catégorie sont ouverts après quarante-huit heures.

a. Dans les œufs témoins, il y a un embryon normal de vingt-neuf heures, un spina-bifida et un développement nul.

b. Dans les œufs soumis aux vapeurs d'alcool éthylique, il y a un embryon normal de vingt heures, un embryon kystique et un blastoderme sans embryon.

c. Dans les œufs soumis aux vapeurs d'alcool méthylique, il y a une absence du développement, et deux blastodermes sans embryon.

1. *Loc. cit.*, p. 158.
2. Rabuteau, *Atomes, molécules et biologie* (*C. R. Soc. de Biol.*, 1885, p. 81).
3. *Note sur l'influence de l'exposition préalable aux vapeurs d'alcool sur l'incubation de l'œuf de poule* (*C. R. Soc. de Biol.*, 1893, p. 773).

2° Trois autres couples ont été ouverts après soixante-douze heures.

a. Dans les témoins, il y a deux embryons normaux de quarante-six heures et demie en moyenne, et un cyclope tordu.

b. Dans les œufs soumis aux vapeurs d'alcool éthylique, il y a deux blastodermes sans embryon, et une hydropisie de l'amnios avec anophtalmie.

c. Dans les œufs soumis aux vapeurs d'alcool méthylique, il y a trois blastodermes sans embryon.

3° Deux couples ont été ouverts après la quatre-vingt-seizième heure.

a. Dans les œufs témoins il y a une absence de développement et un embryon normal de quatre-vingt-seize heures.

b. Dans les œufs soumis aux vapeurs d'alcool éthylique, il y a un embryon kystique et un blastoderme sans embryon.

c. Dans les œufs soumis aux vapeurs d'alcool méthylique, il y a deux absences de développement.

Exp. II. — *Alcool éthylique et alcool méthylique.* — Douze œufs au cinquième jour de la ponte sont placés à l'obscurité sous une cloche de 30 litres avec une assiette contenant 50 grammes d'alcool éthylique. Douze œufs de même date sont placés de la même manière avec une assiette contenant 50 grammes d'alcool méthylique sous une autre cloche. Au bout de quarante-huit heures on retire les œufs de sous les cloches et on les met à l'étuve à 38°, la grosse extrémité à gauche, en même temps que douze témoins aussi de même date. On avait retrouvé en moins 19 grammes d'alcool éthylique et 38 grammes d'alcool méthylique.

1° Six œufs de chaque catégorie ont été ouverts alternativement à partir de quarante-huit heures d'incubation.

a. Dans les œufs témoins, il y a une absence de développement, un monstre double (accolement par le sommet de la tête, les deux embryons en ligne droite de vingt-quatre heures environ) et quatre embryons normaux de trente-trois heures en moyenne (Duval), un seul dévié à 45°.

b. Dans les œufs soumis aux vapeurs d'alcool éthylique, il y a une absence de développement, un blastoderme sans embryon, et quatre embryons normaux de vingt-neuf heures en moyenne, avec une déviation de 90°, et une de 45°.

c. Dans les œufs soumis aux vapeurs d'alcool méthylique, il n'y a aucun développement.

2° Les six autres œufs de chaque catégorie ont été ouverts après soixante-douze heures.

a. Dans les œufs témoins, il y a une absence de développement, un monstre avec atrophie de la tête et absence des protovertèbres, et quatre embryons normaux de cinquante-deux heures en moyenne.

b. Dans les œufs soumis aux vapeurs d'alcool éthylique, il y a une absence de développement, un blastoderme sans embryon, une atrophie de la tête avec spina-bifida, une atrophie de la tête avec anophtalmie et spina-bifida et deux embryons normaux de quarante-sept heures en moyenne.

c. Dans les œufs soumis aux vapeurs de l'alcool méthylique, il n'y a aucun développement.

Ces expériences montrent bien l'influence des vapeurs d'alcool en général sur l'incubation. Tandis en effet que dans les témoins, il y a 13 développements normaux sur 20, soit 65 p. 100, il n'y a plus que 35 p. 100 après l'action des vapeurs d'alcool éthylique et il n'y a aucun développement après l'action de l'alcool méthylique. Il faut remarquer que dans les deux expériences, l'évaporation de l'alcool méthylique a été une fois plus intense; nous ne retrouverons plus le même résultat dans d'autres expériences faites par une autre méthode.

Exp. III. — *Alcool méthylique et alcool amylique.* — Huit œufs au troisième jour de la ponte ont été placés sous une cloche opaque de 30 litres, reposant sur une couche d'ouate, avec une assiette contenant 20 grammes d'alcool méthylique. Huit œufs de même date ont été placés de même sous une autre cloche avec une assiette contenant 20 grammes d'alcool amylique. Au bout de quarante-huit heures, l'assiette à l'alcool méthylique était complètement sèche. Dans l'autre il restait 10 grammes et demi d'alcool amylique. Ces œufs ont été mis à l'étuve à 38° en même temps que huit témoins de même date, tous orientés la grosse extrémité à droite.

1° Trois œufs de chaque catégorie ont été ouverts après la quarante-huitième heure.

a. Dans les témoins, il y avait un défaut de développement, et deux embryons normaux de trente et une heures en moyenne.

b. Dans les œufs soumis aux vapeurs d'alcool méthylique, il y avait deux embryons normaux, un de dix heures et un de vingt-sept, et un blastoderme sans embryon.

c. Dans les œufs soumis aux vapeurs d'alcool amylique, il y avait deux développements nuls et un développement normal de trente-trois heures.

2° Trois œufs de la même catégorie ont été ouverts après la soixante-douzième heure.

a. Dans les œufs témoins, il y avait un développement nul, et deux embryons normaux de cinquante-cinq heures en moyenne, dont un dévié à 45°.

b. Dans les œufs soumis aux vapeurs d'alcool méthylique, il y a un blastoderme sans embryon, un peudencéphale avec torsion, une anophtalmie avec torsion.

c. Dans les œufs soumis aux vapeurs d'alcool amylique, il y a deux embryons normaux de cinquante-deux heures, et un omphalocéphale. Un des embryons normaux est dévié à 90°.

3° Deux œufs de la même catégorie ont été ouverts après la quatre-vingt-seizième heure.

a. Dans les œufs témoins, il y avait deux embryons normaux de quatre-vingt-seize heures.

b. Dans les œufs exposés aux vapeurs d'alcool méthylique, il y avait un embryon mort de soixante-huit heures et un embryon monstreux avec atrophie de la tête et cyclopie.

c. Dans les œufs exposés à l'alcool amylique, il y avait un embryon kétérotoxique de cinquante-deux heures, avec hydropisie de l'amnios, et un blastoderme sans embryon.

Tandis que dans les témoins il y a 75 p. 100 de développements normaux, les œufs soumis aux vapeurs d'alcool amylique n'en donnent que 37,5 p. 100 et les œufs soumis aux vapeurs d'alcool méthylique seulement 25 pour 100. Il faut remarquer que la similitude d'effet des deux alcools employés n'est qu'apparente puisqu'il y a une différence considérable dans l'intensité de l'évaporation.

Exp. IV. — *Alcool éthylique et alcool amylique.* — Douze œufs au quatrième jour de la ponte sont placés sous une cloche de 30 litres avec une assiette contenant 50 grammes d'alcool éthylique; tandis que douze autres œufs sont placés sous une autre cloche avec 50 grammes d'alcool amylique. Au bout de quarante-huit heures, il y a 23 grammes d'alcool éthylique évaporés, et 14 grammes d'alcool amylique. Ces vingt-quatre œufs sont mis à l'étuve à 38° en même temps que douze témoins de même date; tous la grosse extrémité à droite.

1° Six œufs de chaque catégorie sont ouverts après quarante-huit heures.

a. Dans les œufs témoins, il y a deux absences de développement, et quatre embryons normaux et sans déviation de trente-cinq heures de développement en moyenne.

b. Dans les œufs soumis aux vapeurs d'alcool éthylique, il y a deux absences de développement, un embryon représenté par une ligne primitive irrégulière, et trois embryons normaux de vingt-cinq heures en moyenne, dont deux déviés à 45° et un à 25°.

c. Dans les œufs soumis aux vapeurs d'alcool amylique, il y a une absence de développement, une atrophie de la vésicule cérébrale antérieure, et quatre embryons normaux de vingt-neuf heures en moyenne, dont deux sont déviés à 25°.

2° Les six autres œufs des trois catégories ont été ouverts après la soixante-douzième heure.

a. Dans les œufs témoins, il y a un embryon kystique et cinq embryons normaux de cinquante-trois heures et demie en moyenne, sans déviation.

b. Dans les œufs soumis aux vapeurs d'alcool éthylique, il y a seulement quatre embryons normaux de quarante-huit heures et demie en moyenne, une atrophie de la tête, et un blastoderme sans embryon. Parmi les embryons normaux, on trouve trois déviations à 25°, à 45° et à 90°.

c. Dans les œufs soumis aux vapeurs de l'alcool amylique, il n'y a qu'un seul embryon normal de cinquante-deux heures, dévié à 180°, il y a deux absences de développement, un embryon kystique, un blastoderme sans embryon et un arrêt de développement de la tête.

Tandis que dans les témoins il y a 75 p. 100 de développements normaux, il n'y a que 58,35 p. 100 dans les œufs soumis aux vapeurs d'alcool éthylique et seulement 41,66 p. 100 dans les œufs soumis aux vapeurs d'alcool amylique.

L'ensemble de ces expériences nous montre une nocuité en général inférieure de l'alcool éthylique. Mais le procédé expérimental est défectueux à plusieurs égards et au point de vue d'une comparaison rigoureuse il est tout à fait insuffisant. L'évaporation des divers alcools essayés est très différente, la quantité des vapeurs dégagées et la durée de leur action ne sont pas comparables; la circulation de l'air sous les cloches n'était pas réglée ni, par conséquent, l'état de saturation.

II

EFFETS DES INJECTIONS PRÉALABLES D'ALCOOL DANS L'ALBUMEN

Les expériences suivantes ont été faites par le procédé des injections dans l'albumen que j'ai déjà employé pour l'étude d'autres substances [1].

Exp. V. — *Alcools éthylique, propylique et isopropylique.* — Une douzaine d'œufs au quatrième jour de la ponte a reçu une injection d'alcool éthylique de un vingtième de centimètre cube. Une autre douzaine de même date a reçu la même quantité d'alcool propylique. Une troisième douzaine a reçu la même quantité d'alcool isopropylique. Ces œufs ont été mis ensemble à l'étuve à 38°, la grosse extrémité orientée à gauche.

1° Six œufs de chaque catégorie ont été ouverts après quarante-huit heures d'incubation.

a. Dans les œufs qui ont reçu l'alcool éthylique, il y a : une atrophie de la tête, un embryon de vingt-quatre heures avec flexion latérale de

1. *C. R. de la Soc. de Biologie*, 1893, p. 787, 825.

la tête, et quatre embryons normaux, de trente-deux heures en moyenne, dont deux déviés à 45°.

b. Dans les œufs qui ont reçu l'alcool propylique, il y a : une absence de développement, deux monstres avec atrophie de la tête, un cyclope avec torsion, un cyclope avec spina-bifida, et un embryon normal de trente-trois heures.

c. Dans les œufs qui ont reçu l'alcool isopropylique, il y a : une absence de développement, un monstre avec atrophie de la tête, une atrophie de la tête avec spina-bifida, une atrophie de la tête avec torsion, deux atrophies de la tête avec absence de protovertèbres.

2° Les autres œufs ont été ouverts après soixante-douze heures.

a. Dans les œufs qui ont reçu l'alcool éthylique, il y a six embryons normaux de quarante-sept heures en moyenne, dont un dévié à 45° et un autre à 25°.

b. Dans les œufs qui ont reçu l'alcool propylique, il y a : un blastoderme sans embryon, un monstre avec kyste caudal, une hétérotaxie avec atrophie de la queue, un arrêt de développement de l'amnios avec atrophie de la queue (ces deux derniers monstres ont environ quarante-huit heures), et deux embryons normaux, un de quarante-huit et un de cinquante-deux heures.

c. Dans les œufs qui ont reçu l'alcool isopropylique, il y a : une absence de développement, trois blastodermes sans embryon, un embryon kystique et un embryon normal de cinquante-deux heures.

Exp. VI. — *Alcools éthylique, isopropylique, butylique, isobutylique.* — Onze œufs au cinquième jour de la ponte ont reçu un vingtième de centimètre cube d'alcool éthylique. Trois autres groupes de onze œufs de même date ont reçu l'un, la même quantité d'alcool isopropylique, l'autre, la même quantité d'alcool butylique, le troisième, la même quantité d'alcool isobutylique. Ils ont été mis à l'étuve à 38°, en même temps, la grosse extrémité tournée à gauche.

1° Six œufs de chaque catégorie ont été ouverts alternativement à partir de quarante-huit heures d'incubation.

a. Dans les œufs qui ont reçu l'alcool éthylique, il y a : une atrophie des vésicules optiques, un omphalocéphale, et quatre embryons normaux de trente-deux heures en moyenne, dont deux déviés à 45°.

b. Dans les œufs qui ont reçu l'alcool isopropylique, il y a un embryon granuleux, un embryon kystique, une cyclopie avec atrophie de la queue et torsion, une atrophie de la tête, une atrophie des vésicules optiques et un embryon normal de quarante et une heures.

c. Dans les œufs qui ont reçu l'alcool butylique, il y a un monstre avec atrophie de la queue, et cinq embryons de vingt-cinq heures en moyenne.

d. Dans les œufs qui ont reçu l'alcool isobutylique, il y a : une absence de développement, deux atrophies de la tête, un monstre double, qui n'a rien à faire avec l'influence tératogène, et deux embryons normaux de trente-trois heures.

2° Les cinq autres œufs de chaque catégorie ont été ouverts après soixante-douze heures.

a. Dans les œufs qui ont reçu l'alcool éthylique, il y a une atrophie de la tête et quatre embryons normaux de quarante-neuf heures et demie en moyenne, dont deux déviés à 45° et un à 90°.

b. Dans les œufs qui ont reçu l'alcool isopropylique, il y a : un blastoderme sans embryon, un cyclope, une hydropisie de l'amnios avec omphalocéphalie et torsion, une hétérotaxie avec atrophie de la tête, un omphalocéphale avec absence de protovertèbres.

c. Dans les œufs qui ont reçu l'alcool butylique, il y a : un omphalocéphale, un cyclope tordu, et trois embryons normaux de trente-trois, quarante-huit et cinquante-deux heures.

d. Dans les œufs qui ont reçu l'alcool isobutylique, il y a : un embryon kystique, un monstre avec atrophie de la tête, une atrophie de la tête avec absence de protoverbères et kyste caudal, un omphalocéphale avec atrophie de la queue, et un embryon normal de quarante-huit heures.

Exp. VII. — *Alcools éthylique et amylique.* — Douze œufs, au cinquième jour de la ponte, ont reçu un vingtième de centimètre cube d'alcool éthylique. Douze œufs du même jour ont reçu la même quantité d'alcool amylique. Ils ont été mis à l'étuve à 38° en même temps que 12 témoins de même date; tous orientés la grosse extrémité à gauche.

1° Six œufs de chaque catégorie ont été ouverts après quarante-huit heures.

a. Dans les témoins, il y a une absence de développement et cinq embryons de trente heures en moyenne, dont deux déviés de 45°.

b. Dans les œufs qui ont reçu l'acool éthylique, il y a trois absences de développement, un omphalocéphale et deux embryons normaux de vingt-neuf et trente-trois heures.

c. Dans les œufs ayant reçu l'alcool amylique (qui est incomplètement dissous), il y a trois absences de développement, un blastoderme sans embryon, un embryon kystique, et un embryon tordu de trente-trois heures.

2° Les six autres œufs ont été ouverts après soixante-douze heures.

a. Dans les témoins il y a deux absences de développement, un blastoderme avec embryon et trois embryons normaux de cinquante-deux heures en moyenne.

b. Dans les œufs qui ont reçu l'alcool éthylique, il y a trois absences de développement, un embryon tordu de quarante-huit heures et deux embryons normaux, l'un de quarante-huit heures, dévié à 135°, et un de cinquante-deux heures.

c. Dans les œufs qui ont reçu l'alcool amylique, incomplètement dissous, il y a trois absences de développement, deux embryons kystiques et un omphalocéphale.

Exp. VIII. — *Alcools éthylique, propylique, butylique, amylique, isoamylique.* — Cinquante œufs, au cinquième jour de la ponte, sont mis

ensemble à l'étuve à 38°, la grosse extrémité tournée à gauche. Les œufs de la première dizaine ont reçu un vingtième de centimètre cube d'alcool éthylique. Les autres dizaines ont reçu respectivement un vingtième de centimètre cube de solution à 50 p. 0/0 dans l'alcool éthylique, d'alcool propylique, d'alcool butylique normal, d'alcool amylique normal et d'alcool isoamylique.

1° Cinq œufs de chaque dizaine ont été ouverts après quarante-huit heures.

a. Les œufs qui ont reçu l'alcool éthylique pur contiennent quatre embryons normaux de vingt-trois heures et demie environ, dont un dévié à 45°, et un monstre avec atrophie de la tête.

b. Les œufs qui ont reçu la solution d'alcool propylique contiennent trois embryons normaux de dix-neuf heures en moyenne, dont un dévie à 90°; et deux monstres, une atrophie de la tête et une atrophie de la tête avec torsion.

c. Dans les œufs qui ont reçu la solution d'alcool butylique, il y a un seul embryon normal de trente-trois heures, dévié à 45°, un cyclope, un cyclope avec spina-bifida, un cyclope avec absence de protovertèbres et une atrophie de la tête.

d. Dans les œufs qui ont reçu la solution d'alcool amylique, il y a : un embryon normal de quarante-trois heures et un autre de vingt et une dévié à 45°, un embryon tordu, un autre avec atrophie des vésicules optiques, et blastoderme sans embryon.

e. Dans les œufs qui ont reçu la solution d'alcool iso-amylique, il y a aussi un seul embryon normal de quarante-trois heures, un cyclope tordu, une atrophie de la tête avec spina-bifida, un omphalocéphale, et un blastoderme sans embryon.

2° Les cinq autres œufs de chaque dizaine ont été ouverts après soixante-douze heures d'incubation.

a. Les œufs qui ont reçu l'alcool éthylique contiennent cinq embryons normaux de quarante-neuf heures en moyenne, dont deux déviés à 45°.

b. Les œufs qui ont reçu la solution d'alcool propylique contiennent trois embryons normaux de quarante-six heures en moyenne, dont un dévié de 135° et un autre dévié de 45°, un cyclope avec absence de protovertèbres, et un embryon tordu.

c. Les œufs qui ont reçu la solution d'alcool butylique contiennent un seul embryon normal mais nain, de cinquante-deux heures environ, un cyclope avec atrophie de la queue, deux embryons kystiques et un blastoderme sans embryon.

d. Les œufs qui ont reçu la solution d'alcool amylique ne contiennent que des embryons anormaux, deux réduits à l'état de masses granuleuses, une atrophie de la tête avec hydropisie de l'amnios, une anophtalmie avec atrophie de la queue, et un omphalocéphale avec hydropisie de l'amnios.

e. Dans les œufs qui ont reçu l'alcool iso-amylique il n'y a aussi que des monstruosités, qui dans leur ensemble peuvent être considérées comme plus graves que celles de la catégorie précédente : une absence de déve-

loppement, un blastoderme sans embryon, un embryon granuleux, un embryon kystique, un cyclope avec absence de protovertèbres et spina-bifida.

Les quatre expériences[1] qui précèdent peuvent se résumer dans le tableau suivant :

Nombre des œufs.	Nature de l'injection.	PROPORTION POUR 100 D'EMBRYONS		
		Normaux.	Non développés.	Monstrueux.
12	témoins	66,66	25,00	8,34
45	alc. éthylique.....	68,68	13,33	17,79
22	alc. propylique....	40,90	4,54	54,56
23	alc. isopropylique.	8,69	8,69	82,62
21	alc. butylique.....	47,63	0,00	52,37
11	alc. isobutylique..	27,27	9,09	63,64
22	alc. amylique.....	4,54	27,27	68,19
10	alc. isoamylique..	10,00	10,00	80,00

En somme, ces faits expérimentaux montrent : 1° qu'à des doses faibles l'alcool éthylique peut être presque inoffensif; 2° que les alcools propylique, butylique, amylique, sont progressivement ou peu s'en faut plus nuisibles que l'alcool éthylique; 3° que les iso-alcools sont en général plus nuisibles que les alcools correspondants.

Ces résultats diffèrent sur quelques points des conclusions de Rabuteau, de MM. Dujardin-Beaumetz et Audigé relatives au point de vue toxicologique, mais ils concordent sur le fait le plus important : tous les alcools supérieurs sont plus nuisibles que l'alcool éthylique.

Les faits nouveaux que j'apporte me paraissent particulièrement intéressants au point de vue de la dégénérescence dans la descendance des alcooliques qui consomment en général des alcools mal épurés.

III

SUR L'ACTION TÉRATOGÈNE DE L'ALCOOL MÉTHYLIQUE COMPARÉE A CELLE DE L'ALCOOL ÉTHYLIQUE[2]

D'après des expériences rapportées précédemment, je suis arrivé à conclure que les alcools supérieurs introduits dans l'albumen de l'œuf

1. *Expériences sur la puissance tératogène ou dégénérative des alcools dits supérieurs* (*Bull. et Mém. de la Société médicale des hopitaux de Paris*, 1894 p. 136).
2. *Note sur l'action tératogène de l'alcool méthylique* (*C. R. Soc. de Biologie*, 1894, p. 221).

ont une puissance tératogène plus considérable que celle de l'alcool éthylique. Cette action devient progressivement plus intense de l'alcool propylique à l'alcool butylique et à l'alcool amylique : conclusion conforme à celles qui ont été données au point de vue toxicologique par Rabuteau, par MM. Dujardin-Beaumetz et Audigé et par MM. Laborde et Magnan. Mes conclusions relatives aux iso-alcools, que j'ai trouvés en général plus tératogènes que les alcools correspondants, sont au contraire opposées à celle de Rabuteau, qui admettait que les iso-alcools sont moins toxiques, et aux expériences de MM. Dujardin-Beaumetz et Audigé qui ont trouvé une toxicité équivalente aux alcools propylique et isopropylique.

Il n'était pas sans intérêt de déterminer la valeur tératogène relative de l'alcool méthylique, dont la valeur toxicologique a été diversement appréciée par Rabuteau et par M. Dujardin-Beaumetz. Il est vrai que ces derniers qui concluaient à la toxicité plus grande de l'alcool méthylique, ont pu à juste raison critiquer les expériences de Rabuteau.

Exp. IX. — *Alcool éthylique et alcool méthylique.* — Trois douzaines d'œufs au cinquième jour de la ponte sont injectées l'une avec un centimètre cube d'eau distillée stérilisée, une avec un centimètre cube d'une solution aqueuse d'alcool éthylique à 10 p. 0/0, la dernière avec un centimètre cube d'une solution à 10 0/0 d'alcool méthylique. Tous ces œufs, après avoir reçu leur centimètre cube de liquide sont mis, la grosse extrémité à gauche, dans l'étuve à 38°.

1° Six œufs de chaque catégorie sont ouverts après quarante-huit heures.

a. Dans les œufs qui ont reçu l'injection d'eau, il y a une absence de développement et cinq embryons normaux de vingt heures et demie en moyenne, dont un est dévié à 90°.

b. Dans les œufs qui ont reçu la solution d'alcool éthylique, il y a deux embryons normaux, un de trente-trois heures et un de 25 dévié à 45°, une absence de développement, deux blastodermes sans embryon et une atrophie de la tête.

c. Dans les œufs qui ont reçu un centimètre cube de la solution d'alcool méthylique, il y a aussi deux embryons normaux, un de trente-trois et un de vingt-deux heures, et trois blastodermes sans embryon, et une absence de développement.

2° Les six autres œufs ont été ouverts après soixante-douze heures.

a. Dans les œufs qui ont reçu l'eau distillée, il y a quatre embryons normaux de quarante-huit heures et demie en moyenne, dont un dévié à 45°, une absence de développement et un embryon kystique.

b. Dans les œufs qui ont reçu les solutions d'alcool éthylique, il y a

une absence de développement, deux blastodermes sans embryon, un embryon kystique, un monstre sans protovertèbres, un embryon de quarante-six heures en hétérotaxie avec atrophie de la tête.

c. Dans les œufs qui ont reçu la solution d'alcool méthylique il y a trois absences de développement, un omphalocéphale, une atrophie de la tête, et un embryon normal de quarante-six heures dévié à 45°.

Exp. X. — *Alcool éthylique et alcool méthylique*. — Trois douzaines d'œufs au cinquième jour de la ponte ont été mises à l'étuve à 38° en même temps la grosse extrémité à ganche. Les œufs de la première douzaine avaient reçu chacun un vingtième de centimètre cube d'eau distillée et stérilisée; ceux de la seconde un vingtième de centimètre cube d'alcool éthylique, ceux de la troisième la même quantité d'alcool méthylique.

1° Six œufs de chaque catégorie ont été ouverts après quarante-huit heures.

a. Dans les œufs injectés d'eau, il y a une absence de développement, et cinq embryons normaux de trente heures et demie en moyenne, dont un dévié à 45°.

b. Dans les œufs qui ont reçu l'alcool éthylique, il y a aussi une absence de développement, une atrophie des vésicules optiques, une flexion latérale avec cyclopie et absence de protovertèbres, un monstre sans protovertèbres, et deux embryons normaux, un de vingt-cinq heures et un de trente-trois.

c. Dans les œufs qui ont reçu l'alcool méthylique, il y a deux blastodermes sans embryon, un cyclope, deux atrophies de la tête, et un embryon normal de quarante-trois heures dévié de 25°. (Il est à noter que les deux monstres atrophiés étaient du resté développés comme des embryons de quarante-trois heures.)

2° Les six autres œufs ont été ouverts après soixante-douze heures.

a. Dans les œufs injectés d'eau, il y a un développement nul, un omphalocéphale, et quatre embryons normaux de quarante-neuf heures, deux déviés à 45° et un à 90°.

b. Dans les œufs qui ont reçu l'alcool éthylique, il y a deux absences de développement, une hétérolaxie, une hétérolaxie avec torsion, une flexion avec arrêt de développement de l'amnios, et un embryon normal de cinquante-deux heures dévié à 45°. (Il est à noter que les trois embryons monstrueux ont un développement de 52 heures.)

c. Dans les œufs qui ont reçu l'alcool méthylique, il y a un défaut de développement, un blastoderme sans embryon, deux embryons kystiques, deux arrêts de développement de la tête.

Exp. XI. — *Alcool éthylique et alcool méthylique*. — Trente œufs au huitième jour de la ponte sont mis ensemble à l'étuve, la grosse extrémité à gauche : 15 ayant reçu un vingtième de centimètre cube d'alcool éthylique, 15 ayant reçu la même quantité d'alcool méthylique.

1° Sept œufs de chaque catégorie sont ouverts après quarante-huit heures d'incubation.

a. Dans les œufs qui ont reçu l'alcool éthylique, il y a deux cyclopes et cinq embryons normaux de vingt-six heures en moyenne, mais dont deux n'ont que vingt heures.

b. Dans les œufs qui ont reçu l'alcool méthylique, il y a une absence de développement, un cyclope avec atrophie de la queue, deux atrophies de la tête, une atrophie de la tête avec absence de protovertèbres, une atrophie des vésicules optiques avec spina-bifida, et un seul embryon normal de vingt-neuf heures.

2° Les huit autres ont été ouverts après soixante-douze heures.

a. Dans les œufs qui ont reçu l'alcool éthylique, il y a deux cyclopes et six embryons normaux de quarante-quatre heures en moyenne, dont un n'a que vingt heures. Deux de ces embryons ayant un développement de vingt-cinq heures sont déviés, l'un de 45°, l'autre de 180°.

b. Dans les œufs qui ont reçu l'alcool méthylique, il y a une atrophie de la tête avec torsion, une anophtalmie avec hydropisie de l'amnios, une anophtalmie avec atrophie de la queue, un cyclope avec atrophie de la queue et hydropisie de l'amnios, un embryon kystique, et trois embryons normaux, deux de cinquante-deux heures et un de quatre-vingt-deux.

Exp. XII. — *Alcool éthylique, alcool méthylique et alcool propylique.* — Douze œufs au huitième jour de la ponte reçoivent une injection de un vingtième de centimètre cube d'alcool éthylique; deux autres douzaines du même âge reçoivent l'une un vingtième de centimètre cube d'alcool méthylique, l'autre un vingtième de centimètre cube d'alcool propylique. Ils sont mis ensemble à l'étuve à 38°, la grosse extrémité à gauche.

1° Six œufs de chaque catégorie sont ouverts après quarante-huit heures d'incubation.

a. Dans les œufs qui ont reçu l'alcool éthylique, il y a une absence de développement, un blastoderme sans embryon et quatre embryons normaux, deux de vingt-quatre heures, et deux de vingt-neuf; ces deux derniers déviés à 45°.

b. Dans les œufs qui ont reçu l'alcool méthylique, il y a une absence de développement, deux embryons granuleux, un embryon kystique, un cyclope sans protovertèbres, une flexion latérale avec atrophie de la queue.

c. Dans les œufs qui ont reçu l'alcool propylique, il y a une atrophie centrale du blastoderme, deux atrophies de la tête, une flexion de la tête avec torsion et atrophie de la queue, une atrophie de la tête avec kyste caudal, une absence des protovertèbres.

2° Les six autres œufs de chaque catégorie ont été ouverts après soixante-douze heures d'incubation.

a. Dans les œufs qui ont reçu l'alcool éthylique, il y a une absence de développement, un omphalocéphale, et quatre embryons normaux, deux de trente-trois heures, un de quarante-huit et un de cinquante-deux, sans déviation.

b. Dans les œufs qui ont reçu l'alcool méthylique, il y a un embryon granuleux, un embryon kystique, un omphalocéphale, une atrophie de la tête avec flexion, une hydropisie de l'amnios avec atrophie de la tête, une hydropisie de l'amnios avec cyclopie et atrophie de la queue.

c. Dans les œufs qui ont reçu l'alcool propylique, il y a une absence de développement, trois embryons kystiques, un embryon granuleux, et un omphalocéphale mort.

Cette expérience montre bien que l'alcool méthylique est plus nuisible que l'alcool éthylique. Mais, bien que les anomalies paraissent plus graves dans la deuxième série des œufs qui ont reçu l'alcool propylique, la différence avec les œufs qui ont reçu l'alcool méthylique pourrait paraître peu tranchée. L'expérience suivante est plus concluante.

Exp. XIII. — *Alcools éthylique, méthylique et propylique*. — Douze œufs au quatrième jour de la ponte reçoivent un vingtième de centimètre cube d'alcool éthylique, deux autres douzaines de même date reçoivent la même quantité d'alcool méthylique et d'alcool propylique. Tous sont mis ensemble à l'étuve à 38°, la grosse extrémité à gauche.

1° Six œufs de chaque catégorie sont ouverts après quarante-huit heures d'incubation.

a. Dans les œufs qui ont reçu l'alcool éthylique, il y a une absence de développement et cinq embryons normaux de vingt-sept heures en moyenne, dont deux déviés à 45°.

b. Dans les œufs qui ont reçu l'alcool méthylique, il y a une atrophie de la tête, une absence des protovertèbres, et quatre embryons normaux de quarante-six heures en moyenne, dont trois déviés à 90°.

c. Dans les œufs qui ont reçu l'alcool propylique, il y a une absence de développement, trois atrophies de la tête, une atrophie de la tête avec spina-bifida et un embryon granuleux.

2° Les six autres œufs ont été ouverts après soixante-douze heures d'incubation.

a. Dans les œufs qui ont reçu l'alcool éthylique, il y a un embryon anophtalmique et cinq embryons normaux de quarante-huit heures en moyenne, dont deux déviés à 45° et un à 130°.

b. Dans les œufs qui ont reçu l'alcool méthylique, il y a une cyclopie avec arrêt de développement de la queue, deux torsions avec atrophie de la tête et trois embryons normaux de cinquante-deux heures, dont un dévié à 45°.

c. Dans les œufs qui ont reçu l'alcool propylique, il y a une absence de développement, trois embryons kystiques, un omphalocéphale avec arrêt de développement de la queue, et un cyclope avec hydropisie de l'amnios.

Les résultats de ces cinq dernières expériences peuvent se résumer dans le tableau suivant :

Nombre des œufs.	Nature de l'injection.	PROPORTION POUR 100 D'EMBRYONS Normaux.	Non développés.	Monstrueux.
24	eau	75,00	16,66	8,34
63	alc. éthylique.....	53,96	11,11	34,93
63	alc. méthylique ...	23,80	11,11	65,09
24	alc. propylique ...	0	12,50	87,50

Ces expériences montrent que dans les conditions où nous nous sommes placés, l'alcool méthylique a une action tératogène supérieure à celle de l'alcool éthylique et inférieure à celle de l'alcool propylique [1].

IV

SUR L'INFLUENCE TÉRATOGÈNE DES ISO-ALCOOLS.

J'ai signalé précédemment que les iso-alcools injectés dans l'albumen de l'œuf produisent un plus grand nombre de monstruosités que les alcools correspondants ; il n'était pas sans intérêt de vérifier de nouveau si, comme pour les alcools, leur valeur tératogène varie à mesure qu'on s'élève dans l'échelle, à mesure que l'iso-alcool contient plus de fois CO^2. La recherche s'imposait d'autant plus que dans une expérience relative à la valeur tératogène des alcools supérieurs on avait constaté une différence contraire pour les alcools isopropylique et isobutylique [2].

Exp. XIV. — *Alcools éthylique, isopropylique, isobutylique, isoamylique.* — Dix œufs au sixième jour de la ponte reçoivent un vingtième de centimètre cube d'alcool éthylique. Trois autres dizaines d'œufs du même âge reçoivent respectivement un vingtième de centimètre cube d'une solution à 50 0/0 dans l'alcool éthylique, d'alcool isopropylique, d'alcool isobutylique, d'alcool isoamylique. Tous sont mis ensemble à l'étuve à 38°, la grosse extrémité à gauche.

1° Cinq œufs de chaque catégorie sont ouverts à partir de la quarantième heure.

a. Dans les œufs qui ont reçu l'alcool éthylique, il y a quatre embryons normaux de vingt-cinq heures et demie en moyenne, dont un dévié à 45° et un autre dévié à 90°, et un blastoderme sans embryon.

1. Les produits que j'ai employés m'ont été procurés par M. Ch. Girard, chef du Laboratoire municipal, et M. A. Pabst, chimiste principal au même laboratoire.

2. *Note sur l'influence tératogène des iso-alcools* (*C. R. Soc. de Biologie*, 1894, p. 259).

b. Dans les œufs qui ont reçu la solution d'alcool isopropylique, il y a deux absences de développement, une atrophie centrale du blastoderme et deux embryons normaux de quinze et de vingt-quatre heures.

c. Dans les œufs qui ont reçu la solution d'alcool isobutylique, il y a un blastoderme sans embryon, un embryon granuleux, une atrophie de la tête, une flexion latérale de la tête et un embryon normal de quinze heures.

d. Dans les œufs qui ont reçu la solution d'alcool isoamylique, il y a une atrophie de la tête, un embryon ou cyclope sans protovertèbres et trois embryons normaux, deux de vingt-quatre heures et un de vingt-cinq.

2° Les cinq autres œufs ont été ouverts après soixante-quatre heures d'incubation.

a. Dans les œufs qui ont reçu l'alcool éthylique, il y a quatre embryons de trente-cinq heures en moyenne et un omphalocéphale avec atrophie de la queue.

b. Dans les œufs qui ont reçu la solution l'alcool isopropylique, il y a un embryon avec la tête fléchie latéralement, une anophtalmie, un blastoderme sans embryon, et deux embryons normaux de vingt-six heures, dont un dévié à 45°.

c. Dans les œufs qui ont reçu la solution d'alcool isobutylique, il y a un blastoderme sans embryon, un cyclope, un omphalocéphale avec atrophie de la queue, une atrophie de la tête avec spina-bifida, et un embryon normal de quarante-six heures.

d. Dans les œufs qui ont reçu la solution d'alcool isoamylique, il y a une absence du développement, un embryon granuleux, un cyclope, un arrêt de développement de l'amnios avec flexion latérale et un embryon normal de trente-huit heures.

Exp. XV. — *Alcools isopropylique, isobutylique, isoamylique.* — Trois douzaines d'œufs au cinquième jour de la ponte reçoivent respectivement un vingtième de centimètre cube par œuf de solution à 50 pour 100 dans l'alcool éthylique, d'alcools isopropylique, isobutylique, isoamylique. Ces œufs sont mis ensemble à l'étuve à 38°, le gros bout à gauche.

1° Six œufs de chaque catégorie sont ouverts à partir de la quarante-huitième heure.

a. Dans les œufs qui ont reçu la solution d'alcool isopropylique, il y a deux embryons granuleux, et quatre embryons normaux de trente-deux heures en moyenne, sans déviation.

b. Dans les œufs qui ont reçu la solution d'alcool isobutylique, il y a un blastoderme sans embryon, un cyclope sans protovertèbres, un cyclope avec spina-bifida et trois embryons normaux de trente heures en moyenne sans déviation.

c. Dans les œufs qui ont reçu la solution d'alcool isoamylique, il y a un embryon granuleux, deux atrophies de la tête, une atrophie des vésicules optiques, et deux embryons normaux de vingt-neuf heures en moyenne.

2° Les six autres œufs ont été ouverts après soixante-douze heures.

a. Dans les œufs qui ont reçu la solution d'alcool isopropylique, il y a un embryon granuleux, un cyclope avec atrophie de la queue et quatre embryons normaux, deux de trente-deux heures, dont un dévié à 45°, un de quarante-six heures et un de quatre-vingt-deux.

b. Dans les œufs qui ont reçu la solution d'alcool isobutylique, il y a une atrophie de la tête avec torsion, une atrophie de la tête avec absence de protovertèbres, deux embryons kystiques et un embryon de quatre-vingt-deux heures nain.

c. Dans les œufs qui ont reçu la solution d'alcool isoamylique, il y a quatre embryons kystiques, une atrophie de la tête avec torsion, et un omphalocéphale.

En somme l'influence tératogène des isoalcools croît comme celle des alcools avec la proportion de CO^2. L'expérience suivante concourt d'ailleurs à établir qu'en général les isoalcools ont une puissance tératogène moindre que l'alcool supérieur.

Exp. XVI. — *Alcools isopropylique, butylique, isobutylique, amylique*. — Quatre douzaines d'œufs au sixième jour de la ponte sont mis à l'étuve à 38°, la grosse extrémité à gauche; chaque douzaine a reçu un vingtième de centimètre cube d'une solution à 50 pour 100 dans l'alcool éthylique, d'alcool isopropylique, d'alcool butylique, d'alcool isobutylique ou d'alcool amylique.

1° Six œufs de chaque catégorie sont ouverts après quarante-huit heures d'incubation.

a. Les œufs qui ont reçu la solution d'alcool isopropylique contiennent quatre embryons normaux de trente-quatre heures et demie en moyenne, un omphalocéphale, et une atrophie de la tête avec absence de protovertèbres.

b. Les œufs qui ont reçu la solution d'alcool butylique contiennent deux embryons normaux, un de vingt-sept et un de quarante-trois heures et quatre monstres, une atrophie de la tête, une atrophie de la tête avec absence de protovertèbres, une atrophie des vésicules cérébrales antérieures, et un cyclope avec arrêt de développement de l'extrémité caudale.

c. Dans les œufs qui ont reçu la solution d'alcool isobutylique il y a un embryon de vingt heures et un de seize, trois blastodermes sans embryon, une atrophie de la tête avec absence de protovertèbres.

d. Dans les œufs qui ont reçu la solution d'alcool amylique, il y a trois absences de développement, deux blastodermes sans embryon et une atrophie centrale du blastoderme.

2° Les six autres œufs ont été ouverts après soixante-douze heures d'incubation.

a. Dans les œufs qui ont reçu la solution d'alcool isopropylique, il y a quatre embryons normaux de quarante-neuf heures et demie en moyenne dont un dévié à 45°, un embryon tordu et un omphalocéphale.

b. Dans les œufs qui ont reçu la solution d'alcool butylique, il y a un seul embryon normal de cinquante-deux heures, un embryon granuleux, un omphalocéphale, un omphalocéphale sans protovertèbres, une atrophie de la tête, un embryon kystique.

c. Dans les œufs qui ont reçu la solution d'alcool isobutylique, il y a deux absences de développement, un embryon kystique, un cyclope, une atrophie du blastoderme.

d. Dans les œufs qui ont reçu la solution d'alcool amylique, il y a quatre absences de développement et deux atrophies du blastoderme.

Les trois expériences précédentes se résument dans le tableau suivant :

Nombre des œufs.	Nature de l'injection.	PROPORTION POUR 100 D'EMBRYONS		
		Normaux.	Non développés.	Monstrueux.
10	alc. éthylique.....	80		20
34	alc. isopropylique.	58,82	5,88	64,70
12	alc. butylique	25	0	75
34	alc. isobutylique..	20,58	5,88	73,54
12	alc. amylique.....	0	58,33	41,63
34	alc. isoamylique..	14,70	8,82	76,48

Si on ne considère que les pourcentages comparables, c'est-à-dire ceux qui sont basés sur le même nombre d'expériences, on voit que les isoalcools donneront progressivement un nombre moindre de développements normaux.

Si dans toutes les expériences on ne voit pas une augmentation absolument régulière du nombre des défauts de développement en suivant l'échelle des alcools et des isoalcools, les résultats sont cependant tels qu'on peut admettre que les alcools et les isoalcools les plus élevés sont les plus tératogènes. Mais le fait le plus intéressant, qui avait déjà d'ailleurs été précédemment mis en lumière, c'est que sans exception et dans une proportion considérable l'alcool éthylique est le moins nuisible.

V

SUR LES DIFFÉRENTS EFFETS DE L'ALCOOL INJECTÉ DANS L'ALBUMEN DE L'ŒUF SUIVANT L'ÉPOQUE DE L'INJECTION

Dans une note relative à l'influence des vapeur de mercure [1] sur l'évolution de l'embryon, j'ai rappelé une hypothèse de Cl. Bernard

1. *Note sur l'influence des vapeurs mercurielles sur le développement de l'embryon de poulet* (*C. R. Soc. de Biologie*, 1894, p. 282).

relative à l'action de ces vapeurs, qui, suivant lui, ne deviendraient nuisibles qu'après le développement des vaisseaux et des nerfs; et j'ai montré que cette hypothèse n'était pas suffisamment appuyée par les faits connus. J'ai eu occasion depuis, en étudiant d'autres agents, de constater des faits intéressants au point de vue de l'hypothèse de Cl. Bernard.

Exp. XVII. — Deux douzaines d'œufs au cinquième jour de ponte sont mis à l'étuve à 38°, la grosse extrémité à gauche. Une douzaine a reçu immédiatement, avant la mise en incubation, un vingtième de centimètre cube d'alcool éthylique par œuf; l'autre douzaine a reçu la même injection vingt-quatre heures après le début de l'incubation.

1° Six œufs de chaque catégorie sont ouverts après quatre-vingt-seize heures d'incubation.

a. Dans les œufs injectés avant l'incubation, il y a trois embryons normaux de quatre-vingt-deux heures chacun, dont deux déviés, l'un de 45°, l'autre de 180°, un cyclope de cinquante-deux heures, un embryon microphtalmique et un embryon tordu et hétérotaxique de quatre-vingt-deux heures.

b. Dans les œufs qui ont été injectés après vingt-quatre heures d'incubation, il y a une atrophie centrale du blastoderme, deux embryons normaux de quatre-vingt-seize heures, un de quatre-vingt-deux, et deux de cinquante-deux.

2° Les six autres œufs ont été ouverts après cent vingt heures d'incubation.

a. Dans les œufs injectés avant l'incubation, il y a une atrophie des vésicules cérébrales avec microphtalmie et torsion, une anophtalmie totale, et quatre embryons normaux de cent vingt heures.

b. Dans les œufs injectés après vingt-quatre heures d'incubation, il y a une absence de développement, un embryon de cent huit et quatre embryons de cent vingt heures.

Exp. XVIII. — Trois douzaines d'œufs au quatrième jour de la ponte sont mis à l'étuve à 38°, la grosse extrémité à gauche. Une douzaine a reçu un vingtième de centimètre cube d'alcool éthylique par œuf immédiatement avant la mise à l'étuve; une deuxième douzaine a reçu la même quantité d'alcool éthylique après vingt-quatre heures d'incubation; la troisième douzaine a subi le même traitement quarante-huit heures après le début de l'incubation.

1° Six œufs de chaque catégorie ont été ouverts après soixante-douze heures.

a. Dans les œufs injectés avant l'incubation, il y a quatre embryons normaux de quarante heures en moyeune, dont deux sont déviés à 150 et à 90°, et deux monstres : une atrophie de la tête et une atrophie de la tête avec absence de protovertèbres.

b. Dans les œufs qui ont été injectés après vingt-quatre heures d'incubation, il y a six embryons normaux de quarante-six heures en moyenne, dont deux déviés à 45°.

c. Dans les œufs injectés après quarante-huit heures d'incubation, il y a deux absences de développement et quatre embryons normaux de quarante-neuf heures.

2° Les six autres œufs out été ouverts après quatre-vingt seize heures d'incubation.

a. Dans les œufs injectés avant l'incubation, il y a un blastoderme sans embryon, deux cyclopes tordus et trois embryons normaux de soixante-sept heures en moyenne.

b. Dans les œufs injectés au bout de vingt-quatre heures, il y a un blastoderme sans embryon, une atrophie de la tête, un embryon de cinquante-deux heures en hétérotaxie et trois embryons normaux de soixante-douze heures.

c. Dans les œufs injectés après quarante-huit heures, il y a une absence de développement et cinq embryons normaux de quatre-vingt-sept heures, dont un dévié à 45°.

Exp. XIX. — Quatre douzaines d'œufs au sixième jour de la ponte sont mis ensemble à l'étuve à 38°, la grosse extrémité à droite. Une douzaine restent intacts, les trois autres douzaines reçoivent respectivement, au bout de quarante-huit, de soixante-douze ou de quatre-vingt-seize heures d'incubation, un vingtième de centimètre cube d'alcool éthylique par œuf.

Tous ces œufs ont été ouverts alternativement au commencement du neuvième jour de l'incubation.

a. Dans les témoins, il y a une absence de développement, un embryon kystique dont l'aire vasculaire est atrophiée, un embryon mort de quatre-vingt-seize heures environ, un embryon de huit jours exencéphale vivant, et huit embryons normaux comme développement et vivants, dont trois sont déviés à 180, à 90 et à 45°.

b. Dans les œufs injectés après quarante-huit heures, il y a un omphalocéphale dont l'aire vasculaire est atrophiée, trois embryons morts au cinquième jour, dont un tordu, et une atrophie de la tête, et huit embryons normaux et vivants arrivés au huitième jour, dont un seul est dévié à 45°.

c. Dans les œufs injectés après soixante-douze heures d'incubation, il y a deux absences de développement, un embryon kystique dont l'aire vasculaire est atrophiée et deux aires vasculaires avec des traces d'embryon désagrégé au centre; il reste sept embryons normaux comme forme, mais morts au cinquième jour, trois sont déviés à 45°.

d. Dans les œufs injectés après quatre-vingt-seize heures, il y a deux absences de développement, deux embryons désagrégés, au centre d'une aire vasculaire atrophiée et huit embryons normaux au point de vue morphologique, mais morts au cinquième jour; deux sont déviés à 90 et à 45°.

Si nous comparons, dans les deux premières expériences, le développement des œufs injectés avant l'incubation ou vingt-quatre heures après, nous trouvons dans la première dix monstres sur vingt-quatre, soit 41,66 p. 100, et dans la seconde, quatre monstres seulement, soit 16,66 p. 100. Dans les deux dernières expériences, les œufs injectés après quarante-huit heures ne contiennent que deux monstres, soit seulement 8,33 p. 100. En somme, l'influence de l'agent toxique est moindre après vingt-quatre heures et après quarante-huit heures, qu'au début de l'incubation : c'est un résultat parallèle à celui que nous avons observé dans l'étude de l'influence des vibrations mécaniques dans les deux premiers jours.

Si nous considérons les embryons désagrégés comme des embryons morts jeunes pour cause de monstruosité, ce qui est fort vraisemblable, nous trouvons sensiblement le même nombre d'anomalies de développement dans les quatre catégories d'œufs injectés de la troisième expérience. Mais dans les deux dernières catégories, tous les embryons normaux sont morts, tandis qu'il n'y en a qu'un dans la première. Tous ces embryons sont morts d'ailleurs à peu près au même âge, au cours du cinquième jour. Les expériences relatives aux vibrations mécaniques imprimées à des époques différentes donnent des résultats analogues [1].

VI

Après avoir montré le rôle tératogène des alcools introduits dans l'albumen de l'œuf par l'étude d'embryons très jeunes, j'ai voulu voir dans quelles conditions on pourrait amener au terme de l'incubation des œufs qui auraient reçu de petites doses d'alcool, j'ai obtenu jusqu'à présent un certain nombre de poussins vivants au 21e jour, trois, quatre ou même cinq par douzaine; mais en général ces poussins n'étaient pas arrivés au terme de leur développement, ils avaient encore un jaune volumineux, et même si on les laissait dans la coquille, après leur avoir donné du jour et constaté qu'ils étaient bien vivants, ils ne parviennent à en sortir que le 23e jour, s'ils ne meurent pas avant. Ces poussins, d'ailleurs, ont souvent des monstruosités comme la célosomie ou plus souvent des anomalies

1. Ch. Féré, *Note sur les différences des effets des agents toxiques et des vibrations mécaniques sur l'évolution de l'embryon de poulet suivant l'époque où elles agissent* (*C. R. Soc. de Biologie* 1894, p. 462).

légères, dédoublement des phalangettes, des ongles, absence d'ongles, bec croisé, etc. Ce sont, en somme, souvent des dégénérés viables. Un de ces monstres était en même temps épileptique [1].

Je n'insisterai pas aujourd'hui sur l'intérêt de ce fait au point de vue de l'histoire des dégénérescences non héréditaires, de la production artificielle des monstres viables, et des rapports des monstruosités avec les troubles morbides. Des expériences en cours me permettront de revenir sur ce point avec plus de précision, je l'espère.

Jusqu'à présent je n'ai obtenu des œufs injectés d'alcool que deux poulets qui ont survécu [2]. Ils ont actuellement quatre mois; l'un d'eux est atteint depuis un mois de troubles de la marche qui mériteront d'être étudiés.

Quelle que soit l'époque à laquelle on ouvre les œufs, on voit que s'ils sont déjà dans de mauvaises conditions d'incubation, les effets de l'injection d'alcool sont plus néfastes.

Une série d'expériences faites pendant les mois d'hiver, dans un autre but de recherches [3], a donné les résultats suivants :

	Nombre des œufs		Proportion pour 100	
	Témoins.	Alcoolisés.	Témoins.	Alcoolisés.
1° Œufs clairs ou ayant contenu un embryon désagrégé.... ...	69	99	48,18	69,71
2° Œufs contenant un embryon incomplètement développé....	33	39	23,07	27,46
3° Œufs contenant un poussin vivant.....	36	4	25,17	2,81
4° Œufs dont les poussins sont sortis spontanément.....	5	0	3,49	0,00

VII

EFFETS DES ESSENCES D'ABSINTHE ET D'ANIS COMPARÉS A CEUX DE L'ALCOOL

J'ai montré ailleurs que comme les vapeurs d'alcool, d'autres vapeurs, comme celles des anesthésiques et aussi celles des essences, étaient capables d'influencer le développement de l'embryon de

1. Ch. Féré, *Note sur un poussin mort à la suite d'accès d'épilepsie* (*C. R. Soc. de Biologie*, 1894, p. 618).
2. *Présentation de poulets vivants provenant d'œufs ayant subi des injections d'alcool éthylique dans l'albumen* (*C. R. Soc. de Biologie*, 1894, p. 646).
3. *Note sur la perte de poids de l'œuf de poule pendant l'incubation* (*C. R. Soc. de Biologie*, 1894, p. 750).

poulet [1]. Il m'a paru intéressant de rechercher si certaines de ces essences introduites dans l'albumen en même temps que l'alcool étaient capables d'exalter son action nuisible.

Exp. XX. — *Alcool et essence d'absinthe.* — Douze œufs au septième jour de la ponte ont reçu un vingtième de centimètre cube d'alcool éthylique. Douze œufs du même jour ont reçu une solution au vingtième d'essence d'absinthe dans l'alcool éthylique. Ils ont été mis ensemble à l'étuve à 38°, la grosse extrémité à droite.

1° Quatre œufs de chaque catégorie ont été ouverts après quarante-huit heures d'incubation.

a. Dans les œufs qui ont reçu l'alcool éthylique, il y a deux embryons normaux de vingt-neuf heures en moyenne, dont un dévié à 90°, une atrophie de la tête et une absence de développement.

b. Dans les œufs qui ont reçu la solution alcoolique d'absinthe, il y a deux absences de développement, un blastoderme sans embryon et un embryon granuleux à cœur double.

2° Les huit autres œufs de chaque catégorie ont été ouverts après soixante-douze heures d'incubation.

a. Dans les œufs qui ont reçu l'alcool éthylique, il y a cinq embryons normaux de cinquante-deux heures en moyenne dont un en hétérotaxie et un omphalocéphale, et deux absences de développement. Les embryons normaux sont régulièrement orientés.

b. Dans les œufs qui ont reçu la solution d'absinthe, il y a deux embryons normaux de cinquante-deux heures, dont un en hétérotaxie sans déviation, deux atrophies centrales du blastoderme, une atrophie de la tête, une atrophie de l'extrémité caudale, un omphalocéphale et deux absences de développement.

Exp. XXI. — *Alcool et essence d'absinthe.* — Douze œufs au huitième jour de la ponte ont reçu un vingtième de centimètre cube d'alcool éthylique. Douze autres œufs du même âge ont reçu la même quantité d'une solution d'essence d'absinthe au centième dans l'alcool. Ils ont été mis en même temps à l'étuve à 38°, la grosse extrémité à droite.

1° Six œufs de chaque catégorie ont été ouverts après quarante-huit heures d'incubation.

a. Dans les œufs qui ont reçu l'alcool éthylique, il y a quatre embryons normaux sans déviation, de vingt-huit heures en moyenne, un blastoderme sans embryon et une atrophie centrale du blastoderme.

b. Dans les œufs qui ont reçu la solution d'absinthe, il y a deux embryons normaux sans déviation, de vingt-huit heures en moyenne et quatre absences de développement.

1. *Note sur l'influence de l'éthérisation préalable sur l'incubation de l'œuf de poule* (*C. R. Soc. de Biologie*, 1893, p. 749.) — *Note sur l'infl. de l'exp. préalable aux vapeurs de chloroforme* (*ibid.*, p. 849). — *Note sur l'influence... d'essence de térébenthine* (*ibid.*, p. 852); — *des essences*, etc. (*ibid.*, p. 945).

2° Six œufs de chaque catégorie ont été ouverts après soixante-douze heures d'incubation.

a. Dans les œufs qui ont reçu l'alcool éthylique, il y a quatre embryons normaux de quarante-cinq heures en moyenne, dont un dévié à 160°, et deux absences de développement.

b. Dans les œufs qui ont reçu la solution d'absinthe, il y a deux embryons normaux de quarante-trois heures sans déviation, deux atrophies de la tête et deux absences de développement.

Exp. XXII. — *Alcool et essence d'absinthe.* — Douze œufs au neuvième jour de la ponte ont reçu une injection de un vingtième de centimètre cube d'alcool éthylique; douze autres œufs de même date ont reçu la même quantité d'une solution au centième d'essence d'absinthe. Ils ont été mis ensemble à l'étuve à 38°, la grosse extrémité à droite.

1° Six œufs de chaque catégorie ont été ouverts après quarante-huit heures d'incubation.

a. Dans les œufs qui ont reçu l'alcool éthylique, il y a quatre embryons normaux et non déviés, de vingt-huit heures en moyenne, et deux absences de développement.

b. Dans les œufs qui ont reçu la solution d'absinthe, il y a deux embryons normaux de vingt-six heures en moyenne sans déviation, deux atrophies de la tête, et deux absences de développement.

2° Les six autres œufs ont été ouverts après soixante-douze heures d'incubation.

a. Dans les œufs qui ont reçu l'alcool éthylique, il y a quatre embryons normaux de quarante-sept heures en moyenne, dont un devié à 45°, une atrophie de la tête, et une absence de développement.

b. Dans les œufs qui ont reçu la solution d'absinthe, il y a un embryon normal de quarante-huit heures en hétérotaxie, deux atrophies de la tête dont l'une avec spina-bifida, une hétérotaxie avec kyste caudal, et deux absences de développement.

Exp. XXIII. — *Alcool et essence d'absinthe.* — Douze œufs au septième jour de la ponte reçoivent un vingtième de centimètre cube d'alcool éthylique. Douze autres œufs du même jour reçoivent la même quantité d'une solution à 5 pour 100 d'essence d'absinthe dans l'alcool éthylique. Tous sont mis ensemble à l'étuve à 38°, la grosse extrémité à droite.

1° Six œufs de chaque catégorie sont ouverts après quarante-huit heures d'incubation.

a. Dans les œufs qui ont reçu l'alcool éthylique, il y a quatre embryons normaux, de trente-six heures en moyenne sans déviation, un blastoderme sans embryon et une absence de développement.

b. Dans les œufs qui ont reçu la solution d'essence d'absinthe, il y a deux embryons normaux de trente-six heures en moyenne, dont un en hétérotaxie, une atrophie de la tête, un omphalocéphale, un embryon kystique et une absence de développement.

2° Les six autres œufs ont été ouverts après soixante-douze heures.

a. Dans les œufs qui ont reçu l'alcool éthylique, il y a trois embryons normaux de cinquante-deux heures, dont un dévié à 35°, une atrophie de la tête, un omphalocéphale, un spina-bifida.

b. Dans les œufs qui ont reçu la solution d'absinthe, il y a deux embryons normaux de cinquante heures sans déviation, deux omphalocéphales et une absence de développement.

Exp. XXIV. — *Alcool et essence d'absinthe.* — Douze œufs au huitième jour de la ponte reçoivent un vingtième de centimètre cube d'alcool éthylique; douze autres œufs du même jour reçoivent la même quantité d'une solution au centième dans l'alcool éthylique d'essence d'absinthe. Tous sont mis ensemble à l'étuve à 38°, la grosse extrémité à droite.

Ces œufs sont ouverts après soixante-douze heures d'incubation.

a. Pour les œufs qui ont reçu l'alcool éthylique, il y a six embryons normaux de soixante-treize heures en moyenne, dont un dévié de 45°, deux omphalocéphales, deux embryons kystiques et deux absences de développement.

b. Pour les œufs qui ont reçu la solution d'essence d'absinthe, il y a quatre embryons normaux dont deux déviés à 45°, de quarante-neuf heures en moyenne, un omphalocéphale, deux atrophies de la tête, un cyclope, un spina-bifida et deux absences de développement.

Exp. XXV. — *Alcool et essence d'anis et d'absinthe.* — Douze œufs, au sixième jour de la ponte, reçoivent une injection de un vingtième de centimètre cube d'alcool éthylique. Douze autres de même date reçoivent la même quantité d'une solution au vingtième dans l'alcool éthylique d'essence d'anis. Douze autres aussi de même date, reçoivent la même quantité de la solution analogue d'essence d'absinthe. Tous sont mis ensemble à l'étuve à 38°, la grosse extrémité à droite. Ces œufs ont été ouverts après soixante-douze heures d'incubation.

a. Dans les œufs qui ont reçu l'alcool éthylique, il y a huit embryons normaux de cinquante-trois heures en moyenne, dont un dévié à 180°, un blastoderme sans embryon, une atrophie de la tête et deux absences de développement.

b. Dans les œufs qui ont reçu la solution alcoolique d'essence d'anis, il y a six embryons normaux de cinquante heures environ, dont un dévié de 180°, une atrophie de la tête, une cyclopie, un embryon granuleux, un blastoderme sans embryon et deux absences de développement.

c. Dans les œufs qui ont reçu la solution alcoolique d'essence d'absinthe, il y a un embryon normal de cinquante-deux heures, six atrophies de la tête dont deux avec duplicité du cœur, une avec spina-bifida, et une avec kyste caudal, trois blastodermes sans embryon et deux absences de développement.

Exp. XXVI. — *Alcool et essence d'anis et d'absinthe.* — Douze œufs au septième jour de la ponte ont reçu une injection d'un vingtième de centimètre cube d'alcool éthylique. Douze autres la même quantité d'une

solution dans l'alcool éthylique au centième d'essence d'anis, douze autres la même quantité d'une solution au même titre aussi dans l'alcool éthylique d'essence d'absinthe. Ils ont été mis ensemble à l'étuve à 38°, la grosse extrémité à droite.

1° Six œufs de chaque catégorie ont été ouverts après quarante-huit heures d'incubation.

a. Dans les œufs qui ont reçu l'alcool éthylique, il y a quatre embryons normaux de trente-trois heures en moyenne, sans déviation, et deux absences de développement.

b. Dans les œufs qui ont reçu la solution d'essence d'anis, il y a deux embryons normaux, sans déviation, de trente-trois heures en moyenne, un blastoderme sans embryon, une atrophie de la tête, et deux absences de développement.

c. Dans les œufs qui ont reçu la solution d'essence d'absinthe, il y a un embryon normal de vingt heures, une atrophie de la tête avec absence de protovertèbres, un spina-bifida, un blastoderme sans embryon et deux absences de développement.

2° Les six autres œufs de chaque catégorie ont été ouverts après soixante-douze heures d'incubation.

a. Dans les œufs qui ont reçu l'alcool éthylique, il y a trois embryons normaux de cinquante-deux heures en moyenne dont un dévié de 160°, une atrophie de la tête, un blastoderme sans embryon et omphalocéphale.

b. Dans les œufs qui ont reçu la solution d'essence d'anis, il y a deux embryons normaux de cinquante-deux heures sans déviation, dont un en hétérotaxie, une atrophie de la tête avec flexion latérale, un embryon kystique et deux absences de développement.

c. Dans les œufs qui ont reçu la solution d'essence d'absinthe, il y a deux embryons de seize heures, un omphalocéphale sans protovertèbres, un omphalocéphale avec duplicité du cœur, une atrophie de la tête, un kyste caudal.

Ces expériences peuvent se résumer ainsi :

Nombre des œufs.	Nature de l'injection.	PROPORTION POUR 100 D'EMBRYONS		
		Normaux.	Non développés.	Monstrueux.
84	Alcool éthylique.....	63,09	15,47	21,43
84	Solution alcoolique d'essence d'absinthe.	25	30,97	44
24	Alcool éthylique.....	62,50	16,66	20,83
24	Solution alcoolique d'essence d'anis....	41,66	25	33,33
24	Solution alcoolique d'essence d'absinthe.	16,66	21,43	62,50

On voit donc que l'addition d'une faible quantité d'essence à l'alcool éthylique augmente considérablement son influence nuisible, principalement quand il s'agit d'essence d'absinthe.

SUR L'OTOCÉPHALIE ET LA CYCLOTIE

Par Louis BLANC
Chef des travaux d'anatomie à l'École vétérinaire de Lyon.

L'*Otocéphalie* est une monstruosité de la tête qui, d'après Is. Geoffroy Saint-Hilaire, *est essentiellement caractérisée par la disposition des oreilles, rapprochées ou réunies sur la ligne médiane antérieure.* Cet état se complique toujours d'une atrophie plus ou moins marquée de la région inférieure du crâne, et, le plus souvent même, de l'absence des mâchoires et d'une grande partie de la face, de la fusion des yeux, etc.

Depuis Ét. [1] et Is. [2] Geoffroy Saint-Hilaire, qui ont défini cette famille tératologique, et qui en ont reconnu les principaux types, on a publié un très grand nombre d'observations isolées, dont quelques-unes sont assez détaillées pour permettre une appréciation exacte de l'état du sujet anormal.

Par contre, nous ne connaissons aucun travail d'ensemble sur ce groupe de monstres, à propos desquels on peut répéter aujourd'hui ce qu'écrivait en 1832 le fondateur de la Tératologie : « Les monstres otocéphaliens forment une famille encore très peu connue, mais très remarquable. Destinée à offrir dans la suite un haut degré d'intérêt par les modifications curieuses et variées de son organisation, elle mérite toute l'attention des tératologistes.... »

En effet, les monstres otocéphaliens présentent des particularités anatomiques très intéressantes, très variées, qui ont été le plus souvent méconnues par les observateurs. Dans des travaux, même récents, et émanant de savants d'un mérite incontestable, on peut

1. *Philosophie anatomique.*
2. *Traité des Anomalies*, 1832.

relever des erreurs de diagnose, et surtout de nombreuses méprises dans l'interprétation anatomique des organes déformés. Ces erreurs proviennent presque toujours de ce que, les observateurs n'ayant eu à leur disposition qu'un seul monstre de cette famille, deux ou trois au plus, il leur a été impossible de reconnaître la véritable nature d'organes profondément altérés. Pour arriver à des déterminations exactes, il est nécessaire de suivre pas à pas les transformations que subit la tête, à mesure que la monstruosité devient plus accusée.

Les collections du service d'anatomie de l'École vétérinaire de Lyon possèdent un certain nombre de sujets atteints d'otocéphalie à divers degrés; d'autre part, nous devons à l'obligeance de notre collègue, M. Guinard, deux monstres de cette famille. Il nous a été ainsi possible d'étudier à loisir une quinzaine d'Otocéphaliens formant une série à peu près parfaite.

La variété des formes que nous avons examinées nous a permis d'arriver à des résultats généraux importants, au point de vue de la Tératologie aussi bien que de la Tératogénie. Ce sont ces résultats que nous nous proposons d'exposer dans ce mémoire.

Avant de débuter, nous devrions, pour obéir à l'usage, indiquer les différents travaux qui ont précédé celui-ci, résumer les faits acquis jusqu'à ce jour, et montrer en quoi nos recherches constituent un progrès dans la connaissance des monstres Otocéphaliens. Nous dérogerons cependant à la coutume, et nous placerons l'historique après les conclusions, afin d'éviter une longue énumération d'observations, dont il n'est guère possible de donner le résumé ou la critique, sans avoir exposé au préalable les conclusions auxquelles nous sommes arrivé.

Quant à la marche adoptée dans cette étude, elle est la suivante :

1° Description des formes d'Otocéphalie;

2° Résumé anatomique et classification;

3° Description de la Cyclotie;

4° Conclusions tératogéniques;

5° Historique.

I. — Description des formes d'otocéphalie.

La série des observations qui vont suivre, et dont la plus grande partie nous est personnelle, se rapporte entièrement à des fœtus

provenant de mammifères domestiques; nous donnerons, à titre complémentaire, la description de quelques cas observés chez l'homme.

Les observations de monstres Otocéphaliens humains ont été en partie exclues de ce travail, non seulement parce que nous n'avons pas eu l'occasion d'étudier de semblables sujets, mais surtout parce que, dans l'espèce humaine, la brièveté de la face rend certaines formes de l'anomalie excessivement rares. En outre, pour le même motif, les déformations sont moins nettes, leur interprétation est plus difficile, et il en est résulté des erreurs et des confusions. Les animaux domestiques, surtout les ruminants et le porc, sont, grâce à leur face allongée, des sujets qui permettent de suivre pas à pas et dans ses moindres détails l'évolution de l'anomalie. Nous avons cependant tenu grand compte de toutes les observations que nous avons pu réunir sur l'Otocéphalie chez l'homme.

Dans toutes les descriptions la tête est supposée placée de telle sorte que l'apophyse basilaire et le corps du sphénoïde soient horizontaux, la voûte du crâne étant située du côté supérieur et la région hyo-mandibulaire en bas. On remarquera dès maintenant que, chez les animaux domestiques, la région supérieure de la tête ainsi placée comprend la voûte du crâne et la face, tandis que le plan inférieur correspond à la base du crâne et à la région palatine.

Cette position constante de la tête est absolument nécessaire pour assurer l'exactitude des descriptions et des diagnoses des monstres Otocéphaliens, et pour leur comparaison avec les Cyclocéphaliens. Faute d'avoir observé cette règle, quelques auteurs, dans des travaux d'ailleurs très consciencieux, ont pris des Otocéphaliens pour des Cyclocéphales. C'est également pour cette raison que l'on a confondu les types bien différents qui existent dans cette famille. Dans toutes les observations la tête sera donc supposée reposant horizontalement sur son plan sphéno-basilaire.

Anomalies de transition.

Les faits que nous avons constatés nous permettront de conclure que l'Otocéphalie est le résultat d'un arrêt précoce dans l'accroissement et l'évolution de la première paire d'arcs branchiaux. Pour donner une série complète des anomalies qui reconnaissent cette origine, nous allons citer quelques faits qui établissent la transition entre l'état normal et l'Otocéphalie.

Défaut de formation de la mandibule sans arrêt d'accroissement du premier arc.

Obs. I. Rayer, *Sur deux cas rares de monstruosités* [1]. — Chez un veau pseudencéphalien la mâchoire inférieure, un peu plus courte que la supérieure, est exclusivement formée de tissus mous; elle porte une langue à peu près normale; la bouche est largement ouverte, le détroit pharyngien est libre, les oreilles sont en place régulière.

Arrêt d'accroissement du premier arc.

Obs. II. Otto, *Monstrum ovinum microgenyum* [2]. — Un agneau à terme a le crâne bien conformé; la face est petite; les yeux, les oreilles, les narines ont la forme ordinaire et la position normale. La bouche est déformée : la mandibule, plus courte d'un pouce et demi que la mâchoire supérieure, se termine en pointe antérieurement. Tous les muscles masticateurs existent.

L'atrophie partielle du premier arc a empêché la communication de l'intestin antérieur avec la bouche de s'établir. Les cavités buccale et nasale se terminent en cul-de-sac au niveau du palatin. Un peu plus loin se trouve une poche pharyngienne qui reçoit les trompes d'Eustache, présente une petite langue sur sa face antérieure, au-dessus du corps de l'hyoïde, et se continue en bas par le larynx et l'infundibulum œsophagien.

L'appareil auditif et l'encéphale sont bien conformés.

Obs. III. Otto, *Monstrum ovinum agenyum* [3]. — Les deux sujets diffèrent du précédent en ce que les oreilles sont plus latérales; la bouche, déformée, est complètement reportée à la face inférieure de la tête. La mandibule est complètement absente. Otto ne donne aucun détail sur l'appareil auditif, qu'il décrit dans les observations voisines, ce qui permet de croire qu'il était normal.

Ces observations montrent que la mandibule peut rester rudimentaire, ou même avorter complètement, sans entraîner d'autre déformation que l'occlusion du fond des cavités nasale et buccale. La base de la langue, qui se forme sur le second arc branchial, reste nécessairement dans le pharynx, au-dessus du corps de l'hyoïde. Cette anomalie, bien connue surtout par les observations d'Otto, porte le nom de *microgénie*, *agénie* ou *agnathie*. C'est la condition nécessaire de toutes les monstruosités otocéphaliques,

1. *M. Soc. Biol.*, 1852.
2. Otto, *Monstrorum sexcent. descrip. anat.*, 1841, obs. 211 et 212.
3. *Loc. cit.*, obs. 207 et 208.

qui ne sont que de l'agnathie compliquée par une déformation spéciale de la région inférieure de la tête.

Nous remarquerons cependant que la brièveté des observations d'Otto, qui ne parle pas de l'oreille moyenne, laisse planer un doute sur la véritable place de ces monstres, qui sont peut-être de véritables Otocéphaliens. Cette incertitude est d'autant plus permise que les sujets des obs. 207 et 212 n'ont qu'une seule trompe d'Eustache, ce qui rend très probable une malformation de l'oreille moyenne.

Otocéphalie.

Nous trouvons au début quelques formes, très voisines des précédentes, et qui n'ont pas été prévues par Is. Geoffroy Saint-Hilaire. Pour la commodité du langage, nous leur donnerons des noms spéciaux établis d'après les règles qu'a suivies l'illustre tératologiste pour dénommer les types d'Otocéphaliens reconnus par lui. Ces néologismes rendront plus faciles la description et la comparaison des différents types, qu'il faudrait, sans cela, désigner par des périphrases incommodes ou des numéros d'ordre dénués de sens. Il est donc nécessaire, au moins pour faciliter la lecture de ce travail, d'adopter quelques mots nouveaux complétant la nomenclature insuffisante des monstres Otocéphaliens.

Groupe I. — **Cerveau bien conformé.**

1er type. — *Agéniocéphalie* [1].

Absence ou état rudimentaire de la mandibule, occlusion de l'isthme du gosier; sac pharyngien; rapprochement des oreilles moyennes; ***le crâne et les organes des sens sont bien conformés, la bouche existe*** [2].

Obs. IV. Nicolas et Prenant, *Sur un cas rare de monstruosité* [3]. — Un fœtus de brebis est totalement privé de mâchoire inférieure, ce qui donne à son profil l'apparence d'une tête de canard. L'orifice buccal, très long par suite de l'atrophie de la lèvre inférieure, découvre la moitié de la voûte palatine; la cavité de la bouche, aplatie de dessus en dessous,

1. De α, et γένειον, menton.
2. Dans cette diagnose, et dans les suivantes, les particularités communes avec le genre précédent sont distinguées, par le caractère italique, des particularités propres à ce genre.
3. *J. de l'Anat. et de la Physiol.*, 1888.

limitée en bas par des parties molles, se termine en cul-de-sac au voisinage de l'arcade du palatin. En ce point se voit une particularité très fréquente chez les Otocéphaliens pourvus d'une cavité buccale : aux palatins, réunis complètement sur la ligne médiane, est suspendu un petit organe mamelonné qui représente le voile du palais. Les fosses nasales sont également fermées en arrière.

Le pharynx, normal dans sa moitié inférieure, forme en haut un cul-de-sac conique dont la pointe vient se terminer sous le corps du sphénoïde. Sur sa paroi antérieure, au-dessus du corps de l'hyoïde, il présente un mamelon musculaire qui n'est autre que la base de la langue.

Le squelette céphalique, en plus de l'absence de la mandibule, présente deux particularités. D'abord l'hyoïde a une situation plus verticale que d'ordinaire. En second lieu, les bulles tympaniques sont réunies et

Fig. 1. — Tête d'un agneau agéniocéphale (Nicolas et Prenant).

soudées sur la ligne médiane, au-dessous de l'apophyse basilaire; le texte n'indique pas cette particularité, mais elle est manifeste sur les dessins et en particulier dans la figure VIII. Il est regrettable que dans cette excellente observation il ne soit pas question de la direction des marteaux, qu'il est très important d'étudier dans les cas d'Otocéphalie. Enfin, l'encéphale ne présentait aucune malformation.

Obs. V. Otto, *Monstrum humanum agenyum* [1]. — La mâchoire inférieure fait défaut, d'où il résulte que la bouche, très étroite, se trouve reportée à la face inférieure de la tête. La cavité buccale, renfermant une très petite langue (moitié antérieure), est terminée en cul-de-sac; il en est de même pour les fosses nasales.

La mâchoire supérieure est petite, étroite; la base du crâne est rétrécie.

Les oreilles sont abaissées et réunies en avant du cou par un sillon profond, mais leurs orifices sont distincts; les bulles tympaniques sont petites et renferment leurs osselets; les trompes aboutissent séparément dans le sac pharyngien.

1. *Loc. cit.*, obs. 186.

Obs. VI. Hannover, *Synotia* [1]. — Un fœtus humain de huit mois présente une disposition extérieure semblable à celle du sujet de l'observation IV. La cavité buccale, très courte, communique avec les fosses nasales par deux orifices étroits, mais elle est séparée du pharynx. Celui-ci forme un étroit canal tendu entre le corps de l'hyoïde et la région palatine, à la face inférieure de l'occipital et du sphénoïde.

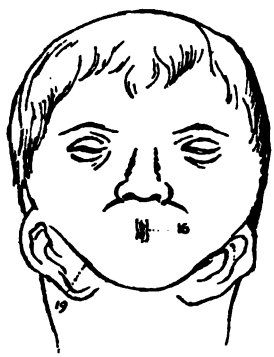

Fig. 2.

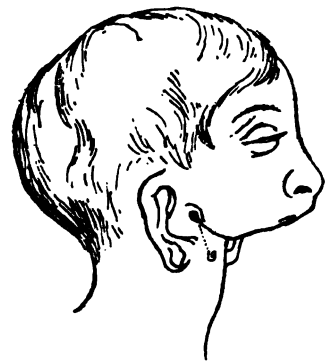

Fig. 3.

Fig. 2 et 3. — Tête d'un fœtus humain agéniocéphale (Hannover); la bouche, 16, a la forme d'un étroit pertuis et les oreilles sont très descendues sous le crâne; 19, conduit auditif externe.

Le crâne présente un rétrécissement de toute sa face inférieure, avec fusion des palatins, rapprochement des apophyses ptérygoïdes, de la bas des squamosaux et des bulles tympaniques. Celles-ci ont subi un mouvement de rotation sur place qui amène leur orifice en avant et en dedans; elles renferment chacune un marteau et une enclume très déformés.

Le maxillaire inférieur, placé un peu plus en avant, est formé de trois osselets très petits, irréguliers et situés en travers du corps du sphénoïde postérieur.

Ces trois cas montrent les différentes formes que peut présenter l'Agéniocéphalie. On voit que cette monstruosité se distingue surtout de l'Agnathie simple par l'abaissement des conques auriculaires (obs. IV), le rapprochement des bulles tympaniques (obs. V et VI), ou leur union au-dessous du crâne (obs. IV). C'est là le premier degré de l'Otocéphalie : la monstruosité n'est même pas encore très nettement caractérisée, il y a plutôt tendance à la réalisation de l'anomalie, qui ne devient bien nette qu'à partir du type suivant.

1. *M. Ac. R. Copenhague*, 1884.

Observations d'Agéniocéphalie.

M. Duval et Hervé, *Sur un monstre otocéphalien.* — Soc. Biol.
Lannelongue et Ménard, *Malformations congénitales*, 1892, fig. 46 et 47.
Braun, *Zeitssc. d. K. K. Gesellschaft der Aerste zu Wienn*, 1855.
Hecker, *Klinik der Geburtskunde*, t. II, pl. VI, fig. 1 et 2.
Arnold, *Virchows Arch.*, t. XXXVIII.

2e type. — *Sphénocéphalie* [1] (I. G. S.-H.).

Absence ou état rudimentaire de la mandibule; occlusion de l'isthme du gosier; sac pharyngien; crâne et organes de la vision bien conformés; la bouche existe; maxillaires supérieurs, arcades zygomatiques, squamosaux repliés, et rapprochés de la ligne médiane inférieure; palatins, ptérygoïdiens, apophyses sous-sphénoïdales, *caisses du tympan*, très rapprochés ou soudés dans le plan médian.

Obs. VII. *Crâne de mouton sphénocéphale.* — Ce crâne, provenant d'un agneau à terme, ne présente, lorsqu'on l'examine par la face supérieure, aucune déformation saillante. A peine peut-on remarquer que l'extrémité antérieure de la tête est un peu effilée, et que les intermaxillaires sont petits et soudés entre eux.

Les déformations caractéristiques se trouvent à la face inférieure du crâne et de la face. Tout d'abord, il n'y a point de mâchoire inférieure, et le défaut de formation de cet appareil est corroboré par l'absence de surface articulaire sur l'apophyse zygomatique du temporal. La tête tout entière semble pliée en bas et en dedans autour de son axe, constitué par l'apophyse basilaire, le corps du sphénoïde et le vomer. Ce reploiement a pour effet de rapprocher de leurs homologues, vers la ligne médiane, les différentes pièces qui occupent les faces latérales de la tête; et dans leur mouvement, elles passent au-dessous de l'axe basi-sphéno-vomérien.

De là la disposition très caractéristique que présentent tous les os, et que nous allons indiquer brièvement en allant d'avant en arrière.

L'intermaxillaire est rétréci; ses deux moitiés, serrées l'une contre l'autre, sont complètement soudées, ce qui n'arrive jamais chez le mouton, même à l'âge adulte; l'extrémité antérieure de l'os se rétrécit régulièrement, et ses prolongements palatins, au lieu de diverger en arrière, sont rapprochés et soudés.

Les maxillaires supérieurs sont fortement incurvés en bas et en dedans, et leur bord alvéolaire est vertical, de telle sorte que les molaires des deux côtés s'opposent par leur table; les deuxièmes prémolaires, qui

1. Nom rappelant la disposition du sphénoïde.

font le plus saillie, sont presque au contact. Cette disposition des arcades, jointe à la forme excavée de la voûte palatine très étroite, constitue à la face inférieure des maxillaires un canal presque cylindrique, fendu en bas, et aboutissant en arrière à la région palatine.

Le reploiement des maxillaires entraîne nécessairement le déplacement des jugaux, dont la face externe devient inférieure. Les arcades zygomatiques se trouvent ainsi reportées en bas et rapprochées de la ligne médiane. Les palatins, les ptérygoïdiens et les apophyses sous-sphénoïdales ont subi le même déplacement, et, comme chacun de ces os est, à l'état normal, assez voisin de son congénère, les deux séries se sont rencontrées et soudées sur la ligne médiane. En outre, toutes ces pièces ont subi une atrophie manifeste.

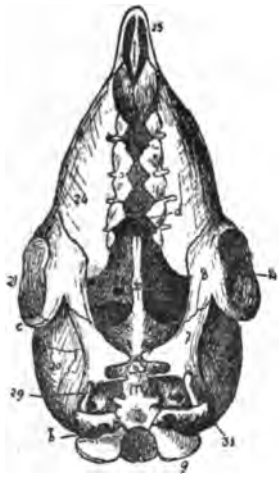

Fig. 4.

Fig. 5.

Fig. 4. — Crâne d'un agneau sphénocéphale, face inférieure; la bulle tympanique et l'hyoïde sont enlevés et figurés à part (fig. 5) :
1, grande branche de l'hyoïde; — 1', corne thyroïdienne de l'hyoïde; — 1'', pièce arthrohyale de l'hyoïde; — 2, bulles tympaniques confondues; — 2', extrémités par lesquelles l'arc tympanique s'articule avec les apophyses hyoïdiennes du rocher; — 3, basi-occipital; — 4, face inférieure du rocher; — 6, nodule de Meckel; — 7, ap. zygomatique du squamosal; — 8, zygomatique; — 9, condyle de l'occipital; — 14, orbite; — 20, pariétal; — 21, frontal; — 23, aile du sphénoïde antérieur; — 24, maxillaire supérieur; — 25, incisif; — 29, ap. hyoïdienne du rocher; — 30, ap. sous-sphénoïdales et ptérygoïdiennes soudées; *c*, ap. orbitaire du frontal; *d*, trace de l'orifice guttural des fosses nasales.

Au lieu du large orifice ogival qui, chez le mouton, met les cavités nasales en communication avec le pharynx, on ne voit qu'une fente, large de 3 millimètres, longue de 1 centimètre, et qui correspond au bord libre des palatins. La commissure postérieure de cette ouverture est limitée par un bouton qui représente le sommet des deux ptérygoïdiens confondus. Puis vient une crête antéro-postérieure formée par les apophyses sous-sphénoïdales unies. Cette crête, assez épaisse à sa base, part

de la terminaison du sphénoïde postérieur et se dirige horizontalement en avant, en recouvrant le corps de la seconde pièce sphénoïdale, avec laquelle elle s'articule.

C'est à cette disposition particulière qu'Is. Geoffroy Saint-Hilaire a fait allusion, lorsqu'il a donné le nom de Sphénocéphalie à cette monstruosité.

Le sphénoïde antérieur est normal, mais dissimulé par les apophyses sous-sphénoïdales réunies. Le sphénoïde postérieur, outre la disposition singulière de ses apophyses, présente encore quelques particularités, résultant de la flexion générale de la tête. Sa face supérieure est presque plate, au lieu d'être fortement excavée, et ses ailes se continuent sans dénivellation avec les fosses pariétales. La face inférieure est rétrécie en avant; les conduits sous-sphénoïdaux sont excessivement étroits, rapprochés de la ligne médiane. En outre, le corps du sphénoïde postérieur est en grande partie masqué par les squamosaux, qui sont déplacés en bas et en dedans, comme le reste de l'arcade zygomatique.

Les bases des apophyses zygomatiques des temporaux sont à peine distantes de 1 centimètre; à leur bord interne elles présentent l'orifice inférieur du conduit pariéto-temporal. Nous avons déjà dit que la surface articulaire faisait défaut, ainsi que l'éminence sus-condylienne : il y a simplement une surface plate.

En arrière des squamosaux se trouvent les rochers qui n'ont pas subi de déplacement sensible; tout au plus pourrait-on les trouver un peu plus serrés contre l'apophyse basilaire. En outre leur base est un peu inclinée en avant, et ceci est surtout sensible pour l'apophyse hyoïdienne qui est déjetée en dedans et inclinée antérieurement à 45°. La base du rocher est en partie recouverte par le squamosal qui descend au-dessous de la fenêtre ovale.

Les deux rochers, séparés par l'apophyse basilaire un peu rétrécie au niveau de son union avec le sphénoïde, sont réunis par une arcade osseuse qui résulte de la soudure des deux caisses du tympan. Le mode d'union de ces organes est un peu complexe. A l'état normal, le cercle tympanique est placé sur la paroi externe, parallèlement au plan médian, et l'orifice de la trompe d'Eustache se trouve à l'union du bord inférieur avec la paroi interne de l'oreille moyenne. Chez les monstres Sphénocéphales, chaque caisse du tympan semble avoir tourné autour de l'apophyse hyoïdienne, de façon que le cercle tympanique devienne antérieur; l'orifice de la trompe s'est déplacé en sens inverse. Les deux caisses sont donc adossées et soudées dans le plan médian par une partie qui correspondrait à peu près à leur bord antérieur, si elles étaient en position normale.

Les deux bulles tympaniques, ainsi soudées, forment une pièce en demi-cercle, convexe en bas, creuse à la face supérieure, et échancrée en haut sur ses deux parois antérieure et postérieure. C'est une sorte de gouttière jetée en arcade d'une apophyse hyoïdienne à l'autre, au-dessous du basi-occipital, dont elle recouvre la portion située en avant des tubercules d'insertion du grand droit antérieur de la tête. L'échancrure

de la face antérieure est divisée en deux par un petit relief médian, et représente les deux cercles tympaniques. L'échancrure postérieure, beaucoup plus étroite, correspond aux orifices des deux trompes. Quant à la cavité de l'arcade tympanique, elle ne présente pas trace d'anfractuosités; on y voit simplement un relief médian qui la sépare en deux.

Les deux extrémités de cette gouttière recouvrent la base des rochers, et reçoivent, dans une rainure spéciale, les apophyses hyoïdiennes. Celles-ci supportent un hyoïde normal, dirigé presque verticalement, et qui encadre en quelque sorte l'arcade tympanique.

Sur cette tête, que nous n'avons pas préparée nous-même, nous n'avons retrouvé que les étriers, dont l'un était un peu déformé. Il nous semble cependant certain que les autres osselets existaient, et la disposition des cercles tympaniques nous fait croire que les marteaux étaient distincts l'un de l'autre.

Enfin, nous avons trouvé, adhérant à l'apophyse basilaire près de sa terminaison, une petite pièce osseuse, en forme de trapèze, de 4 millimètres carrés de surface et épaisse d'un millimètre. Cette lamelle, qui se trouve dans le plan des chaînes des osselets, ne représente aucune pièce du squelette définitif. Ce n'est pas un reste de la mandibule, et nous pensons que c'est une trace du cartilage de Meckel; aussi lui donnerons-nous le nom de *nodule de Meckel*. Dans l'obs. X nous produirons les preuves à l'appui de cette interprétation.

L'examen de la cavité crânienne montre que l'encéphale était complet, bien proportionné et pourvu de circonvolutions très nettes.

Cette description du squelette doit être complétée par un exposé de la disposition des parties molles. Nous suppléerons à l'insuffisance de cette observation en empruntant les données fournies par Otto [1] à propos de plusieurs monstres du même type.

Le front et les yeux étaient bien conformés; le bout du nez, pointu, portait d'étroites narines; la bouche, reportée à la face inférieure de la tête, avait la forme d'une fente antéro-postérieure, longue de 1 à 2 centimètres; elle donnait accès dans une étroite cavité cylindrique, comprise entre le palais, les arcades molaires et un plancher muqueux sur lequel se trouvait peut-être un rudiment de la moitié antérieure de la langue. Ce plan muqueux était recouvert en dessous par les buccinateurs et les masséters réunis sur la ligne médiane. Les glandes sublinguales étaient confondues ou faisaient défaut.

La bouche, terminée en cul-de-sac, présentait au niveau du

1. *Loc. cit.*, obs. CIC, CCV, CCVI.

palatin un petit appendice représentant le voile du palais. Les cavités nasales, bien conformées, étaient closes en arrière.

Les conques auriculaires, un peu descendues, avaient chacune un orifice auditif distinct, aboutissant, par un très court canal oblique en dedans, à l'un des tympans, — ou même se confondant à ce niveau avec son congénère. En arrière, la double caisse tympanique s'ouvrait par une trompe unique au sommet d'un sac pharyngien globuleux, compris entre les branches de l'hyoïde. Sur la face antérieure de cette poche se trouvait, immédiatement au-dessus du corps de l'hyoïde, un mamelon charnu représentant la base de la langue. Au-dessous était l'orifice d'un larynx normal, et, derrière celui-ci, l'infundibulum œsophagien. Ce sac pharyngien n'avait aucune communication avec la cavité buccale.

L'encéphale était normal, et les nerfs de la tête bien conformés, à l'exception du trijumeau dont la branche inférieure était très grêle, et de l'hypoglosse, qui manquait ou n'était représenté que par son anastomose avec le ganglion cervical supérieur.

Obs. VII (*bis*). *Porc synote sphénocéphale.* — Le crâne d'un porcelet à la naissance, appartenant au genre de monstres doubles dit *Synote*, nous a présenté une tête très bien caractérisée comme sphénocéphale. Le squelette de la tête antérieure, complète, avait exactement la disposition qui a été décrite dans l'obs. VI. La double bulle tympanique renfermait deux tympans placés transversalement; les deux séries d'osselets existaient et étaient indépendantes. Les oreilles externes avaient la forme et la situation normales. Enfin, la mandibule existait à l'état de rudiment, en avant de la double bulle tympanique; elle s'articulait par ses extrémités sur les apophyses zygomatiques des squamosaux, comme dans l'obs. X.

Gurlt[1] a figuré un crâne d'agneau différent du précédent en ce que les deux conques étaient rapprochées sous le cou, et par l'absence du maxillaire inférieur.

Obs. VIII. *Mouton sphénocéphale.* — Nous compléterons la description précédente par quelques indications relatives à un mouton Sphénocéphale que nous avons pu disséquer complètement.

L'aspect extérieur concorde avec ce qui vient d'être dit dans l'obs. VII, avec cette différence que les conques auriculaires étaient réunies au-dessous et en avant du cou par une gouttière transverse au centre de laquelle se trouvait un méat commun. Cet orifice donnait accès dans le

1. *Loc. cit.*, 1877, fig. 111 et 112.

sac pharyngien, mais la communication était en partie interrompue par une valvule verticale soutenue par le manche des marteaux.

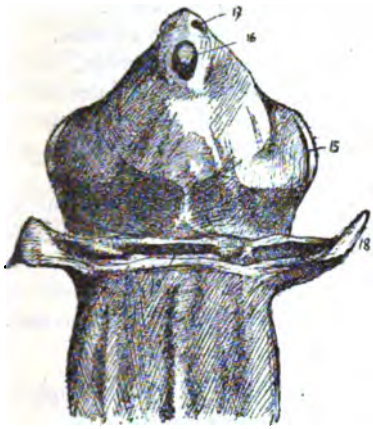

Fig. 6.

Fig. 7.

Fig. 6 et 7. — Tête d'agnean sphénocéphale, vue de profil et par sa face inférieure.
15. fente palpébrale; — 16, orifice buccal; — 17, narines; — 18, conque; — 19, hiatus auditif commun.

Le crâne différait peu du précédent. Le palais était largement fissuré,

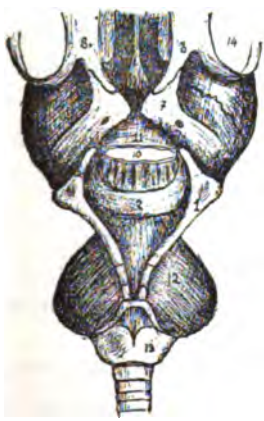

Fig. 8.

Fig. 9.

Fig. 8. — Dissection de la région oto-pharyngienne du sujet précédent.
Fig. 9. — Détails de l'oreille moyenne.
1. grande branche de l'hyoïde; — 2, arcade tympanique; — 3, apophyse basilaire; — 4, base du rocher; — 5, enclume et marteau soudés; — 6, nodule de Meckel; — 7, ap. zygomatique du squamosal; — 8. zygomatique; — 9, condyle de l'occipital; — 10, hiatus auditif commun fermé par le tympan; — 11, lèvre antérieure de cet orifice; — 12, sac pharyngien; — 13, cartilage thyroïde; — 15, fente palpébrale; — 16, orifice buccal; — 17, narines; — 18, conque auditive; — 19, conduit auditif commun.

et les apophyses des squamosaux se touchaient par leur base. Immédiate-

ment en arrière, se trouvait le nodule de Meckel, placé entre les têtes des marteaux. Ceux-ci, distincts l'un de l'autre, mais articulés par l'extrémité de leur manche, étaient soudés avec les enclumes. Il y avait aussi une arcade osseuse jetée d'une apophyse hyoïdienne à l'autre.

Au-dessous était suspendue, entre les branches de l'hyoïde, un os impair, en forme de croissant à concavité supérieure, reste des bulles tympaniques confondues.

Le rocher, presque complètement caché par l'écaille du temporal, n'a pas de fenêtre ovale ni d'étrier.

L'encéphale était parfaitement conformé, et le reste des parties molles disposé comme dans le cas précédent. Citons cependant deux diverticules partant du sommet du pharynx, de part et d'autre de la valvule tympanique, et se terminant chacun en cul-de-sac à la surface de l'un des rochers. Ces deux organes représentent la cavité de l'oreille moyenne.

Nous avons longuement donné la description du type Sphénocéphale, parce que c'est à partir de ce terme de la série que les caractères essentiels de l'Otocéphalie se manifestent nettement. Cette étude détaillée nous permettra d'être beaucoup plus bref dans la suite. Nous ajouterons encore que Gurlt représente un monstre Sphénocéphale porteur d'une très petite mandibule (*loc. cit.*, fig. 26).

Les faits qui viennent d'être exposés montrent que la particularité caractéristique de cette forme monstrueuse réside dans le reploiement en dedans de toute la face inférieure du crâne, et surtout de la face, avec la fusion des oreilles moyennes.

En outre, les monstres Sphénocéphales peuvent présenter des caractères secondaires qui permettent d'y reconnaître plusieurs formes.

1re *variété.* — Conques en place ou peu descendues, deux conduits auditifs distincts, deux tympans soudés; squamosaux rapprochés.

Obs. VII. — Gurlt, *loc. cit.*, fig. 26; — Otto, *loc. cit.*, obs. 205, 206.

2e *variété.* — Conques réunies sous le cou sur un conduit auditif commun; tympans confondus; rapprochement complet des squamosaux.

Obs. VIII. — Otto, *loc. cit.*, obs. 199, 200, 203; — Vroldick, *Tabulæ*, 1857, pl. 59, fig. 6 à 10.

3e *variété.* — Conques réunies sur un conduit auditif commun; tympans confondus; soudure des apophyses zygomatiques des temporaux.

Barrier, *Monstre de la famille des Otocéphaliens*, 1876. *Soc. Biol.*; — Otto, *loc. cit.*, obs. 187, 204, 209.

3e type. — *Agnathocéphalie* [1].

Absence ou état rudimentaire de la mandibule; occlusion de l'isthme du gosier; sac pharyngien; crâne et encéphale bien conformés; yeux reportés à la face inférieure; *conques rapprochées ou réunies;* pas de bouche; maxillaires supérieurs repliés, et soudés par leur bord alvéolaire; arcades zygomatiques très rapprochées ou soudées; squamosaux rapprochés ou soudés par leur base; *caisses du tympan rapprochées ou soudées.*

Cette forme de l'Otocéphalie présente, exagérés, les caractères que nous avons trouvés chez les Sphénocéphales.

Obs. IX. *Agneau agnathocéphale.* — Fœtus presque à terme. Le crâne est bien conformé, mais les yeux sont descendus, reportés à la face infé-

Fig. 10.

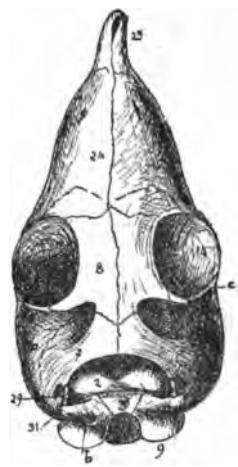

Fig. 11.

Fig. 10. — Face inférieure de la tête d'un mouton agnathocéphale.
Fig. 11. — Face inférieure du crâne du même.
2. arcade tympanique; — 3, ap. basilaire; — 7, ap. zygomatique du squamosal; — 8, zygomatique; — 9, condyle de l'occipital; — 14, orbite; — 17, narines; — 19, hiatus auditif; — 24, maxillaire supérieur; — 25, intermaxillaire; — 29, ap. hyoïdienne du rocher; — 31, ap. styloïde de l'occipital; — *c*, ap. orbitaire du frontal.

rieure de la tête, où ils sont assez éloignés l'un de l'autre. La face, conique, se termine par un appareil nasal effilé qui tend à prendre la forme d'une trompe. Au-dessous se voit une petite fossette glabre qui représente l'orifice buccal. Les oreilles sont descendues, et réunies au-

1. De α, et γνάθος, mâchoire.

devant du cou par une gouttière transverse percée au centre d'un hiatus auditif commun.

Dans le squelette, nous notons une atrophie des intermaxillaires, la soudure bord à bord des maxillaires supérieurs, qui forment ainsi un bouclier dans l'épaisseur duquel on trouve les germes des molaires.

En arrière, les arcades zygomatiques, soudées sur la ligne médiane, forment un pont osseux qui sépare les orbites devenues inféro-latérales. Cette arcade recouvre, à distance, une crête médiane qui résulte de la fusion des palatins, ptérygoïdiens, et apophyses sous-sphénoïdales.

Les squamosaux sont complètement soudés par leur base et masquent le sphénoïde. En arrière est une arcade tympanique, une chaîne transversale formée par les osselets altérés et soudés, un tympan, et un pharynx disposé comme dans l'obs. VIII.

L'encéphale est bien conformé.

Obs. X. *Agneau agnathocéphale.* — Nous avons disséqué un autre sujet de l'espèce ovine, présentant des caractères un peu ambigus, mais qui nous semble appartenir au même type que les précédents.

Agneau presque à terme. Tête piriforme, terminée par un nez tendant à la trompe; yeux très abaissés, pas d'orifice ni de cavité buccale. A la face inférieure de la tête est un mamelon acuminé en avant, et qui

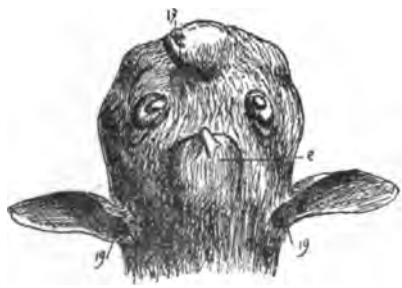

Fig. 12.

Fig. 13.

Agneau agnathocéphale, face inférieure et profil (de la tête).
e, mamelon correspondant à la mandibule; — 17, narines; — 19, hiatus auditifs externes.

répond à la mâchoire inférieure. Oreilles un peu abaissées, mais non réunies.

La dissection nous a montré que les os de la face supérieure de la tête, normaux en arrière, se rétrécissaient en avant de telle sorte que les os nasaux étaient très petits. Au-dessous des orifices des cavités nasales un intermaxillaire unique, déformé, soutenait la trompe.

La face inférieure présente en avant une concentration très marquée des os. Les maxillaires supérieurs, confondus, fortement réduits, forment une lame qui se continue en arrière par les jugaux soudés dans leur première moitié, écartés ensuite pour se réunir aux squamosaux peu déviés.

Cette espèce de pont osseux est bombé en bas et largement écarté du sphénoïde antérieur, dont les ailes, étalées, forment en partie le fond des orbites. Celles-ci communiquent largement sur la ligne médiane.

La région temporale semble à peu près régulière; mais, quoique les bulles tympaniques fussent en place, les osselets, très déformés, présentaient l'une des dispositions caractéristiques de l'otocéphalie.

L'enclume, privée de sa branche supérieure, reliée à l'étrier et à l'apophyse hyoïdienne par un ligament, s'articule avec le marteau. L'apophyse longue de ce dernier sort de la cavité tympanique, se dirige directement en dedans et se réunit à une bandelette osseuse irrégulière, placée en travers de la terminaison de l'apophyse basilaire.

Fig. 14.

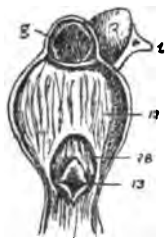

Fig. 15.

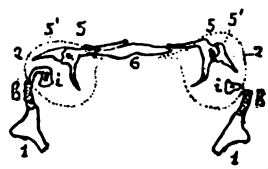

Fig. 16.

Fig. 14. — Face inférieure du crâne du sujet précédent (l'appareil pharyngien et les yeux ont été conservés).

Fig. 15. — Face interne de la paroi antérieure du sac pharyngien.

Fig. 16. — Face inférieure de la chaîne des osselets.

1, grande branche de l'hyoïde; — 2, bulle tympanique; — 5, marteau; — 5', enclume; — 6, nodule de Meckel; — 7, ap. zygomatique du squamosal; — 8, zygomatique; — 12, sac pharyngien; — 13, larynx; — 19, hiatus auditif externe; — 24, maxillaire supérieur; — 25, intermaxillaire; — 28, langue rudimentaire; — *f*, cartilages du nez; — *g*, orifice pharyngien des bulles tympaniques; — *h*, pièce athrohyale; — *i*, étrier; — E, mandibule.

Cette arcade transverse, formée par les enclumes, les marteaux et le nodule de Meckel, représente l'ensemble du cartilage du même nom. Nous avons déjà dit que nous assimilons à une partie de ce cartilage la pièce impaire que l'on trouve si fréquemment intercalée entre les deux marteaux; nous ajouterons ici qu'elle représente, à notre avis, la portion du cartilage qui s'ossifie et se confond ensuite avec le maxillaire inférieur. Quelle que soit la partie du cartilage de Meckel qui serve à former ce petit os, il est certain qu'il provient directement du squelette du premier arc branchial, et qu'il ne correspond pas à la mandibule : la pièce qui fait le sujet de cette observation en fournit la preuve.

En effet, immédiatement en avant de la chaîne des osselets, on trouve la mâchoire inférieure, sous forme d'un pont osseux transversal large d'un centimètre : à ses deux extrémités, on reconnaît le condyle et l'apophyse coronoïde; cette pièce est articulée avec les squamosaux au point

normal. Il ne peut donc y avoir de doute; ce que nous avons appelé *nodule de Meckel* est une pièce indépendante de la mandibule, et sa position entre les marteaux montre qu'elle dérive du cartilage du premier arc branchial.

L'encéphale du sujet était normal.

Les formes que nous venons de décrire constituent le passage des Sphénocéphales aux Strophocéphales. On connaît quelques exemples de cas analogues, tous observés chez des ruminants, et ces observations permettent de distinguer trois variétés, caractérisées surtout par la fusion plus ou moins complète des arcades zygomatiques.

1re *variété.* — Arcades zygomatiques, de dimensions normales, fusionnées en avant et indépendantes en arrière. Par suite de leur écartement, les yeux sont encore latéraux.

Obs. X. — 2e *variété.* — Arcades zygomatiques, de dimensions normales, réunies en avant et en arrière; dans leur partie moyenne, elles sont très écartées et les yeux sont encore latéraux.

Gurlt, *U. Thierische Missgeburten*, 1877, pl. IV, fig. 24.

3e *variété.* — Arcades zygomatiques fusionnées sur toute leur longueur, atrophiées en partie : les yeux sont placés sous la tête, à une certaine distance l'un de l'autre.

Obs. IX. — Vrolick, *Tabulæ*, 1854, pl. 59, fig. 2, 3 et 4.

4e type. — *Strophocéphalie*[1] (I. G. S.-H.).

Absence ou état rudimentaire de la mandibule; occlusion de l'isthme du gosier; sac pharyngien; crâne et encéphale bien conformés; yeux reportés à la face inférieure de la tête; conques rapprochées ou réunies; pas de bouche; maxillaires supérieurs fusionnés et atrophiés; pas d'arcade zygomatique, une vaste orbite sous le sphénoïde antérieur; squamosaux réunis et fusionnés sous le sphénoïde postérieur; *bulles tympaniques rapprochées ou soudées.*

Ce genre, prévu par Is. Geoffroy Saint-Hilaire, et signalé par plusieurs auteurs, n'a été l'objet que d'un très petit nombre d'observations détaillées. Otto[2] et Reid[3] seuls donnent la description

1. De στροφη, retournement.
2. Otto, *loc. cit.*, obs. 201, pl.
3. Reid, 1850, *An. of Anat. and Phys.*

succincte de deux sujets; Phisalix [1] décrit l'encéphale d'un troisième. On en trouve d'autres cas figurés ou cités par Is.-Geoffroy Saint-Hilaire [2], Vrolick [3], Arloing [4], etc., et, fait singulier, tous les cas connus ont été constatés chez le mouton, qui, d'ailleurs, offre plus fréquemment que les autres espèces des monstruosités Otophaliques.

Obs. XI. *Agneau strophocéphale.* — Sujet à mi-terme. Tête piriforme; le crâne est volumineux, mais la région faciale est réduite à une sorte de cône terminé par deux étroites narines. La bouche n'existe pas. A la face

Fig. 17

Fig. 1 .

Fig. 17. — Mouton strophocéphale (face inféro-latérale de la tête).
Fig. 18. — Crâne du même (face inférieure).
1. grande branche de l'hyoïde; — 3, ap. basilaire; — 4, base du roche ; — 5, lamelle représentant l'arcade des osselets; — 7, squamosaux confondus; — 9, condyle de l'occipital; - 17, narines; — 19, hiatus auditif commum; — 20, pariétal; — 21, frontal; — 22, sphénoïde antérieur; — 23, trou optique; — 24, maxillaires supérieurs; — 25, intermaxillaires.

inférieure de la tête, on voit deux yeux bordés de paupières rudimentaires, très rapprochés, séparés par une bride cutanée. Immédiatement en arrière, à l'union de la tête et du cou, se trouve une large gouttière transversale, présentant au centre un cul-de-sac profond, et continué des deux côtés par les conques.

A la dissection, on constate que le frontal est très rétréci en avant et

1. Phisalix, 1889, *J. de l'Anat. et de la Phys.*, pl. III, fig. 10 et 12.
2. I.-G. Saint-Hilaire, 1832, *Traité des Anomalies*, pl. VII, fig. 5.
3. Vrolick, *loc. cit.*, pl. 58, fig. 12 et 13.
4. Arloing, 1867, *J. de Méd. vét. de Lyon.*

n'a pas d'apophyse orbitaire; les intermaxillaires sont très réduits, les maxillaires supérieurs, fusionnés, constituent un petit bouclier piriforme, dans l'épaisseur duquel on retrouve les traces des molaires.

Plus en arrière est une vaste orbite limitée latéralement par les frontaux dépourvus d'apophyse orbitaire, et par le bord interne des pariétaux. Elle est complétée postérieurement par une plaque osseuse transverse résultant de la fusion des squamosaux, et sur lequel on ne voit qu'un petit relief dirigé d'un côté à l'autre, et qui correspond à la base

Fig. 19.

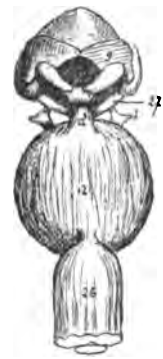

Fig. 20.

Fig. 21.

Fig. 19. — Appareil pharyngien du sujet précédent (face inf.).
Fig. 20. — Le même (face postéro-supérieure).
Fig. 21. — Coupe mediane du même.
1, grande branche de l'hyoïde; — 9, condyle de l'occipital; — 12, sac pharyngien; — 12, son prolongement sous-occipital; — 13, larynx; — 17, narines; — 19, hiatus auditif commun; — 26, œsophage; — 27, cavité membraneuse de l'oreille moyenne; — 28, langue rudimentaire.

des apophyses zygomatiques. Quant à celles-ci, elles font totalement défaut, ainsi que les os jugaux et les lacrymaux.

L'orbite, très peu profonde, a pour paroi supérieure le sphénoïde antérieur assez bien développé et pourvu de deux trous orbitaires. En avant, se trouve un reste du vomer, et une plaque cartilagineuse correspondant à la lame criblée. En arrière est le corps du sphénoïde postérieur qui s'engage au-dessus de la plaque temporale. Les larges interstices qui existent entre ces différentes pièces sont fermés par des lames cartilagineuses.

L'appareil auditif de ce sujet est plus altéré que de coutume. Les rochers sont en place et bien conformés, mais on ne trouve ni étrier, ni

bulle tympanique, ni tympan. D'un rocher à l'autre, entre les apophyses hyoïdiennes, se trouve une bandelette osseuse accolée au bord postérieur de la plaque temporale, et qui représente tout le cartilage de Meckel.

A cette disposition du squelette de l'oreille correspond un état très simple de l'oreille moyenne. L'hiatus auditif externe était fermé par une lamelle cutanée dont le bord antérieur se fixait sur la pièce osseuse qui représente les osselets. Immédiatement au-dessous était un tube membraneux étendu transversalement d'un rocher à l'autre, et qui correspondait à la cavité des oreilles moyennes. Cet organe était sans communication avec le pharynx.

En effet, le sac pharyngien, supporté par un hyoïde vertical, était disposé comme dans les cas précédents; mais, au niveau de l'occipital, il lançait un canal qui passait en arrière du tube membraneux, transversal, suivait la face inférieure de l'apophyse basilaire, et se terminait par une pointe effilée entre le sphénoïde et la plaque temporale.

L'encéphale était bien conformé, les lobes frontaux seuls étaient un peu rétrécis; parmi les nerfs, le trijumeau et l'hypoglosse présentaient l'atrophie déjà signalée.

L'appareil auditif n'est pas toujours aussi simple que celui qui vient d'être décrit, et, dans les cas étudiés par Otto et Phisalix, on trouvait une arcade tympanique en croissant, une valvule soutenue par les marteaux confondus, ainsi que les diverticules venant du rocher et s'ouvrant dans le pharynx (v. obs. XIV). Dans le cas d'Otto, les nerfs optiques étaient fusionnés sur une certaine longueur à partir du chiasma. Vrolick [1] représente un agneau Strophocéphale qui en même temps était atteint d'Anencéphalie.

Les Strophocéphales ont été l'objet d'observations encore trop peu nombreuses pour que l'on puisse distinguer des variétés bien nettes de ce type. On en trouvera très probablement, et d'ailleurs notre observation se rapporte à une forme un peu plus déviée que les cas décrits par Otto et Physalix.

Groupe II. — **Cerveau vésiculeux.**

5e type. — *Edocéphalie* [2] (I. G. S.-H.).

Absence ou état rudimentaire de la mandibule; occlusion de l'isthme du gosier; sac pharyngien; conques rapprochées ou réunies; pas de bouche; maxillaires supérieurs fusionnés et rudimentaires; squamo-

1. *Loc. cit.*, pl. 58, fig. 12 et 13.
2. De αἰδοῖόν, parties sexuelles.

saux soudés sous le sphénoïde; appareil nasal en forme de trompe; yeux très rapprochés ou fusionnés sous le sphénoïde antérieur; cerveau vésiculeux; *pas d'arcade zygomatique; bulles tympaniques rapprochées ou soudées; osselets déformés.*

Cette forme présente un état beaucoup plus anormal que les types précédents. En effet, les yeux arrivent au contact et se soudent sous le sphénoïde, et, en même temps que la cyclopie apparaît, le cerveau devient vésiculeux. C'est là un changement très important survenu dans la structure des sujets.

Obs. XII. *Porc édocéphale.* — Fœtus à terme. La tête, globuleuse, est terminée par une trompe; il n'y a pas d'orifice buccal, et, à la face inférieure, existe un œil volumineux, saillant, entouré de quatre courtes paupières. Les conques sont rapprochées sous la gorge, et réunies par une gouttière transverse, mais les orifices auditifs sont distincts.

Fig. 22.

Fig. 23.

Fig. 22. — Tête de porc édocéphale (face inféro-latérale).
Fig. 23. — Crâne du même (face inférieure).
2, bulle tympanique; — 7', ap. zygomatiques des squamosaux soudés; — 13, larynx; — 17, narine; — 18, conque; — 19, hiatus auditif externe; — 20, pariétal; — 21, frontal; — 22, sphénoïde antérieur; — 23, trou optique; — 24, maxillaires supérieurs; — 25, intermaxillaire.

La dissection montre les particularités suivantes : la trompe, membraneuse, est terminée par une surface plate rappelant le groin du porc; elle est percée de deux petites narines s'ouvrant dans deux étroites cavités en cul-de-sac. A sa base, cette trompe est soutenue par une paire de petites pièces osseuses, qui représentent les sus-naseaux, et sont articulées sur le frontal.

L'œil, unique dans toutes ses parties, reçoit un seul nerf optique; les muscles ne sont pas distincts.

Le système nerveux central offre les anomalies propres à la cyclopie. La

bulbe, le cervelet, les tubercules quadrijumeaux sont assez bien conformés. Les couches optiques, quoique réduites, ont encore un développement assez considérable en arrière; mais, en avant, elles se terminent en pointe; ce sommet donne naissance à un seul nerf optique, et en même temps il se continue par une large plaque de substance nerveuse, qui représente sans doute les corps striés confondus. Des bords de ceux-ci, part une lamelle nerveuse qui tapisse la cavité cranienne et forme une vésicule assez vaste, pleine de liquide, et close de toutes parts. Un rudiment de lobule olfactif donne un nerf qui va à la trompe. Le trijumeau et surtout l'hypoglosse sont très réduits.

C'est le crâne qui offre les anomalies les plus intéressantes. Piriforme dans l'ensemble, il présente à son sommet deux petits os nasaux informes.

Fig. 24.

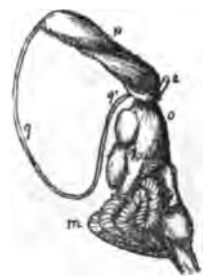

Fig. 25.

Fig. 24. — Face latérale du même sujet (la vésicule cérébrale est détruite).
Fig. 25. — Face latérale du même (la vésicule cérébrale est représentée par un trait).
m, cervelet; — *n*, tubercules quadrijumeaux; — *o*, couches optiques; — *p*, corps striés et lobes sphénoïdaux; — *q*, membrane mince partant du bord des corps striés, s'insérant d'autre part en *q'*, et formant une vésicule cérébrale unique; — *r*, nerf optique unique.

Ceux-ci sont supportés par un frontal unique, très rétréci en avant, où il prend la forme d'un cornet, par suite de l'atrophie et du reploiement en bas de ses bords latéraux, correspondant à la région orbitaire de l'os. Ces deux bords se rejoignent sur la ligne médiane inférieure; mais ils comprennent entre eux, tout à fait en avant, une petite plaque osseuse, rudiment des maxillaires supérieurs confondus.

En arrière du frontal sont les pariétaux, peu déformés, qui se continuent sur les côtés par les squamosaux. Ceux-ci, reportés fortement en dedans, se soudent sur la ligne médiane, au-dessous du sphénoïde postérieur. Leurs apophyses zygomatiques, très fortes, sont dirigées transversalement et, soudées ensemble, forment une crête acuminée en avant, où elle contribue à limiter l'orbite.

Celle-ci est simplement une surface plate, dans la constitution de laquelle rentrent le maxillaire en avant, — sur les côtés les bords repliés du frontal et le bord interne des squamosaux, — au centre, le sphénoïde antérieur, réduit à ses ailes et percé d'un large trou optique.

Le sphénoïde postérieur, peu déformé, est caché sous les temporaux; à sa suite viennent l'apophyse basilaire et un noyau séparé pour les apophyses clinoïdes. De chaque côté sont les rochers encore incomplètement ossifiés, mais pourvus chacun de leurs deux fenêtres, et cachés sous les squamosaux. Les rochers sont en place et chacun possède une bulle tympanique, en forme de croissant à convexité postérieure, et qui se soude par son extrémité interne avec sa congénère.

Dans l'espace compris entre l'arcade tympanique et la crête zygomatique se trouve tendue la chaîne des osselets formée de sept pièces : de chaque côté de la ligne médiane sont les marteaux, très déformés et articulés entre eux; plus en dehors on voit les enclumes qui se fixent par un ligament près de l'apophyse hyoïdienne; au milieu, entre la symphyse des marteaux et le commencement du sphénoïde, est le petit os de Meckel; les étriers existent.

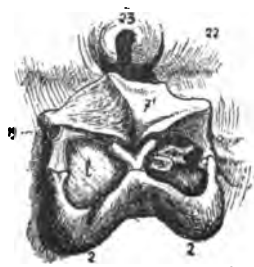

Fig. 26.

Fig. 27.

Fig. 26. — Région tympanique du sujet précédent.
Fig. 27. — Chaîne des osselets du même.
2, bulle tympanique; — 5, marteau; — 5', enclume; — 6, nodule de Meckel; — 7, ap. zygomatiques soudées; — 19, hiatus auditif interne; — 22, sphénoïde; — 23, trou optique; — *l*, tympan.

L'appareil auditif avait la disposition suivante : le conduit auditif arrivait sur l'angle externe de l'arcade zygomatique, et se dilatait largement pour recouvrir tout l'espace compris entre le bord postérieur de cet os, et l'échancrure antérieure de la bulle tympanique. Cette dilatation était fermée à son fond par une membrane tympanique, tendue entre le bord concave de la bulle, un noyau cartilagineux médian, et l'écaille du temporal. Contre la face interne du tympan étaient appliqués le marteau et l'enclume.

Les deux oreilles moyennes communiquaient largement entre elles, et, sur la ligne médiane, du côté supérieur, existait une fente longitudinale représentant les trompes et s'ouvrant dans le pharynx.

Chez ce sujet, la concentration de l'appareil auditif était donc bien moins accusée que dans le Strophocéphale de l'observation IX. Néanmoins la malformation était parfaitement nette.

Obs. XIII. Vrolick, *Tabulæ* (pl. 58, fig. 7, 8, 9 et 10). — Cet auteur décrit et figure un autre cas également observé chez le porc. L'œil,

entouré de quatre paupières, simple en apparence, renfermait un cristallin bilobé; le nerf optique était unique et les muscles confondus. La trompe nasale, déviée à gauche, soutenue par un canal osseux, avait deux orifices, et deux cavités séparées par une cloison cartilagineuse. Le cerveau, comme chez les Cyclopes, était formé d'une vésicule unique; à sa suite, venait un isthme normal. La bouche manquait, et les oreilles étaient rapprochées sous le cou.

Le frontal, les os du nez, étaient conformés comme dans l'observation précédente; de même pour le sphénoïde et les apophyses zygomatiques entre lesquels Vrolick, par une erreur d'interprétation, a cru voir un rudiment de maxillaire supérieur.

En arrière se trouvaient deux bulles tympaniques, volumineuses et soudées entre elles : les méats auditifs étaient tournés en dehors.

Les observations d'Otto révèlent une autre forme de l'Edocéphalie dans laquelle, en arrière de la trompe, se trouvent deux yeux très voisins, mais non soudés; quoique la Cyclopie ne soit pas encore apparente, le cerveau est vésiculeux, et il n'y a que des traces du nerf olfactif. Le reste de la tête est conformé comme nous l'avons dit à l'observation précédente; mais dans un cas il n'y avait ni bulle, ni tympan, ni osselet, et dans un autre les bulles confondues ne renfermaient que les marteaux.

Ces différentes observations nous amènent à reconnaître dans l'Edocéphalie deux variétés :

1re *variété.* — Une trompe à un ou deux orifices; deux yeux très rapprochés, cerveau vésiculeux.

Otto, *loc. cit.*, obs. 13.

2e *variété.* — Une trompe à un ou deux orifices; œil simple ou partiellement double, cerveau vésiculeux.

Obs. XIII. — Vrolick, *Tabulæ*, pl. 58.

6e type. — *Opocéphalie* [1] (I. G. S.-H.)

Absence ou état rudimentaire de la mandibule; occlusion de l'isthme du gosier; sac pharyngien; conques rapprochées ou réunies; squamosaux soudés sous le sphénoïde; un œil simple, ou plus ou moins double, sous le sphénoïde antérieur; pas de trompe, pas d'os de la face; frontal très réduit; *cerveau vésiculeux; bulles tympaniques rapprochées ou soudées; osselets déformés.*

1. De οψς.

Avec l'Opocéphalie arrive la disparition complète des os de la face, dont il restait encore quelques rudiments à la base de la trompe des Edocéphales.

Obs. XIV. *Mouton opocéphale.* — Fœtus à terme. — La tête, globuleuse, présente à sa face inférieure un œil unique, saillant, entouré de quatre courtes paupières; en arrière, au-devant du cou, sont deux oreilles réunies par un hiatus commun; ces oreilles sont très développées, et leur cavité est dirigée en avant et en bas. L'hiatus auditif, circulaire, large de un centimètre, est à moitié fermé par deux languettes ostéo-cartilagineuses, qui partent du bord antérieur et soutiennent une mem-

Fig. 28.

Fig. 29.

Fig. 28. — Tête d'agneau opocéphale vue par la face inférieure, la peau est enlevée.
Fig. 29. — Crâne, face inférieure.
1, hyoïde; — 2, arc tympanique; — 4, rocher; — 5, marteaux; — 5', enclume soudée; 7, ap. zygomatiques soudées des squamosaux 7'; — 12 et 12', sac pharyngien; — 13, larynx; — 19, hiatus auditif; — 20, pariétal; — 21, frontal; — 22, ailes du sphénoïde antérieur; — 22', ailes du sphénoïde postérieur; — 23, trou orbitaire; — *a*, trou représentant la fosse temporale; — *c*, ap. orbitaire du frontal.

brane en forme de croissant (tympan et marteaux). La dissection des parties molles ne présente que peu d'intérêt. Cependant signalons que l'œil unique n'avait pas de cristallin; l'iris, incomplet en haut, était soudé à la cornée, et le tapis était échancré en bas, au-dessous de la papille.

En arrière de cet œil se trouvaient deux glandes symétriques qui nous semblent représenter les glandes molaires supérieures. Plus en arrière encore une lame musculaire transverse correspondant aux crotaphites.

Le cerveau était vésiculeux; il y avait des restes des corps striés; les couches optiques et l'isthme étaient normaux. C'est sur le crâne que se montrent le plus nettement les anomalies. A un occipital et des pariétaux bien conformés fait suite un frontal unique, qui forme la paroi antérieure de la tête. De plus en plus rétréci, cet os se termine, à l'union

de la face antérieure et de la face inférieure, par une saillie en demi-cercle, prolongée de chaque côté par une petite apophyse orbitaire, et limitant l'orbite en avant. Celle-ci est creuse en arrière du frontal seulement, et elle a pour paroi supérieure 2 lames osseuses représentant les ailes du sphénoïde antérieur dont le corps fait défaut. Entre ces ailes se voit un large espace, fermé par une membrane percée elle-même du trou optique. Le bord externe des alisphénoïdaux est en contact avec le pariétal.

En arrière, l'œil reposait sur le bord interne des écailles des temporaux, qui, un peu plus loin, sont si bien confondus par leur base, que les apophyses zygomatiques fusionnées ne forment plus qu'une petite saillie triangulaire dirigée en avant.

Les squamosaux constituent ainsi un large bouclier que recouvre complètement le sphénoïde postérieur, dont les ailes, rapprochées, soudées

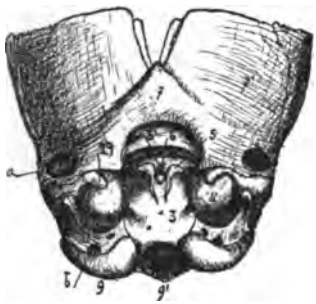

Fig. 30.

Fig. 31.

Fig. 30. — Détail de la région auriculaire (l'arcade tympanique est enlevée).
Fig. 31. — Chaîne des osselets, face inférieure.
3. ap. basilaire ; — 4, rocher; — 5, marteau ; — 5', enclumes soudées ; — 6, nodule de Meckel ; — 7, ap. zygomatiques des squamosaux (7') soudés ; — 9, condyle de l'occipital ; — 9', trou occipital ; — 29, ap. hyoïdienne ; — *a*, trou représentant la fosse temporale ; — *b*, trou stylo-condylien.

et étirées en avant, débordent dans l'orbite au devant du tubercule des apophyses zygomatiques.

Entre l'apophyse basilaire, un peu rétrécie en avant, et le bord postérieur des squamosaux, se trouvent les rochers en partie dissimulés sous la portion écailleuse. Les apophyses hyoïdiennes sont inclinées en dedans ; elles supportent l'hyoïde et un os en croissant, qui provient de la fusion et de la réduction des bulles tympaniques : cette pièce est placée horizontalement, la convexité en arrière.

Entre les apophyses hyoïdiennes est encore fixée une tige osseuse étendue sous l'apophyse basilaire. Cet os, qui représente marteaux et enclumes, porte en son milieu deux prolongements aigus dirigés en bas et en arrière, et qui sont les manches des marteaux. Au-dessus de cet os, sur la ligne médiane, et appliqué contre l'apophyse basilaire, se trouve l'osselet de Meckel.

Le sac pharyngien, très vaste, renfermait la base de la langue ; en haut, il se continuait librement avec la cavité tympanique, et s'ouvrait au

dehors par l'hiatus auditif incomplètement fermé par le tympan. De chaque côté, il envoyait un diverticule sur les rochers.

Obs. XV. — Chez d'autres sujets, appartenant également à l'espèce ovine, nous avons trouvé des différences assez notables. Dans l'un, le

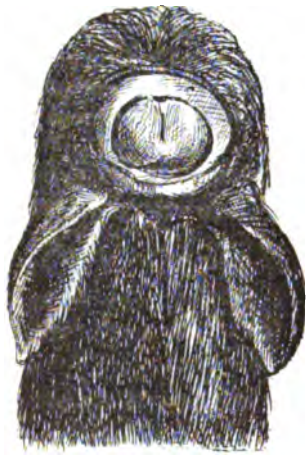

Fig. 32.

Fig. 33.

Fig. 32 et 33. — Tête d'agneau opocéphale (face et profil).

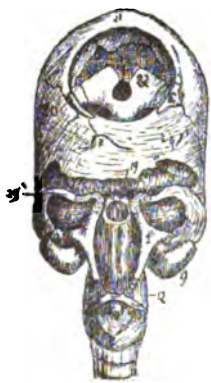

Fig. 34.

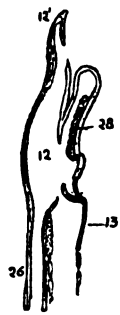

Fig. 35.

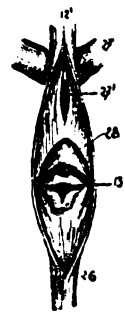

Fig. 36.

Fig. 34. — Face inférieure du crâne, l'appareil pharyngien est conservé.
Fig. 35. — Coupe verticale de la région pharyngienne.
Fig. 36. — Appareil pharyngien ouvert par sa face postérieure.
1, hyoïde; — 7, ap. zygomatiques rudimentaires des squamosaux (7') soudés; — 9, condyle de l'occipital; — 12, pharynx; — 12', son prolongement sous-occipital; — 13, larynx; — 19, hiatus auditif; — 20, pariétal; — 21, frontal; — 22, ailes du sphénoïde antérieur; — 26, œsophage; — 27, diverticules tenant lieu des oreilles moyennes; — 27', orifice de communication des oreilles moyennes avec le pharynx; — 28, langue.

cerveau, formé par un seul lobe, avait des parois épaisses, avec un ventricule unique. En outre l'œil était partiellement double (fig. 32 à 40).

Dans deux exemplaires, il n'y avait presque plus trace des apophyses zygomatiques des squamosaux; le sphénoïde antérieur était réduit à une lame osseuse impaire, percée d'un seul trou optique; et, ce qui est plus important, chez un autre il n'y avait pas de squelette de l'oreille moyenne. Celle-ci était représentée uniquement par un canal membra-

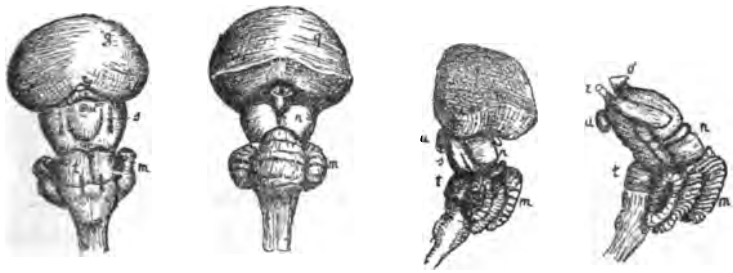

Fig. 37. Fig. 38. Fig. 39. Fig. 40

Fig. 37, 38, 39. — Faces inférieure, supérieure et latérale de l'encéphale.
Fig. 40. — Face latérale de l'isthme.
m, cervelet; — *n*, tubercules quadrijumaux; — *r*; nerf, optique; — *q*, hémisphère conique; *s*, pédoncules cérébraux; — *t*, pont de Varole; — *u*, glande pituitaire; — *u'*, tige pituitaire; — *o'*, terminaison des pédoncules et des couches optiques, qui se continuaient par la vésicule cérébrale unique.

neux étendu d'un rocher à l'autre, ouvert en avant dans l'hiatus auditif, et en arrière dans le sac pharyngien. Dans l'autre sujet, le squelette du premier arc branchial était représenté par un petit os triangulaire à base très allongée et placée sous le sphénoïde.

Obs. XVI. *Crâne du porc opocéphale.* — Ce crâne nous a présenté une réduction extrême de la région oculaire : le frontal n'était plus qu'un petit arc osseux limitant en avant un large orifice optique; le sphénoïde antérieur n'existait pas, mais l'apppareil auditif est aussi complet que dans l'obs. XIV.

Fig. 41. Fig. 42. Fig. 43.

Fig. 41, 42, 43. — Crâne de porc opocéphale, faces antérieure, postérieure, latérale.

Fig. 44.

Fig. 45.

Fig. 44. — Crâne de porc opocéphale, face inférieure.
Fig. 45. — Osselets de l'oreille moyenne, face inférieure et profil.
1, hyoïde; — 2, bulle tympanique; — 3, ap. basilaire; — 4', rocher; — 5, marteaux; — 6, enclume et nodule de Meckel soudés; — 7, pariétal; — 7', ap. zygomatiques soudées; — 9, condyle de l'occipital; 9'', sus-occipital; — 20, pariétal; — 21, frontal; — 14, orbite; — 19, hiatus auditif; — 31, ap. styloïde de l'occipital.

La littérature nous fournit un cas semblable à l'obs. XIV, dû à Physalix[1], qui a particulièrement étudié le système nerveux. Otto a décrit également plusieurs cas analogues à ceux que nous avons observés. Chez l'homme nous citerons le sujet figuré par Lannelongue et Ménard [2], et qui se rapproche beaucoup des précédents.

En somme, le type Opocéphale est très homogène; les variantes qu'on y rencontre portent sur la fusion plus ou moins parfaite des yeux, l'atrophie plus ou moins grande du sphénoïde antérieur et des apophyses zygomatiques du temporal; sur l'état de simplicité de l'oreille moyenne. Ces différences sont insuffisantes pour permettre d'établir des variétés, car elles n'ont aucun lien entre elles, et l'on voit les réductions porter indifféremment du côté frontal, ou sur la région temporale de la tête.

L'encéphale a toujours les mêmes caractères : cerveau vésiculeux, à un seul lobe, porté par un isthme à peu près normal, surtout dans sa moitié postérieure.

7e type. — *Sphérocéphalie* [3].

Absence ou état rudimentaire de la mandibule; occlusion de l'isthme du gosier; sac pharyngien; conques rapprochées ou réunies; pas d'os de la face; pas d'œil; pas de sphénoïde antérieur; squamosaux très réduits; *frontal très réduit; cerveau vésiculeux; bulles tympaniques rapprochées ou soudées; osselets déformés.*

Ce type est le dernier degré de la réduction, de l'atrophie de la

1. *Loc. cit.*, pl. III, fig. 7.
2. *Malformations congénitales*, 1892, fig. 48 et 49.
3. De σφαιρα, globe.

face que nous avons suivi pas à pas depuis la première observation : les appareils nasal et visuel ont disparu, et avec eux les os de la face et même le sphénoïde antérieur. Le crâne, très réduit, renferme encore un encéphale pourvu d'un lobe cérébral.

Obs. XVII. *Mouton sphérocéphale.* — Fœtus à mi-terme.

La tête, globuleuse, dépourvue de face, présente cependant en son

Fig 46.

Fig. 47.

Fig. 48.

Fig. 49.

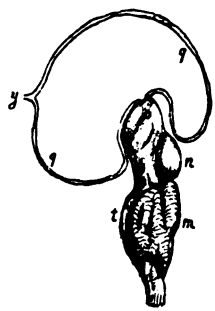

Fig. 50.

Fig. 46. — Tête de mouton sphérocéphale.

Fig. 47 et 48. — Crâne, faces inférieure et postérieure (l'appareil oto-pharyngien est conservé).

Fig. 49. — Détails de l'oreille moyenne, face postérieure ; l'hyoïde et l'arc tympanique sont rabattus en avant.

Fig. 50. — Encéphale vu de profil ; la vésicule cérébrale est représentée en coupe médiane. 1, hyoïde : — 2, arc tympanique ; — 3, ap. basilaire ; — 4, base du rocher : — 5, marteaux soudés : — 9, condyle de l'occipital ; — 17, trompe nasale ; — 19, hiatus auditif ; — 20, pariétal ; — 21, frontal ; — 23, trou sur lequel était insérée la trompe ; — 26, œsophage ; — 27, diverticule du pharynx se portant sur le rocher (cavité de l'oreille moyenne) : — *l*, tympan ; — *m*, cervelet ; — *n*, tubercule quadrijumeau ; — *s*, pédoncules cérébraux ; — *q*, paroi de la vésicule cérébrale ; — *p*, couches optiques ; — *t*, pont de Varole ; — *y*, nerf olfactif.

milieu, en avant, une petite trompe membraneuse percée de deux orifices punctiformes. A l'union avec le cou, les deux conques réunies forment une large surface anfractueuse au centre de laquelle est un petit infundibulum plissé. Celui-ci se termine en cul-de-sac au contact d'une mince lamelle (tympan).

Ce tympan est tendu sur une arcade osseuse verticale, qui représente les bulles tympaniques; il est soutenu en son milieu par les manches soudés des marteaux, et en haut il s'attache sur la chaîne des osselets et le nodule de Meckel.

En arrière est une poche, qui lance deux diverticules latéraux allant aux rochers. La face postérieure de cette oreille moyenne communique par une fente verticale avec le sac pharyngien, conformé comme à l'ordinaire. Le cerveau, vésiculeux, lance un filet nerveux dans la trompe nasale. La vésicule cérébrale est insérée au bout des pédoncules qui sont très petits, ainsi que les couches optiques. Le reste de l'encéphale est à peu près normal.

Le crâne, globuleux, est formé par l'occipital, par les pariétaux repliés en bas et très rapprochés en avant, où ils comprennent entre leurs bords un étroit frontal triangulaire; au bord inférieur de celui-ci est un orifice qui correspond à la trompe.

La paroi inférieure du crâne est formée principalement par une écaille temporale comprise entre le frontal, les pariétaux et les rochers. En arrière, cet os présente une échancrure occupée par un très petit sphénoïde postérieur, au-dessous duquel est tendue l'arcade des osselets avec le nodule de Meckel.

Les rochers, en place, sont bien conformés et pourvus d'un étrier.

Cette monstruosité que l'on a toujours confondue avec la Triocéphalie, en diffère en ce que les rochers ne sont pas soudés et que l'encéphale est complet, quoiqu'altéré dans sa région cérébrale.

Les diverses observations que nous avons pu recueillir montrent qu'il existe plusieurs variétés de ce type. Otto a décrit un cas où il existait, avec la trompe, un rudiment d'œil et de nerf optique. On connaît aussi des formes où la trompe fait défaut (Otto, Vigla).

Nous distinguerons donc trois variétés :

1re variété. — Tête globuleuse avec une trompe et un rudiment d'œil. (Otto, obs. 96, *monstrum ovinum aprosopum.*)

2e variété. — Tête globuleuse, avec une petite trompe.

Obs. XVII. — (Otto, obs. 88, *monstrum humanum aprosopum hemicephalicum.*)

3e variété. — Tête globuleuse, sans trompe.

Vigla, *De l'aprosopie*, 1849, et Saint-Hilaire, *N. sur un triencéphale*, 1823.

(*A suivre.*)

COMPTE RENDU DES TRAVAUX FRANÇAIS ET ÉTRANGERS

L'Embryologie comparée, par le Dr **L. Roule**, professeur à la Faculté des sciences de Toulouse. 1 volume grand in-8, 1162 pages avec 1014 figures dans le texte, Reinwald et Cie, Paris, 1894.

M. Roule vient d'enrichir la science d'un magnifique ouvrage traitant du premier développement de l'ensemble des animaux.

Dans un premier chapitre, il expose l'embryologie des *Protozoaires sarcodaires* et leurs divers modes de reproduction (par fissiparité, gemmiparité, sporulation).

Le deuxième chapitre comprend l'embryologie des *Protozoaires ciliaires*, qui présentent des procédés de reproduction analogues aux précédents.

Dans le troisième chapitre, l'auteur décrit le développement des *Mésozoaires*, êtres inférieurs, la plupart parasites, figurant des sacs à deux assises de cellules.

Le quatrième chapitre renferme la description du développement des *Spongiaires*.

L'embryologie des animaux urticants ou Cnidaires est l'objet de deux chapitres distincts dont le premier est consacré aux *Hydrozoaires* qui n'ont qu'une cavité gastrique endodermique et le second, aux *Scyphozoaires*, pourvus d'un œsophage ectodermique.

Le septième chapitre traite du développement des *Vers Plats* ou *Plathelminthes*; le huitième, de celui des *Némathelminthes*.

Le neuvième chapitre réunit l'embryologie de tous les animaux qui passent par l'état de larve trochophore; de là leur nom de *Trochozoaires*. Il renferme, par conséquent, la description des premiers développements des *Rotifères*, des *Mollusques*, des *Brachiopodes*, des *Bryozoaires*, des *Phoronidiens*, des *Sipunculaires*, des *Annélides* et des *Pseudo-Annélides*.

Le développement des *Arthropodes* fait l'objet du dixième chapitre.

Les onzième et douzième chapitres contiennent l'embryologie des *Chaetognathes* et des *Onychophores* représentés par le péripate.

Le développement des *Échinodermes* est exposé dans le treizième chapitre.

Le développement du *Balanoglossus* représentant le type des *Entéropneustes* fait l'objet du quatorzième chapitre.

Le quinzième chapitre traite de l'embryologie des *Tuniciers*.

Les deux derniers chapitres, enfin, sont consacrés aux *Vertébrés* : l'un comprend l'exposé de leurs feuillets blastodermiques; l'autre contient la revue des formes et des annexes des embryons des vertébrés.

Cette énumération montre mieux que toutes les considérations à quel labeur s'est astreint M. Roule pour faire ce livre d'embryologie comparée.

Avant d'aborder le développement proprement dit de chacun des types ou embranchements, l'auteur résume en termes généraux les caractères de la classification des animaux qu'il renferme. Suivent ensuite les généralités sur le développement de tout l'embranchement. Après cet exposé, il décrit la sexualité (sexes séparés, hermaphrodisme, parthénogénèse) et la formation des éléments sexuels (spermatozoïdes et ovules). C'est seulement après avoir fait connaître ces divers phénomènes, qu'il passe au mode de développement des feuillets blastodermiques. Enfin il signale les formes successives que revêtent les embryons.

Ce livre n'est point une sorte d'encyclopédie embryologique où toutes les observations de tous les auteurs seraient résumées; comme le dit M. Roule lui-même dans sa préface, il a voulu exposer l'état présent des choses acquises, touchant le développement des animaux, et mettre en lumière les données saillantes. « J'ai cherché, ajoute-t-il, avant tout, non pas seulement à signaler les notions prédominantes, mais à poser chacune d'elles en sa place et à indiquer, par cela surtout, comment elle se raccorde à celle qui la précède et à celle qui la suit. »

1014 figures, groupées en planches, illustrent les faits exposés. Chaque figure est entourée par une légende spéciale et chacune des planches s'accompagne d'une légende générale de façon que les notions principales soient mises en relief, sans être cachées ou obscurcies par les détails secondaires. « Cette illustration, considérée en elle-même, dit avec raison M. Roule, est une sorte de second livre qui explique sous une forme concrète et très accessible les données exposées dans le texte. »

De plus, un court résumé termine chaque chapitre.

Il est impossible d'analyser une œuvre aussi considérable; mais j'appelle plus particulièrement l'attention : 1° sur le développement des *Spongiaires*, dont les assises cellulaires paraissent avoir une tout autre signification que celle qu'on leur a attribuée; 2° sur la nature du cysticerque des *Plathelminthes* : au lieu de provenir d'un bourgeonnement spécial, le cysticerque ne représente que le stade embryonnaire qui suit l'époque où l'extrémité antérieure s'est invaginée dans l'extrémité postérieure; 3° sur les feuillets blastodermiques des *Némathelminthes*, qui se forment par séparation des couches cellulaires et non par invagination.

Méritent en outre d'être signalés : 1° le mode suivant lequel se façonne le corps des *Trochozoaires* en partant de la larve trochophore 2° la valeur des feuillets embryonnaires et l'origine des organes chez les *Arthropodes*; 3° l'appareil circulatoire des *Echinodermes*, muni de son ganglion lymphatique; 4° la larve urodèle des *Tuniciers* et leurs alternances de générations; enfin 5° la genèse si variable des feuillets des vertébrés, probablement à raison d'un vitellus nutritif plus ou moins abondant.

On voit par ces quelques indications combien est immense l'œuvre dont M. Roule a doté la science française. Il a étudié les diverses manifestations qui marquent le développement de tous les animaux et les modes variés suivant lesquels les êtres se reproduisent dans les différents embranchements. Les faits ont été groupés d'après leur ordre naturel, sans que l'auteur cherche à imposer aucune théorie; l'idée de l'évolution se dégage de l'exposé même des faits.

Je suis heureux d'adresser toutes mes félicitations au professeur Roule pour la manière magistrale et claire dont il a présenté les phénomènes d'embryologie comparée. Qu'il me permette de lui communiquer un desideratum que la lecture de ce volume si complet a fait naître dans mon esprit : les étudiants et les curieux de la nature n'ont souvent ni le loisir ni la patience de prendre connaissance de tous les documents qui se rattachent à l'histoire des êtres. M. Roule rendrait un immense service à l'enseignement s'il voulait résumer avec la lucidité dont il a le secret, les caractères principaux de chaque type en décrivant simplement les belles figures qui illustrent son volume, sauf à en déduire les résultats généraux à la fin de chaque chapitre.

Éd. Retterer.

Le propriétaire-gérant : Félix Alcan.

Coulommiers. — Imp. Paul Brodard.

CONTRIBUTION A L'ÉTUDE

DES CELLULES GLANDULAIRES

(PANCRÉAS)

Par J. MOURET

Chef des Travaux de Physiologie à la Faculté de médecine de Montpellier.

(Planche IV.)

Depuis plusieurs années, M. le Professeur Hédon étudie les troubles glycosuriques qu'on peut obtenir à la suite de la ligature du canal de Wirsung, à la suite d'injection d'huile dans ce canal, et à la suite de l'extirpation des greffes pancréatiques pratiquées sur le chien. Il nous a chargé de faire l'examen histologique du pancréas chez les divers animaux opérés, ce qui a été pour nous l'occasion d'étudier les éléments sécrétoires de cette glande.

Nous avons étudié le pancréas sur le lapin, le cobaye, le chien, le rat, mais plus spécialement sur la grenouille et la salamandre, dont les éléments sécrétoires, plus volumineux, se prêtent plus facilement à l'observation. Nous avons fait varier le plus possible l'état d'activité des cellules, les examinant, sur ces différents animaux, tantôt après un jeûne prolongé, tantôt après un repas copieux, tantôt après une injection sous-cutanée de pilocarpine. Cet alcaloïde, comme on le sait, produit une abondante sécrétion des diverses glandes : c'est ainsi qu'un chien à jeun, pilocarpinisé, nous a donné en deux heures, par une fistule pancréatique, plus de 15 centimètres cubes de suc. — Nous dirons, en passant, que la grenouille et la salamandre pilocarpinisées doivent être tenues dans un bocal, au contact de l'eau, sans cela elles meurent au bout d'une heure ou d'une heure et demie, et les cellules glandulaires ne peu-

vent plus être considérées comme absolument normales. Nous avons toujours prélevé les fragments de glande sur l'animal vivant.

De petits morceaux ont été fixés soit dans le liquide d'Altmann (solution d'acide osmique à 2 p. 100, 1 vol.; solution de bichromate de potasse à 5 p. 100, 1 vol.) pendant trente-six à quarante heures, soit dans le liquide de Kleinenberg, ou le liquide de Roule (solution saturée de bichlorure de mercure, acide acétique cristallisable 2 p. 100) pendant vingt-quatre heures. Les pièces ont été incluses dans la paraffine après avoir été déshydratées par des alcools de plus en plus forts, et être ensuite passées successivement dans un mélange d'alcool absolu et de toluène, dans du toluène pur, dans un mélange de toluène et de paraffine et enfin dans la paraffine à l'étuve à 50°. Les coupes ont été faites au microtome à bascule.

C'est après fixation de la glande par le liquide d'Altmann que nous avons pu étudier la formation de vacuoles dans le protoplasma des cellules; c'est au contraire sur les pièces fixées par le liquide de Roule ou par celui de Kleinenberg que se dessinent le plus nettement les corpuscules paranucléaires.

Les tissus fixés par l'Altmann sont parfois trop noirs, même après un lavage prolongé à l'eau courante. Il nous a paru que si on plonge pendant vingt-quatre heures les coupes, collées sur la lame, dans le liquide de Gram (iode 1, iodure de k. 2, eau 300), elles deviennent plus claires, après qu'on en a chassé l'iode par l'alcool. Nous les avons colorées avec la safranine, ou bien avec la fuchsine acide suivant la méthode d'Altmann [1].

Les colorants, qui nous ont le mieux réussi pour les pièces fixées par le Kleinenberg ou le Roule, sont l'hématéine, et surtout l'hématéine et la fuchsine acide. On colore pendant 3 minutes avec l'hématéine, on lave à l'eau, puis on surcolore avec la fuchsine acide (solution à 20 p. 100 dans eau anilinée) : chauffer légèrement, laisser refroidir, et laver à l'eau jusqu'à ce que les granulations seules restent rouges. Les parties colorées par l'hématéine sont violettes : on peut les rendre bleu de ciel en exposant aux vapeurs d'ammoniaque pendant quelques secondes la coupe bien imbibée d'eau. La coloration alors ressort bien mieux, et ne gêne en rien l'action de la fuchsine acide.

1. Altmann, *Die Elementarorganismen*, 2e édit., 1894. Leipzig (Veit et Cie).

Historique.

Avant d'indiquer le résultat de nos recherches, nous croyons devoir présenter un résumé des divers travaux qui ont trait à notre sujet.

Heidenhain [1] décrit à la cellule pancréatique deux zones : une zone interne granuleuse et une zone externe claire et d'apparence homogène sur la cellule vivante. Les rapports des deux zones varient suivant la quantité de granulations contenues dans la cellule. Le noyau occupe la limite des deux parties, mais, si les granulations s'accumulent et envahissent toute la zone externe, il peut être déjeté à la base de la cellule. En faisant macérer de petits morceaux de pancréas, pendant deux ou trois jours, dans une solution à 5 p. 100 de chromate neutre d'ammoniaque, Heidenhain a fait apparaître dans la zone externe une fine striation dont les lignes se dirigent de la base de la cellule vers la zone interne. Cette striation avait déjà été signalée par Pflüger. Heidenhain ne peut se prononcer d'une façon précise sur la signification de ces stries. Toutefois, considérant que, lorsqu'il met une cellule vivante sur la table chauffante de Stricker, il voit d'une part, quand le thermomètre marque 50°, les granulations de la zone interne se déplacer en séries linéaires vers la base de la cellule, et d'autre part ce phénomène se reproduire en sens inverse quand la préparation se refroidit, cet auteur pense que les stries représentent des canaux très fins, qui traversent la substance fondamentale de la cellule, et qui contiennent de fines granulations ordonnées en séries linéaires.

Kühne et Léa [2], examinant les cellules vivantes du pancréas du lapin, remarquèrent que les granulations sont animées de mouvements dans l'intérieur du protoplasma, et que, se portant enfin au sommet de la cellule, elles semblent disparaître dans la lumière de l'acinus.

Gaule [3] aurait vu dans les cellules pancréatiques du chien des figures karyokinétiques. Il suppose que lors de la sécrétion la cellule ne perd pas seulement ses granulations, mais que bien souvent la cellule tout entière s'effondre dans la lumière de l'acinus. Les

1. Heidenhain, *Bau des secretorischen Apparates im Ruhezustande*, in Handbuch der Physiologie de Hermann, Bd 5, 173.
2. Kühne et Léa, Verhandl (*Naturhist. med. Vereins. zu Heildelberg*).
3. Gaule, *Kerntheilungen im pancreas des Hundes* (*Arch. für Anat.*), 1880, p. 364.

cellules voisines se multiplieraient par voie karyokinétique pour réparer ces pertes épithéliales.

Schmidt [1] a vu aussi des figures karyokinétiques dans le pancréas du triton. Il reconnaît cependant que ces figures sont assez rares et ne les considère pas comme étant en rapport direct avec la sécrétion. Pour lui, la cellule garderait son individualité et laisserait seulement sortir ses granulations. Il admet toutefois certains changements dans la structure du noyau pendant la sécrétion : uniformément coloré dans la glande au repos, le noyau présenterait, lors de la sécrétion, plusieurs corpuscules nucléaires : ceux-ci et le pourtour du noyau prendraient alors seuls la coloration. Schmidt semble vouloir faire jouer un rôle actif au noyau pendant la sécrétion.

Nüssbaum [2] n'admet pas la fonte cellulaire dans le pancréas, décrite par Gaule. Il refuse aussi tout rôle actif au noyau pendant la sécrétion et considère les modifications décrites par Schmidt, comme passives. Pour lui le processus de la sécrétion pancréatique consiste dans l'excrétion des granulations existantes et dans la reproduction de pareilles granulations aux dépens du protoplasma. En outre, au moment de la sécrétion, un corps particulier qu'il appelle *nebenkern*, apparaîtrait dans le protoplasma entre le noyau et la base de la cellule : unique ou multiple dans une même cellule, de volume variable, les nebenkerne se montreraient alors dans presque toutes les cellules pancréatiques. Nussbaum considère que l'apparition des nebenkerne est l'indice de l'activité glandulaire, mais il ne s'explique pas sur la nature de ces corps.

Ogata [3] admet, comme Schmidt, que le noyau de la cellule pancréatique subit de grandes modifications pendant la sécrétion, il va même beaucoup plus loin que lui dans la façon de comprendre le processus de la sécrétion. Le noyau présenterait un ou plusieurs petits corpuscules particuliers, colorables par l'éosine comme les granulations zymogènes : il les appelle *plasmosomes*. Au moment de la sécrétion, le plasmosome émigrerait hors du noyau et viendrait se placer dans le protoplasma entre la base de la cellule et le

1. Schmidt, *Ueber Kernveränderungen in den Secretionszellen*. — Inaugur. Dissert., Breslau, 1882.

2. Nussbaum, *Ueber den Bau und die Thätigkeit der Drüsen* (*Arch. fur microscopische Anat.*), 1883, t. XXI, p. 343.

3. Masanori Ogata, *Die Veränderung des Pancreaszellen bei der Secretion* (*Arch. fur Phys. de Du Bois-Raymond*), 1883.

noyau : en forme de croissant, il coifferait la partie externe de ce dernier, et à ce moment le plasmosome mériterait le nom de nebenkern. Ce nebenkern grandirait, se fendillerait, et au fond des fentes apparaîtraient peu à peu des granulations zymogènes. Là pourrait s'arrêter le rôle du nebenkern, qui, venu du noyau, donnerait ainsi naissance aux granulations zymogènes. Mais le plus souvent, en même temps que des granulations se formeraient dans le nebenkern, de la chromatine apparaîtrait dans ce corps : d'abord diffuse, la chromatine se condenserait en un point pour y former un véritable noyau. Le plasmosome devenu nebenkern se transformerait ainsi en une véritable cellule incluse dans la cellule mère.

Pour Platner [1], le nebenkern provient également du noyau. Pendant que les granulations zymogènes se forment dans la cellule, le nebenkern se rapetisserait et disparaîtrait.

Nicolaïdes et Melissinos [2] ont étudié les Nebenkerne sur le pancréas du chien. Pour eux, les différents nebenkerne d'une même cellule auraient des origines variables : les uns proviendraient d'un *plasmosome nucléaire*, suivant la théorie d'Ogata, et se transformeraient ensuite en granulations zymogènes; d'autres représenteraient des produits de chromatolyse du noyau ; d'autres enfin seraient de véritables petites cellules incluses dans la cellule pancréatique. Mais tandis que Ogata considère ces dernières comme résultant de la transformation du plasmosome, Nicolaïdes et Melissinos pensent plutôt que ce sont des leucocytes émigrés dans la cellule pancréatique.

Steinhaus [3] dit que les *paranucléi* ne sont pas constants, et n'ont aucun rapport avec la fonction glandulaire. Il les considère comme des parasites sporozoaires et des cytosomes.

Eberth et Müller [4] distinguent deux sortes de *paranucléi* : les uns filamenteux sont colorables par l'hématoxyline, les autres colloïdes se colorent comme les granulations zymogènes. Ils pensent que ces

1. Platner, *Beiträge zur kenntnis der zelle und ihre Theilung* (*Archiv. für mikr. Anatomie*), Bd XXXIII, 1889, p. 180.

2. Nicolaïdes et Melissinos, *Untersuchungen uber einige intra-und-extranucleare Gebilde im pancreas der Saugethiere auf ihre Beziehungen zu der secretion* (*Archiv. für Physiologie de Du Bois-Raymond*), 1890, p. 317.

3. Steinhaus, *Uber parasitäre Einschlüsse in den Pankreaszellen der Amphibien* (*Beiträge zur pathologischen Anatomie und allgem. Pathologie von Ziegler*), Bd VII, 3 Heft. 1890.

4. Eberth et Müller, *Untersuchungen über das Pancreas* (*Zeitschrifft für Wissenschaftliche Zoologie Dreiundfünftzigster Band*), Supplément, 1892, p. 112.

corpuscules ont une relation avec la fonction cellulaire, mais ne s'expliquent pas autrement à ce sujet.

Laguesse [1] a vu dans les cellules pancréatiques de la truite, quelques jours avant l'éclosion, apparaître les nebenkerne. Ils proviendraient d'un étranglement en bissac de noyaux à deux nucléoles. Ils se formeraient un peu avant la substance zymogène, puis se dissoudraient dans le cytoplasma pour contribuer à sa nutrition et par suite à la sécrétion.

En somme la cellule pancréatique en activité présente dans son sein des corps figurés, que les auteurs ont appelés *nebenkerne* ou *Corpuscules paranucléaires*. Quelques-uns croient qu'il s'agit souvent de corps étrangers, leucocytes ou parasites; la plupart pensent que ces corps sont en rapport (?) avec la fonction pancréatique. Mais, parmi ces derniers, les uns font dériver les nebenkerne du noyau, tandis que les autres les considèrent comme prenant naissance au sein du protoplasma. Les premiers semblent attribuer au noyau une fonction prépondérante dans l'acte de la sécrétion, les seconds semblent prétendre que le protoplasma seul est actif.

Nous diviserons notre travail en trois parties :

A. Étude de la cellule pancréatique à l'état de repos;

B. Étude de la cellule pendant la sécrétion;

C. Étude de la cellule après une sécrétion prolongée.

A. Cellule a l'état de repos.

1° *Cellule après fixation par le liquide d'Altmann.* — Après fixation par le liquide d'Altmann, les tubes pancréatiques (fig. 1) sont mal délimités, et les préparations, colorées par la fuchsine acide ou par la safranine, montrent seulement des amas mûriformes de granulations rouges. Ces granulations sont groupées autour d'un petit espace clair, représentant la lumière du tube glandulaire. Les cellules nullement délimitées ont un protoplasma homogène, leur noyau incolore est peu ou pas apparent. La coupe d'une greffe pancréatique de chien récente, par suite peu sclérosée et dans laquelle les cellules glandulaires sont encore normales, permet, dans ce mode de fixation, de mieux voir le contour des tubes sécré-

1. Laguesse, *Sur l'histogénie du Pancréas : la cellule pancréatique.* — Société de Biologie, 1893, p. 696.

teurs. Sur de pareilles préparations on se rend bien compte que les amas granuleux représentent les granulations zymogènes des cellules pancréatiques. Si, ainsi que nous l'avons dit au début, on met les coupes dans le liquide de Gram pendant 24 ou 48 heures, elles deviennent, après qu'on a chassé l'iode par l'alcool, un peu plus claires, et les noyaux des cellules sont un peu plus visibles. On peut alors réussir la double coloration des cellules par l'hématéine et la fuchsine acide. Si la coloration est bonne, on voit les granulations rouges, le fond de la cellule violet, homogène et sans traces de structure; le noyau violet plus foncé paraît homogène (fig. 2). La quantité de granulations est variable. Tantôt elles bourrent tout le corps cellulaire, repoussant le noyau à la base de la cellule, tantôt elles en occupent seulement la *zone* interne. Dans ce dernier cas, le noyau se trouve à la limite des deux zones, et la zone externe colorée par l'hématéine paraît complètement homogène.

2° *Cellule après fixation par le liquide de Roule ou de Kleinenberg.* — Après fixation par l'un de ces liquides, et double coloration par l'hématéine et la fuchsine acide, des détails intéressants apparaissent dans la cellule pancréatique. — Le noyau se détache nettement : arrondi ou parfois ovalaire il prend la double coloration. Il est limité par un fort contour violet foncé. Sur son fond blanc, incolore, se voient de fins filaments et de petits amas de substance colorés aussi en violet. Le noyau présente en outre un, quelquefois deux corpuscules plus volumineux arrondis ou un peu irréguliers de forme, délimités par un mince liséré violet, tandis que leur masse centrale est teintée en rouge-violet (fig. 3). L'éosine, la safranine ont aussi une action élective sur ces corpuscules. C'est sans doute ce qu'Ogata a appelé *plasmosomes*. Ce nom ne nous paraît pas justifié, pas plus d'ailleurs que le rôle que leur attribue cet auteur. On sait en effet aujourd'hui [1] que la paranucléine, qui constitue les nucléoles, a une grande affinité pour la fuchsine acide, l'éosine, la safranine, tandis que la nucléine et les pseudo-nucléoles se colorent plutôt par l'hématoxyline. C'est pourquoi nous continuerons à désigner les corpuscules précédents sous le nom de nucléoles, réservant celui de *pseudo-nucléoles* ou *amas nucléiniens* aux corpuscules colorés par l'hématéine [2].

1. Hertwig, *La cellule et les tissus.* — Livre I, p. 42.
2. La couleur rouge-violet prise par le nucléole, au lieu de la couleur franchement rouge de la fuchsine, nous paraît devoir être attribuée à ce que le mince liséré violet

Les granulations zymogènes sont volumineuses mais de diamètre inégal : elles sont homogènes et se colorent par la safranine, la fuchsine acide, l'éosine, l'acide picrique. Elles occupent tantôt seulement la moitié interne de la cellule, tantôt presque toute la cellule refoulant le noyau à sa base (fig. 3 et 5).

L'espace laissé libre par les granulations et le noyau, c'est-à-dire en général la zone externe de la cellule, se colore en violet. Parfois sur le lapin et sur le chien (fig. 4) cette zone est occupée par des filaments colorés en violet. Ces filaments partent de la base et se dirigent vers la zone granuleuse en contournant le noyau. C'est ce que les auteurs appellent stries de la zone externe. L'expression ne nous paraît pas heureuse, car elle semble indiquer une disposition régulière et constante. Or ces filaments sont très rarement parallèles entre eux : presque toujours ils sont sinueux, formant des lignes contournées S, et plus ou moins enchevêtrés. Entre eux, on peut voir de fines granulations teintées par l'hématéine, lesquelles sont libres ou bien représentent la section de filaments dont la direction est perpendiculaire à celle des précédents. Sur une coupe (fig. 4) perpendiculaire au grand axe de la cellule et n'intéressant que la zone externe, on voit aussi en effet des filaments teintés par l'hématéine, s'enchevêtrant plus ou moins les uns dans les autres et disposés en somme concentriquement au noyau. On y voit encore de petites granulations violettes : certainement toutes ne représentent pas la coupe de filaments car certaines ont un volume supérieur aux plus gros d'entre eux. Il arrive souvent que cette disposition filamenteuse soit peu accusée : dans ce cas la zone externe de la cellule apparaît tout d'abord comme teintée d'une façon homogène par l'hématéine.

Mais si la coupe est mince, on peut, avec un grossissement suffisant, reconnaître qu'elle se compose d'une substance filamenteuse englobant de fines granulations de taille différente, colorées par l'hématéine et éparses entre les filaments. Nous appellerons cette substance filamenteuse et granuleuse que colore l'hématéine, sub-

que l'on voit à son pourtour n'est que la coupe optique d'une couche de substance nucléinienne enveloppant le nucléole formé de paranucléine. Ce mince liséré est-il dû à la présence d'une membrane propre? Ou bien n'est-il pas plutôt dû à ce que la paranucléine fabriquerait de la nucléine à sa surface? Cette dernière supposition pourrait être un argument en faveur de ceux qui, comme Flemming, considèrent la paranucléine, c'est-à-dire les nucléoles, comme des points spéciaux de reproduction de la nucléine.

stance *prézymogène*, et la région de la cellule qu'elle occupe (zone externe ou base de la cellule) *matrice* de la cellule : on verra plus loin la raison de ces dénominations.

Dans les cellules qui paraissaient complètement farcies par les granulations zymogènes, nous avons toujours pu distinguer à leur base une mince zone formée par de la substance *prézymogène*. De plus, que les granulations remplissent presque entièrement la cellule, ou qu'elles n'en occupent que la moitié interne, la substance prézymogène s'insinue plus ou moins loin entre les granulations elles-mêmes.

La fixation du pancréas par le liquide de Roule et mieux encore par le liquide de Kleinenberg nous montre donc une structure filamenteuse et granuleuse dans la substance qui paraissait homogène après fixation par le liquide d'Altmann. Cette différence d'aspect nous paraît être due dans les unes à l'action des acides picrique, sulfurique et acétique, qui mettent en évidence la structure filamenteuse et granuleuse de la substance prézymogène, tandis que dans les autres l'acide osmique fixe cette substance en la rendant homogène. Cette action de l'acide osmique est bien connue pour les noyaux, dans lesquels il fait pâlir les éléments nucléiniens et lininiens, tandis qu'il met en évidence les nucléoles [1].

B. Cellule pendant la sécrétion.

Pendant la sécrétion, la fixation du pancréas par le liquide d'Altmann et la fixation par les liquides de Roule ou de Kleinenberg nous ont donné des résultats différents, mais bien intéressants dans les deux cas.

Après un jeûne de vingt-quatre heures, on donne à manger à un chien; quatre heures après, on lui fait une première injection de 25 milligr. de pilocarpine, suivie d'une autre injection une demi-heure plus tard. L'animal salive abondamment, urine, vomit et présente un peu de diarrhée. Deux ou trois heures après la dernière injection de pilocarpine, on enlève le pancréas et de petits morceaux sont fixés dans les divers liquides. Si l'on opère sur une grenouille ou une salamandre, il suffit d'injecter 12 milligr. de pilocarpine, et de garder pendant deux ou trois heures l'animal dans un bocal avec un peu d'eau.

1. O. Oscar Hertwig, *loc. cit.*, p. 41.

1° *Cellule après fixation par le liquide d'Altmann.* — L'aspect des préparations n'est plus le même qu'au stade de repos (fig. 12). Les tubes glandulaires sont mieux délimités; la cellule pancréatique est plus petite, son noyau très apparent et nettement nucléolé; les granulations zymogènes sont beaucoup moins nombreuses, la plupart sont sphériques, mais quelques-unes sont allongées en forme de bâtonnet ou de raquette. Dans certains tubes, le sommet des cellules est coloré en rouge d'une façon un peu diffuse, comme si les granulations s'étaient dissoutes dans le protoplasma cellulaire avant de tomber dans la lumière glandulaire : dans ce cas, celle-ci est remplie par une matière homogène et colorée en rouge que l'on retrouve dans les canaux excréteurs. Mais assez souvent la lumière du tube glandulaire et celle des fins canaux excréteurs contiennent des granulations intactes, et ce n'est que dans les conduits plus gros qu'on voit le produit de la sécrétion former un amas homogène.

Les cellules pancréatiques sont en outre creusées de nombreuses vacuoles. Ces vacuoles sont en général sphériques, de volume inégal mais supérieur à celui des granulations zymogènes et ne peuvent être considérées (surtout chez le chien) comme des espaces laissés libres par la chute des granulations. Elles peuvent occuper la zone interne et la zone externe de la cellule. Isolées les unes des autres, elles peuvent aussi être rapprochées, accolées ou fusionnées entre elles. Ces vacuoles ressemblent à celles décrites par Ranvier dans les cellules caliciformes de la membrane rétrolinguale de la grenouille rousse et dans les cellules granuleuses de la sous-maxillaire du rat [1]; comme elles aussi, elles doivent contenir de l'eau et des sels inorganiques.

La fixation du pancréas par le liquide d'Altmann, après sécrétion intense de cette glande, permet donc de constater les modifications suivantes : *a*) formation de vacuoles, *b*) diminution du nombre des granulations zymogènes, *c*) transformation des granulations en une matière homogène, sans doute sous l'action dissolvante du liquide fourni par les vacuoles; cette dissolution des granulations se fait en général dans les petits conduits excréteurs, mais elle peut avoir lieu dans la cavité du tube sécréteur, et quelquefois même se faire déjà à l'intérieur de la cellule pancréatique, (fig. 13) *d*), le

1. Ranvier, *Traité technique d'histologie*, 2e édit., 1889, p. 213 et 219.

noyau, peu visible au stade du repos, devient très apparent après une sécrétion exagérée et présente alors un ou plusieurs nucléoles.

Cette mise en relief du noyau de la cellule semblerait indiquer qu'il participe directement au phénomène de la sécrétion. Nous ne le croyons pas, car nous n'avons point observé cette différence d'aspect du noyau dans les préparations fixées par le liquide de Kleinenberg. Nous pensons qu'il s'agit là plutôt d'une modification apparente et passive, due aux modifications chimiques qui se passent, lors de la sécrétion, dans le protoplasma, à l'intérieur duquel est plongé le noyau.

2° *Cellule après fixation par le liquide de Roule ou le liquide de Kleinenberg.* — Ici l'aspect des préparations est bien différent. Disons tout d'abord que nous n'avons pu apercevoir les vacuoles, mais en revanche on voit très bien les corpuscules paranucléaires (fig. 6 à 12).

Les limites cellulaires sont précises. Sur le fond de la cellule, clair et incolore, apparaissent nettement les granulations, le noyau et les corpuscules paranucléaires. Les granulations peu abondantes n'occupent le plus souvent que le sommet de la cellule. Le noyau arrondi ou ovalaire, parfois aussi un peu anguleux est situé dans la partie moyenne du corps cellulaire; sa double coloration est la même qu'au stade de repos. Rien n'est changé dans sa constitution. Les corpuscules paranucléaires simples ou multiples se rencontrent dans toutes les régions de la cellule qui ne sont pas occupées par les granulations zymogènes. Fréquemment on les trouve à la base de la cellule. Ils se présentent sous trois formes principales : forme en croissant, forme arrondie, forme diffuse, toutes les trois pouvant coexister dans une même cellule. Ils se colorent en brun violet comme la substance que nous avons appelée prézymogène dans la cellule au repos. Comme elle aussi, ils sont constitués par de fins filaments enchevêtrés les uns dans les autres, et par de fines granulations. Parfois dans leur intérieur (fig. 6, 7, 8), se trouve emprisonnée une grosse granulation zymogène colorée en rouge par la fuchsine. La coloration et la structure de ces corpuscules paranucléaires, en tout semblables à la coloration et à la structure de la substance qui constitue la matrice de la cellule au repos, permettent donc de les considérer comme étant de même nature : prézymogènes.

De même que dans la cellule au repos, on peut voir des tractus de

cette substance prézymogène s'insinuer plus ou moins loin entre les grosses granulations zymogènes.

Jamais nous n'avons vu le moindre corpuscule paranucléaire avoir une position telle, qu'il nous fût permis d'en conclure qu'il pouvait provenir du noyau. D'ailleurs leur structure ne ressemble en rien à celle des différentes parties du noyau, et leur coloration est toute différente de celle des nucléoles.

Si ces corpuscules sont d'origine protoplasmique et de même nature que la substance prézymogène, on peut se demander pourquoi cette substance se présente ici sous forme d'amas corpusculaires au lieu d'être uniformément répandue dans le corps de la cellule. La question paraît difficile à résoudre, mais on peut supposer avec quelque vraisemblance que cette forme est due tout simplement à l'action des réactifs fixateurs. Il est plus vraisemblable encore d'admettre que pendant la sécrétion, par suite de la disparition des granulations zymogènes, qui occupaient les mailles que forment les filaments prézymogènes en s'enchevêtrant, ces filaments tendent à se tasser les uns contre les autres, soit par contractilité propre, soit par attraction de ces filaments entre eux. Là où il y a des granulations zymogènes les filaments sont encore disposés en réseau dans l'intervalle des granulations (fig. 6 à 11, c. p. d.).

La masse totale de substance prézymogène, représentée par les corpuscules paranucléaires et par celle qui est disposée en réseau là où il y a encore des granulations zymogènes, paraît être bien plus grande dans la cellule qui sécrète, si on la compare à la quantité (fig. 5) de cette substance qu'on peut apercevoir dans la zone externe de la cellule au repos et bourrée de granulations zymogènes. Il est donc probable que pendant la sécrétion il y a tout à la fois expulsion des granulations zymogènes et fabrication de substance prézymogène.

C. Cellule après une sécrétion prolongée.

Une salamandre ou une grenouille à jeun depuis plusieurs jours est mise dans un bocal avec de l'eau, du pain et de la viande. Une semaine après, on lui injecte 12 milligrammes de pilocarpine, et, 2 à 3 heures après l'injection, on fixe le pancréas dans le liquide de Kleinenberg pendant 24 heures. — L'intestin de l'animal est farci par de l'amidon qui se colore en bleu par l'iode.

Sur les coupes, colorées comme précédemment par l'hématéine et la fuchsine acide, les cellules pancréatiques ne présentent plus de limites nettes (fig. 13) : leur place n'est guère indiquée que par le noyau, qui a les mêmes caractères que dans les deux stades précédents. La lumière du tube glandulaire est peu distincte. Les grosses granulations zymogènes, colorées par la fuchsine, sont parfois très rares, certaines cellules même n'en présentent pas du tout. Les corpuscules paranucléaires n'existent pas ou sont très rares. En revanche tout le corps de la cellule est constitué par un amas de fines granulations se colorant en brun violet, comme les grains et les filaments, qui dans les stades précédents formaient les corpuscules paranucléaires et la matrice de la cellule. Toutefois parmi ces fines granulations quelques-unes présentent une coloration rouge violet plus ou moins prononcée, si bien qu'on peut trouver tous les intermédiaires entre la coloration brun violet des corpuscules paranucléaires et la coloration rouge des grosses granulations zymogènes.

De pareilles préparations, dans lesquelles les corpuscules paranucléaires à filaments hématéinophiles ont disparu, et où l'on voit en revanche un protoplasma finement granuleux à granulations hématéinophiles, ne donnent-elles pas l'idée que les filaments de ces corpuscules se sont fragmentés en une infinité de petits grains, qui se sont répandus dans tout le protoplasma?

Les différences de coloration présentées par ces grains, dont les uns sont violets, les autres rouge violet et quelques-uns rouges, ne permettent-elles pas de supposer que ces grains se transforment peu à peu en granulations zymogènes fuchsinophiles? C'est l'explication qui nous paraît la plus plausible.

Conclusions.

1° La cellule pancréatique au repos présente une zone pleine de grosses granulations zymogènes fuchsinophiles, tournée vers la cavité du tube sécréteur, et une zone externe *matrice* de la cellule, plus ou moins grande suivant le développement de la précédente. Le noyau nucléolé se trouve à la limite de deux zones.

2° Abstraction faite des granulations zymogènes, le protoplasma se compose de deux matières : une fondamentale homogène et amorphe, et une autre, contenue dans la précédente, figurée et colorable par l'hématéine. — Celle-ci, substance *prézymogène*, se

trouve dans toute la cellule, mais ne se voit bien que dans les parties laissées libres par les granulations zymogènes, c'est-à-dire à la base de la cellule où elle forme la matrice. Elle est constituée par des filaments et de fines granulations colorables par l'hématéine. — Sur une coupe faite suivant le grand axe de la cellule ces filaments figurent parfois dans la zone externe une striation perpendiculaire à sa base, mais cette partie de la cellule pancréatique ne mérite pas le nom de zone striée, car le plus souvent les filaments y sont disposés très irrégulièrement : le nom de zone filamenteuse ou celui de matrice de la cellule conviendraient mieux. La première dénomination indiquerait la structure de cette région, sans rien préjuger de l'agencement des filaments ; la deuxième indiquerait la part qu'elle prend à la formation des granulations zymogènes.

3° Pendant la sécrétion, il se forme dans le protoplasma des vacuoles contenant un liquide incolore (de l'eau et des sels); la cellule excrète ses granulations zymogènes qui se dissolvent dans le liquide fourni par les vacuoles pour constituer le suc pancréatique. La dissolution des granulations peut se faire dans la cellule même, mais le plus souvent elle a lieu dans la cavité du tube sécréteur ou dans les premiers canaux excréteurs.

4° En même temps que la cellule excrète ses granulations zymogènes et le contenu de ses vacuoles, la substance prézymogène augmente. Cette substance se présente alors sous forme d'amas dits corpuscules paranucléaires ou nebenkerne disséminés dans les parties de la cellule laissées libres par les granulations zymogènes qui ne sont pas encore tombées dans la cavité du tube sécréteur.

5° La substance prézymogène, filamenteuse, se réduit ensuite en fines granulations, qui se répandent dans tout le protoplasma où elles grossissent et mûrissent peu à peu pour devenir à leur tour de véritables granulations zymogènes.

Explication de la planche IV.

Signification des lettres de renvoi employées pour toutes les figures.

N. — Noyau.
n. — Nucléole.
g. z. — Granulations zymogènes.
g. z. h. — Jeunes grains non encore mûrs et hématéinophiles.
s. p. — Substance prézymogène.

c. p. — Corpuscule paranucléaire.
c. p. d. — Corpuscule paranucléaire diffus.
g. r. — Globules rouges.
v. — Vacuoles.

Fig. 1. — Vérick : oculaire 3, objectif 7.

Portion d'un lobule du pancréas de chat, fixé par le liquide d'Altmann. Coloration par la safranine. Les tubes sécréteurs et leurs cellules ne sont pas délimités. Les noyaux ne sont pas apparents, sauf en quelques endroits où ils se montrent comme des taches plus foncées que le reste du protoplasma en dehors de la zone des granulations zymogènes. Celles-ci (g. z.), colorées par la safranine, sont disposées en amas autour d'un espace incolore représentant la lumière du tube sécréteur. Ces amas de granulations indiquent seuls la situation des acinis. — Les globules rouges (g. r.) tranchent sur le fond de la préparation par leur coloration rouge intense.

Fig. 2. — Zeiss : oculaire 6, objectif à immersion homogène de 3 millimètres de distance focale.

Une cellule de pancréas de chien fixé par le liquide d'Altmann. La coupe, sur laquelle cette figure a été prise, avait séjourné vingt-quatre heures dans le liquide de Gram; après avoir chassé l'iode par l'alcool, on a pu obtenir une double coloration : le fond homogène de la cellule et le noyau homogène aussi ont été colorés en violet par l'hématéine, les granulations zymogènes en rouge par la fuchsine acide.

Fig. 3 et 4. — Zeiss : oculaire 8, objectif à immersion homogène de 3 millimètres de distance focale.

Deux cellules du pancréas de chien fixé par le liquide de Roule. Le noyau et la substance prézymogène ont été colorés par l'hématéine, et les granulations zymogènes par la fuchsine acide. La figure 4 représente la coupe d'une cellule perpendiculaire à son grand axe et n'intéressant que la zone externe avec le noyau de la cellule. Les filaments prézymogènes se montrent ici disposés circulairement au noyau, on y voit aussi de petits grains qui représentent sans doute des filaments coupés transversalement.

Fig. 5. — Zeiss : oculaire 12, objectif à immersion homogène de 1 millimètre 5 de distance focale.

Cellule du pancréas d'une grenouille à jeun depuis longtemps. Fixation par le liquide de Kleinenberg. Double coloration par l'hématéine et la fuchsine acide. Les granulations zymogènes (g. z.) sont colorées en rouge par la fuchsine acide. La substance prézymogène (s. p.) est constituée par des grains et des filaments colorés en violet par l'hématéine. Le noyau (N.) présente un fond incolore, une membrane d'enveloppe et des amas nucléiniens colorés par l'hématéine. Le nucléole (n.) présente un contour teinté en violet; en dedans de ce contour il est constitué par une substance homogène colorée en rouge violet. Cette coloration est due à ce que la paranucléine, colorée en rouge par la fuchsine, est entourée d'une membrane de nucléine qui se colore en violet par l'hématéine : la

superposition des deux couleurs, hématéine et fuchsine, produit la couleur rouge violet du nucléole. Cette coloration rouge violet du nucléole a été figurée par une teinte noire, homogène, plus claire que la ligne du contour. (Le nucléole des noyaux de toutes les figures qui suivent, sauf pour la figure 12, a été représenté de même.)

Fig. 6 à 11. — Zeiss : oculaire 18, objectif à immersion homogène de 1 millimètre 5 de distance focale.

Cellules du pancréas de grenouille fixé dans le liquide de Kleinenberg, trois heures après une injection sous-cutanée de 12 milligrammes de pilocarpine. Double coloration par l'hématéine et la fuchsine acide.

Les granulations zymogènes sont plus rares. La substance prézymogène colorée en violet par l'hématéine forme des amas ou corpuscules paranucléaires (c. p.) plus ou moins arrondis. La figure 10 présente un corpuscule en forme de croissant. Dans les figures 6, 7, 8, une granulation zymogène se trouve emprisonnée au sein d'un corpuscule paranucléaire. Dans toutes ces figures on voit entre les granulations zymogènes des filaments de substance prézymogène constituant ce que nous avons appelé corpuscule paranucléaire diffus (c. p. d.). Le noyau a le même aspect et même constitution que dans la figure 5. Dans la figure 6 le noyau manque, il a été laissé en dehors de la coupe.

Fig. 12. — Zeiss : oculaire 8, objectif à immersion homogène de 1 millimètre 5 de distance focale.

Coupe d'un tube sécréteur du pancréas de chien fixé dans le liquide d'Altmann après un repas copieux et une injection sous-cutanée de pilocarpine.

Les granulations zymogènes sont peu abondantes, le protoplasma est homogène et creusé de vacuoles; le noyau est plus apparent que dans les figures 1 et 2 et présente un nucléole, quelquefois deux. Les cellules sont bien délimitées; la lumière de l'acinus est pleine d'une substance qui se colore par la fuchsine comme les granulations zymogènes.

Fig. 13. — Zeiss : oculaire 12, objectif à immersion homogène de 1 millimètre 5 de distance focale.

Coupe d'un acinus du pancréas d'une salamandre qui avait mangé pendant une semaine et à laquelle une injection sous-cutanée de pilocarpine a été faite deux heures avant la fixation de son pancréas dans le liquide de Kleinenberg. Double coloration par l'hématéine et la fuchsine acide. Les limites cellulaires ne sont pas marquées. La place des cellules est seulement indiquée par les noyaux, qui ont le même aspect que dans la figure 5 et dans les figures 7 à 11. Les granulations zymogènes colorées en rouge par la fuchsine sont peu abondantes. Le protoplasma est parsemé de granulations dont la coloration varie du violet au rouge violet. On trouve toutes les colorations intermédiaires entre la coloration violet foncé de la substance prézymogène et la coloration rouge des granulations zymogènes. Pour ne pas compliquer le dessin, tous ces grains ont été figurés en noir.

DES GANGLIONS

DE

LA CHAINE NERVEUSE VENTRALE DES HIRUDINÉES

PAR

Ch. SIMON et **G. THIRY**

Chef des travaux d'histologie — Préparateur

à la Faculté de médecine de Nancy.

(*Planche V.*)

La question que nous nous proposons de traiter ici, a déjà fait l'objet d'un certain nombre de travaux dont plusieurs même possèdent une grande importance. Si, après tant d'autres, nous revevons sur un sujet en apparence épuisé, c'est qu'en parcourant ces mémoires nous avons pu nous convaincre du peu de concordance qui existe entre les idées des divers auteurs. Quand parurent les plus récents de ces travaux, la méthode de Golgi, quoique déjà publiée, n'était pas d'un emploi aussi courant qu'aujourd'hui et aucun de nos devanciers n'a cru devoir l'employer. Celle d'Ehrlich n'était pas encore connue. Toutes les observations antérieures aux nôtres ont été faites sur des ganglions entiers ou sur des coupes transversales et longitudinales de ces ganglions, colorés à l'aide des réactifs communément employés en histologie, picro-carmin de Ranvier, carmin alunique ou boracique. Si ce procédé présente des avantages incontestables, il possède aussi de graves inconvénients et c'est bien certainement à son emploi qu'est due la diversité d'opinions qu'on relève dans la littérature. Ne fût-ce d'ailleurs qu'à titre de contrôle, il n'était pas inutile d'appliquer à cette étude l'une des deux méthodes les plus courantes en histologie nerveuse. L'impré-

gnation des éléments par le Bleu de Méthylène, selon le procédé d'Ehrlich, nous a paru remplir la plupart des indications. Elle permet de conserver des ganglions entiers et de poursuivre sur une certaine longueur et dans les différents plans, les prolongements cellulaires. Par contre, elle ne permet pas de conserver les rapports qui existent entre les ganglions et les territoires qu'ils innervent. Il y aurait donc lieu d'étendre et de contrôler nos recherches à l'aide de la méthode de Golgi.

On sait que le système nerveux abdominal des Hirudinées se compose d'un *anneau periœsophagien*, auquel fait suite une *chaîne ganglionnaire ventrale*. Cet anneau est lui-même formé par la réunion, au moyen de deux gros cordons dits *connectifs*, de deux ganglions dont l'un se trouve placé sur la face dorsale de l'œsophage, *ganglion sus-œsophagien*, l'autre sous la face ventrale, *ganglion sous-œsophagien*.

La chaîne ventrale est reliée à l'anneau par deux cordons connectifs accolés l'un à l'autre constituant une *commissure*. Entre eux se trouve intercalé un petit nerf spécial, le nerf intermédiaire de Faivre. Cette chaîne se compose de vingt-deux ganglions, un pour chaque segment vrai du corps, réunis l'un à l'autre par une commissure : ces ganglions sont sphériques et à part quelques variations dans le volume et l'écartement, de l'avis général des auteurs, présentent une structure analogue. Le dernier d'entre eux cependant en diffère : à cause de sa position, on lui a donné le nom de *ganglion anal*.

De chacun des ganglions abdominaux partent deux paires de nerfs, les *nerfs latéraux*, qui se distribuent aux organes du segment du corps correspondant.

Examiné au microscope, l'un quelconque de ces ganglions se montre composé d'une substance celluleuse périphérique et d'une portion fibrillaire centrale (fig. 1, a, e). La substance celluleuse s'étend sur les régions latérale et ventrale du ganglion, mais jamais sur la face dorsale, ce qui permet de la distinguer de la ventrale. Les cellules, toutes unipolaires, qui occupent les parties latérales sont massées en groupes placés entre la gaine conjonctive — le névrilemme — en dehors et les émergences des cordons connectifs et des nerfs latéraux en dedans, soit aussi entre deux nerfs latéraux voisins, dans leur trajet intra-ganglionnaire. Les cellules de la face ventrale sont au contraire irrégulièrement semées et à la

différence des autres, présentent de grandes variations de volume (fig. 2, e).

La substance centrale est formée de fibres longitudinales, obliques ou transversales. La plupart des auteurs qui se sont occupés de cette question, ont étudié de préférence les trajets de ces fibres dans le ganglion et l'origine des nerfs latéraux, sans se préoccuper des différences de nature qui pouvaient exister entre les diverses fibres. Il nous a semblé au contraire, qu'il était possible, d'après la structure et la disposition de ces éléments, d'établir entre eux plusieurs catégories. Par leur structure, un certain nombre de fibres paraissent différer les unes des autres. C'est ainsi que les unes sont volumineuses, d'apparence fibrillaire, indivises au moins dans tout leur trajet intra-ganglionnaire; les autres sont fines, variqueuses, réfringentes et se ramifient fréquemment. Ces caractères cependant sont insuffisants pour justifier l'établissement de deux classes, car nous trouvons encore des fibres volumineuses, longtemps indivises, se bifurquant en pénétrant dans le ganglion en donnant naissance à des fibres fines variqueuses, réfringentes comme les précédentes. Nous aurions été tentés de constituer pour ces dernières une catégorie spéciale, si nous n'avions remarqué qu'elles pénètrent constamment par les nerfs latéraux dans le ganglion, où elles se divisent et souvent s'épuisent entièrement. Ce sont donc des fibres centripètes, naissant de cellules situées en dehors des centres nerveux, probablement à la périphérie du corps. Les fibres de la première catégorie naissent au contraire des cellules unipolaires constitutives de ces centres, et sortent des ganglions par les nerfs latéraux : ce sont donc des fibres centrifuges.

Quant à la question de savoir si les fibres centrifuges et les fibres centripètes sont de natures motrice et sensible, nous ne pouvons logiquement l'affirmer, les nerfs latéraux pour les besoins de la préparation ayant toujours été coupés peu après leur émergence.

La chose cependant nous semble infiniment probable; car ces dispositions rappellent de très près les descriptions de v. Lenhosseck [10], de Cerfontaine [11] et de Retzius [12] chez les Lombrics.

Les fibres centrifuges naissent des cellules unipolaires de la périphérie du ganglion. Depuis Helmholtz [1], on sait que parmi les

1. Ce mémoire était déjà imprimé quand nous avons pu nous procurer un travail de Biedermann sur le système nerveux de quelques Invertébrés, et en particulier des Hirudinées. Nous nous réservons d'analyser avec détail les idées de cet auteur dans un

fibres nerveuses qui pénètrent dans un ganglion par la commissure antérieure, les unes traversent directement pour sortir par la commissure postérieure, tandis que d'autres s'incurvent en dehors pour passer dans les nerfs latéraux. La disposition serait telle, que de leur origine à leur terminaison les fibres appartiendraient toujours à la même moitié du corps.

Telle ne fut pas toujours l'opinion des auteurs qui suivirent et étudièrent séparément les fibres venues dans un ganglion par l'intermédiaire des commissures et celles qui naissent dans ce ganglion des cellules unipolaires périphériques. En ce qui concerne les premières, Faivre [3], Walter [5], Remy Saint-Loup [8] pensent qu'elles s'entrecroisent au centre du ganglion pour passer du côté opposé de la ligne médiane. Vignal [7] cependant ne partage pas cette interprétation et se rattache aux idées de Helmholtz. Au sujet de la disposition des prolongements cellulaires nés dans le ganglion même, les observations des auteurs ne concordent pas davantage. Pour les uns, Bruch [2], Hermann [6], François [9], ces prolongements subissent une décussation au centre du ganglion, pour passer ensuite dans les nerfs latéraux du côté opposé. Sur ce point encore l'opinion de Vignal est toute différente.

Pour Walter, les prolongements des groupes cellulaires placés en avant de l'émergence des nerfs latéraux, passent immédiatements dans les nerfs du même côté ; les groupes postérieurs envoient leurs fibres dans la commissure distale. Leydig [4] et Hermann reconnaissent encore avec Helmholtz l'existence de prolongements ou de faisceaux de fibres destinés à relier les groupes celluleux latéraux de côtés opposés. Ces deux auteurs enfin décrivent au centre du ganglion une substance fibrillaire ou granuleuse formée par la résolution des prolongements de toutes sortes, sorte de masse commune aux dépens de laquelle naissent les nerfs latéraux.

Comme on le voit, il est bien difficile d'accorder des propositions si diverses : deux points cependant sont bien établis :

1° Il existe des fibres venues des commissures qui traversent le ganglion sans s'y arrêter, pour ressortir par la commissure postérieure (fig. 1, d). 2° D'autres fibres s'incurvent en dehors pour sortir par les nerfs latéraux (fig. 1, f).

travail qui paraitra dans quelques mois, mais il est juste de dire dès aujourd'hui que le premier, Biedermann en se basant sur des données physiologiques, établir la distinction que nous venons d'exposer.

Les autres points à élucider sont les suivants : 1° Y a-t-il décussation des fibres venues des commissures (Faivre, Walter, R. Saint-Loup)?

2° Les prolongements cellulaires des groupes latéraux se croisent-ils pour passer dans les nerfs du côté opposé? 3° Y a-t-il, comme le pensent Helmholtz, Leydig, Hermann, des prolongements cellulaires ou des faisceaux de prolongements destinés à relier les uns aux autres les groupes celluleux latéraux de côtés opposés? 4° Enfin la substance granuleuse ou fibrillaire centrale existe-t-elle comme l'ont décrit Leydig et Hermann?

Disons d'abord que la distinction, établie entre les fibres suivant qu'elles proviennent de la commissure ou au contraire naissent dans le ganglion considéré, est inutile, car toutes ces fibres sont de même nature et la seule différence qui puisse exister entre elles, c'est que certaines ne passent dans les nerfs latéraux qu'après avoir traversé un ou plusieurs des ganglions voisins, tandis que les autres sortent immédiatement du ganglion qui leur a donné naissance.

Si l'on jette un regard sur les dessins (fig. 1) qui accompagnent ce travail, on verra que les deux cordons connectifs, dès leur entrée dans le ganglion, se dissocient et que les fibres nerveuses décrivent des courbes à convexités externes d'autant plus accentuées que ces fibres sont elles-mêmes plus périphériques. A chaque cordon connectif appartient la moitié du ganglion correspondant : ces deux moitiés sont elles-mêmes séparées par un espace clair central plus ou moins étendu. Il n'y a donc pas de décussation en masse et les fibres, quelles que soient leurs destinées ultérieures, poursuivent leurs trajets sans subir d'entrecroisement. Mais cette décussation au lieu de se faire dans un seul plan pourrait peut-être se faire dans des plans différents : le ganglion en effet est sphérique et aux deux pôles, les fibres venues des commissures se divisent en deux bandes longitudinales parallèles l'une à la face dorsale, l'autre à la face ventrale du ganglion. Il se pourrait dès lors que des fibres occupant, par exemple, la région dorsale droite subissent au centre une décussation avec les fibres de la région ventrale gauche, ou encore avec celles de la région ventrale droite. Cette disposition cependant semble ne pas exister : dans le premier cas en effet en abaissant progressivement l'objectif primitivement mis au point sur la face dorsale, on pourrait suivre dans toute leur longueur les fibres en décussation. Or jamais on n'obtient semblable

apparence : dans le second cas, il n'y aurait pas de véritable décussation puisque les fibres ne quittent pas la moitié du corps à laquelle elles appartenaient primitivement.

Il n'y a donc pas de décussation véritable pour les fibres centrifuges proprement dites. Nous rangeons à part les prolongements des *groupes polaires* placés à l'entrée et à la sortie des commissures. Les prolongements de ces cellules toujours dirigés vers le centre sont ascendants ou descendants (fig. 2, c).

Or dans un ganglion quelconque, on trouve constamment un certain nombre de fibres provenant indifféremment de la commissure antérieure ou de la postérieure, et qui sans présenter aucune des dispositions des autres fibres voisines, s'atténuent peu à peu et finissent par disparaître. Les unes restent toujours du même côté de l'axe longitudinal du corps (fig. 1, e) : les autres croisent cet axe et passent dans la moitié opposée (fig. 1, h). Nous pensons que ces fibres sont les prolongements des cellules des groupes polaires qui seraient alors des *cellules de cordon* et constitueraient une voie commissurale directe dans le premier cas, croisée dans le second.

Cette décussation qui n'existe pas pour les fibres longitudinales venues des commissures, existe-t-elle au moins pour les prolongements des cellules des capsules latérales? Le tort de nos devanciers fut selon nous d'appliquer systématiquement à tout un groupe de cellules, des dispositions isolées. De là vient que les uns reconnaissent l'existence d'une décussation, que les autres se refusent à admettre. Et cependant, à notre avis, toutes leurs opinions renferment quelque chose de vrai. C'est ainsi qu'avec Bruch, Hermann, François nous avons rencontré des cellules unipolaires dont les prolongements croisant obliquement l'axe longitudinal, sortaient immédiatement par l'un des nerfs latéraux du côté opposé (fig. 2, d). D'autres prolongements, sans sortir aussi rapidement du ganglion, se mêlaient aux fibres du cordon connectif du côté opposé (fig. 2, a). Avec Walter et Vignal, nous avons trouvé des cellules dont les prolongements ascendants ou descendants passaient dans le cordon connectif du même côté (fig. 2, b). Si donc il est vrai de dire que les groupes latéraux renferment indifféremment des cellules à prolongements directs ou croisés, il est absolument faux de croire que tel groupe cellulaire enverra toujours tous ses prolongements dans telle ou telle direction. En ce qui concerne les fibres centrifuges, les nerfs latéraux renferment donc des fibres directes et des fibres

croisées. Si ce n'était juger de la fonction de ces fibres, fonction dont nous ne devons rien dire, nous serions tentés de les comparer à celles qui constituent le faisceau pyramidal direct et le faisceau pyramidal croisé de la moelle humaine, tout en nous défendant néanmoins d'un rapprochement trop rigoureux.

Nous n'avons pas fait d'observation analogue à celle de Walter d'après laquelle les deux groupes cellulaires antérieurs enverraient leurs prolongements dans les nerfs latéraux du même côté, tandis que les postérieurs constitueraient la commissure distale. Au contraire, nous n'avons jamais pu établir aucune différence entre les divers groupes qui nous ont toujours paru se comporter de pareille manière.

A côté de ces prolongements cellulaires longs et indivis, nous en avons rencontré quelques autres qui sur leurs parcours émettaient de fines et nombreuses collatérales.

Enfin, nous avons pu observer encore des prolongements cellulaires courts et souvent ramifiés qui s'étalent transversalement sur les deux faisceaux de fibres longitudinales venues des commissures (fig. 2, f). Ces fibres atteignent rarement la ligne médiane et jamais ne la dépassent. Ce sont encore des prolongements des cellules unipolaires latérales : peut-être représentent-ils la petite branche des divisions du prolongement court et épais décrit par Retzius dans les cellules unipolaires du Lombric, et dont la branche de division principale serait le cylindre-axe de l'élément.

Helmholtz, Leydig et Hermann ont décrit des faisceaux de fibres réunissant les uns aux autres les groupes cellulaires. Pour Hermann, il existerait deux faisceaux, un à chaque pôle du ganglion, unissant deux à deux les groupes antérieurs et les groupes postérieurs. Ce sont les faisceaux transversaux : ils joueraient donc le rôle de commissure proprement dite.

Cette disposition dans les préparations de l'auteur devait être très manifeste, car les dessins qu'il en donne sont très démonstratifs. Nous n'avons jamais observé rien de semblable, mais nous ne voudrions pas à une affirmation aussi positive n'opposer qu'une observation négative. Peut-être cet auteur décrit-il sous ce nom quelques fibres transversales dont la description se rattache au système des fibres centripètes dont nous parlerons plus loin.

Nous avons enfin quelques mots à dire au sujet de la substance granuleuse centrale décrite par Leydig. Cette substance, formée par

la résolution en très fines fibrilles ou en grains des prolongements cellulaires et d'une partie des fibres des commissures, représenterait au centre du ganglion une sorte de masse commune aux dépens de laquelle naîtraient les nerfs latéraux. Hermann lui donne le nom de masse fibrillaire centrale et semble s'être fait de sa nature une conception autre. Dans leur trajet intra-ganglionnaire, les éléments conserveraient leur individualité et cette dénomination ne serait formulée que dans le but de bien spécifier la nature fibrillaire de la portion centrale et la distinguer de la partie celluleuse périphérique. C'est aussi dans ce sens que nous avons employé cette expression : ce fait seul qu'avec d'autres auteurs nous avons pu suivre de leur naissance jusque dans les connectifs ou les nerfs latéraux, un grand nombre de prolongements cellulaires, suffit à démontrer que ces fibres ne se résolvent pas en grains ou en fibrilles.

Mais il est possible que ce que décrit Leydig sous le nom de substance granuleuse soit l'une des deux modalités du système des fibres centripètes. Cependant rien absolument ne le prouve : dans la littérature nous n'avons rien relevé qui puisse être interprété en ce sens et il ne semble pas que les auteurs aient supposé qu'à côté des fibres nées dans les centres nerveux, il en existât d'autres issues de la périphérie, à direction centripète.

Nous avons dit en débutant que près de leurs terminaisons ces dernières fibres sont fines, variqueuses, réfringentes, mais que dans les nerfs latéraux, elles présentaient des caractères qui les rapprochent des fibres centrifuges. Ce n'est donc que par leurs dispositions ultérieures que l'on peut les en différencier.

Parmi les fibres à direction centripète, se trouve la fameuse fibre en Y si bien étudiée chez le Lombric par v. Lenhossek et Retzius à l'aide de la méthode de Golgi et Cerfontaine avec le Bleu de Méthylène. Depuis les travaux de ces auteurs, la constatation de ce fait n'a plus le même intérêt, quoique à notre connaissance, cette constatation jusqu'à présent n'ait pas été faite chez les Hirudinées. Elle n'en conserve pas moins une importance générale puisque cette disposition, caractéristique chez l'homme des cellules sensibles des ganglions rachidiens, a été constatée chez plusieurs Vers, les Crustacés et tous les Vertébrés. En pénétrant dans le ganglion, cette fibre se divise en deux branches d'inégales importances qui s'écartent l'une de l'autre à angle aigu de manière à figurer un Y (fig. 3, c). La branche postérieure ou descendante est la plus mince

et la plus courte : la branche ascendante, flexueuse, donne de nombreuses collatérales et sort du ganglion par la commissure antérieure. Toutes les collatérales sont variqueuses et terminées par des digitations. D'autres fibres plus fines présentent des dispositions analogues, d'autres donnent de véritables arborisations et tous les rameaux issus de ces divisions, terminés également par de petites digitations, forment dans chaque moitié du ganglion un chevelu fin et inextricable (fig. 3, b).

Ces deux plexus semblent en dehors nettement limités des groupes latéraux cellulaires; au voisinage des commissures, ils se recourbent par deux extrémités arrondies. En dedans, il existe cependant deux commissures transversales et médianes placées au voisinage des deux groupes polaires, mais semblant n'avoir avec les cellules de ces groupes aucune connexion (fig. 3).

Ainsi se trouve constituée une voix courte centripète. Que si maintenant on nous demande si cette disposition se trouve en concordance avec le type général de tout système nerveux un peu perfectionné dans lequel les digitations terminales des fibres centripètes (sensibles) se trouvent placées au voisinage immédiat des cellules à prolongements centrifuges (motrices), en formant ce que l'on a nommé l'arc réflexe, nous répondrons que ces deux plexus de fibres centripètes, séparés nettement des cellules latérales à prolongements centrifuges, semblent n'avoir avec ces éléments aucun rapport. L'arc réflexe pourrait cependant être constitué de la manière suivante. D'après Retzius, les cellules unipolaires du Lombric émettent un prolongement épais qui se divise promptement en deux branches : l'une principale représente le véritable cylindre-axe de la cellule et donne, comme nous avons eu l'occasion de le constater chez la Sangsue, de nombreuses collatérales. La petite branche de division ne tarde pas à se diviser en de nombreuses arborisations terminales. C'est au voisinage de ces corps cellulaires et des rameaux issus de la petite branche de divisions que se trouvent les extrémités des fibres centripètes (sensibles). Les cellules sont chez le Lombric semées irrégulièrement dans tout le ganglion : chez la Sangsue au contraire, ces cellules sont massées en groupes périphériques, au voisinage immédiat desquels ne peuvent se trouver les terminaisons centripètes. Il suffirait donc pour que fût constitué l'arc réflexe, que les rameaux issus de la petite branche de division se trouvassent au voisinage de ces deux

plexus, c'est-à-dire dans la substance centrale fibrillaire. Et de fait, si nous n'avons pu voir exactement la disposition décrite par Retzius, nous rappellerons du moins l'existence, citée plus haut, de prolongements cellulaires, différents des autres fibres, courts et étalés à la surface des fibres longitudinales venues des connectifs, au voisinage immédiat par conséquent des terminaisons des fibres centripètes (fig. 2, f).

A côté de cette voie courte centripète, il existe une voie longue de même nature. Nous avons rencontré en effet dans nos ganglions (fig. 4, a) deux gros cordons longitudinaux, placés de chaque côté de la ligne médiane, formant la limite externe de l'espace clair central dont nous avons déjà parlé. Les deux cordons ont une apparence striée dans le sens de la longueur comme s'ils étaient dus à l'association d'un grand nombre de fines fibrilles. Au niveau des points d'émergence des nerfs latéraux, on les voit se mettre en rapport avec des cordons de même aspect quoique plus minces dont le trajet se poursuit dans ces nerfs : ils sont donc au nombre de quatre (fig. 4, nerf postérieur droit; un seul a été représenté). Fréquemment au point de contact, ces cordons latéraux se dissocient en fibres fines identiques aux fibres centripètes ordinaires et qui se jettent individuellement sur les cordons longitudinaux.

Nous avons hésité longtemps sur la nature de cette formation : nous n'en trouvions nulle part l'origine : d'un autre côté elle ne rappelait en rien l'apparence et la disposition du système des fibres centripètes ordinaires. Ce fut dans des préparations de ganglions sous-œsophagiens que nous avons trouvé une interprétation d'autant plus satisfaisante qu'elle rappelle une fois de plus l'analogie qui existe entre ce ganglion et ceux de la chaîne ventrale, et qu'elle supporte très bien la comparaison avec les notions établies par v. Lenhossek et Retzius d'après leurs recherches sur le Lombric. Dans ce ganglion sous-œsophagien en effet, à la place exacte occupée dans les ganglions abdominaux par les deux cordons longitudinaux, on trouve un faisceau de fibres fines, réfringentes et variqueuses, identiques à celles qui constituent le réseau centripète de la voie courte, sauf en ce qu'elles ne se divisent pas. Des deux nerfs latéraux, auxquels donne naissance le ganglion par sa face latérale, sortent deux faisceaux plus petits composés de fibres de même nature. Cette formation représente donc, dans le ganglion sous-œsophagien, les cordons longitudinaux des ganglions de la chaîne ven-

trale, et de plus étant formée de fibres identiques à celle des plexus centripètes de la voie courte, elle constitue elle-même une voie longue centripète, directe puisque une partie de ces fibres dans tout leur trajet appartient constamment à la même moitié du corps.

Outre ces fibres directes, les cordons renfermant aussi des fibres croisées, des faisceaux partis de chacun des nerfs latéraux (fig. 4, b), se jettent sur les cordons longitudinaux du côté opposé, après s'être divisés en deux branches qui se placent le plus souvent dans le prolongement l'une de l'autre.

Cette disposition est selon nous la plus typique et en outre la plus constante : mais elle est loin d'être toujours aussi simple. Sur le nombre considérable des ganglions que nous avons examinés, nous avons rencontré beaucoup d'aspects différents : nous en avons représenté quelques-uns (fig. 2, h; fig. 3, d). Ce dernier se rapproche assez de la disposition typique, sauf qu'au lieu de quatre cordons transversaux il n'en existe que deux, ce qui tient peut-être à une insuffisance dans l'imprégnation. L'autre apparence en diffère davantage et se rencontre assez fréquemment, soit que la figure centrale soit complètement fermée ou qu'elle soit ouverte en avant ou en arrière à la manière d'un U. Cette disposition, on le conçoit, est plus difficile à ramener à la forme typique. Malgré toute l'attention que nous avons apportée à l'examen de cette figure, à l'aide même de forts grossissements, il nous a paru, dans certains cas, qu'il y avait continuité de substance en tous points comme s'il s'agissait de deux longues fibres courbes entrecoupées en deux points symétriques.

C'est encore à cette formation qu'il faut rattacher les fibres transversales parties des nerfs latéraux que nous avons représentées fig. I, k.

Disons enfin quelques mots des cellules multipolaires que nous avons rencontrées dans nos ganglions. Certaines d'entre elles étaient connues depuis longtemps. Hermann a décrit, sous le nom de cellules médianes, deux cellules multipolaires fusiformes placées bout à bout sur l'axe longitudinal du ganglion et réunies par un prolongement court et épais. Nous avons en effet rencontré deux cellules multipolaires placées au centre du ganglion (fig. 5, a); mais au lieu d'être placés l'un à la suite de l'autre, ces deux éléments sont côte à côte, à droite et à gauche de la ligne médiane et ne paraissent avoir entre eux aucune connexion. Leurs extrémités

portent deux prolongements qui se placent constamment, l'externe au côté extérieur, l'interne à la face interne du cordon connectif correspondant. Les prolongements latéraux des corps cellulaires s'étalent à la surface du ganglion.

Les nerfs latéraux renferment aussi des cellules multipolaires : le prolongement externe se poursuit dans ce nerf, au moins sur une certaine longueur : du côté du ganglion, on trouve deux prolongements qui cheminent au milieu des fibres soit entre la gaine et les cellules unipolaires, et s'étalent au voisinage des fibres venues des cordons connectifs (fig. 5, b).

Entre les points d'émergence de ces nerfs latéraux on trouve encore deux cellules multipolaires, l'une dorsale, l'autre ventrale (fig. 5, c; la cellule ventrale n'a pas été représentée). Les éléments sont placés de telle sorte que l'un des prolongements passe dans l'un des nerfs latéraux — le nerf postérieur pour la cellule dorsale — tandis que les autres se répartissent sur les faces dorsale et ventrale du ganglion. Nous avons enfin rencontré (fig. 4, d) une cellule multipolaire, qui par son siège doit sans doute être rapprochée des éléments multipolaires dont nous venons de parler, et dont les prolongements protoplasmatiques s'étalaient à la surface du ganglion, tandis que le cylindre-axile, long et porteur de collatérales, sortait de ce ganglion par la commissure postérieure.

Index bibliographique.

1. Helmholtz. — De fabrica systematis nervosi evertebratorum, Bernae, 1842.
2. Bruch. — Ueber das Nervensystem d. Blutegels (*Zeitschrift. f. w. Zoologie*, 1849).
3. Faivre. — Étude sur l'histologie comparée du système nerveux de quelques Annélides (*Thèse de doctorat, Fac. des Sciences*, Paris, 1856).
4. Leydig. — Ueber das Centralnervensystem der Anniliden (*Reichert und Dubois-Reymond's Archiv.*, 1862).
5. Walter. — Mikroscop. Studien Ueber das Centralnervensystem wirbellös. Thiere (Bonn, 1863).
6. Hermann. — Das Centralnervensystem v. Hirudo medicinalis. München, 1875.
7. Vignal. — Recherches histologiques sur les centres nerveux de quelques Invertébrés (*Archiv. de Zoologie expérimentale*, 1883).
8. Remy Saint-Loup. — Recherches sur l'organisation des Hirudinées (*Thèse de doctorat, Fac. des Sciences*, Paris, 1885).
9. François. — Contribution à l'étude du Système Nerveux central des Hirudinées (*ibid.*, 1885).
10. V. Lenhossek. — Ursprung, Verlang und Endigung der sensibeln Nervenfasern bei Lumbricus (*Arch. für mikroscop. Anatomie*, Bd 39, 1892).
11. Cerfontaine. — Système nerveux central du Lombric terrestre (*Bull. Acad. royale Sciences Belg.*, 1892, t. XXIII).
12. Retzius. — Das Nervensystem der Lumbricinen, Stockholm, 1892.

Explication de la Planche V.

Fig. 1. — Ganglion abdominal de la Sangsue vu par sa face dorsale.
AA. Cordons connectifs.
BB. Nerfs latéraux. — *a.* Groupes cellulaires latéraux. — *b.* Groupes polaires. — *c.* Substance centrale fibrillaire. — *d.* Fibre centrifuge qui traverse le ganglion de part en part et ressort par la commissure postérieure. — *e.* Fibres directes émanées de cellules de cordon. — *f.* Fibre centrifuge passant dans les nerfs latéraux. — *h.* Fibre croisée émanant de cellules de cordon. — *k.* Fibres croisées se rapportant à la voie longue centripète. — *l.* Fibre centripète.

Fig. 2. — Autre ganglion. — Origines des fibres centrifuges.
AA. Connectifs.
BB. Nerfs latéraux. — *a.* Cellule dont le prolongement centrifuge passe dans l'autre moitié du ganglion. — *b.* Cellule dont le prolongement reste dans la même moitié du corps. — *c.* Cellules de cordon. Groupes polaires. — *d.* Cellule dont le prolongement sort immédiament du ganglion par l'un des nerfs latéraux du côté opposé. — *e.* Deux cellules unipolaires de la face ventricale du ganglion remarquables par leur volume. — *f.* Courts prolongements cellulaires, différents des fibres ordinaires. — *h.* Formation centrale se rattachant à la voie longue centripète.

Fig. 3. — Autre ganglion. Voie courte centripète.
AA. Connectifs.
BB. Nerfs latéraux. — *a.* Fibres centrifuges. — *b.* Terminaisons des fibres centripètes dans le ganglion. — *c.* Fibre centripète en Y. — *d.* Formation centrale se rattachant à la voie longue centripète.

Fig. 4. — Autre ganglion.
AA. Connectifs.
BB. Nerfs latéraux. — *a.* Les deux gros cordons longitudinaux de la voie longue centripète. — *b.* Cordons latéraux croisés. — *c.* Nerf intermédiaire de Faivre. — *d.* Cellule multipolaire dont le prolongement principal passe par la commissure postérieure.

Fig. 5. — Autre ganglion. — Cellules multipolaires.
AA. Connectifs.
BB. Nerfs latéraux. — *a.* Deux cellules multipolaires centrales. — *b.* Cellules multipolaires comprises dans la gaine des nerfs latéraux. — *c.* Cellule multipolaire latérale et dorsale.

L'ESTOMAC DES CÉTACÉS

Par MM. PILLIET et BOULART

Introduction.

L'estomac des cétacés est composé de poches multiples comme celui des ruminants : et pourtant il n'y a aucune analogie à établir à ce point de vue entre ces deux ordres d'animaux. Chez les ruminants, les premières poches gastriques, panse, bonnet et feuillet, ne sont que des réservoirs dépourvus de glandes sécrétoires; et l'estomac vrai, glanduleux, c'est une poche unique, la caillette, qui est de tout point analogue à l'estomac de l'homme et contient comme ce dernier deux portions physiologiques bien distinctes : la portion qui renferme les glandes à pepsine, ou estomac cardiaque; celle qui renferme les glandes pyloriques.

Chez les cétacés, au contraire, c'est sur cet estomac vrai que portent surtout les cloisonnements, et ces derniers ne sont pas réguliers; ils varient souvent d'une espèce à l'autre. De là des divergences d'appréciation considérables de la part des naturalistes, divergences dont l'énumération seule nous prendrait trop de place. En effet chaque auteur, Hunter, Willoughby, Turner, Macalister, Jakson, Eschricht, etc., donne son appréciation formelle d'après les pièces qu'il a examinées, et le nombre de poches constatées chez les cétacés varie de trois à sept. Pourtant il faut noter que c'est le chiffre de cinq compartiments qui réunit le plus de suffrages. Ces incertitudes tiennent à la difficulté bien naturelle que l'on éprouve à se procurer des estomacs de cétacés. Et encore est-il beaucoup plus difficile de se les procurer en bon état de conservation. Georges Pouchet a entrepris en France, avec un grand succès, de rénover l'étude de la cétologie, de créer des collections exactes et, grâce à

lui et à son aide dévoué, M. Beauregard, nous n'avons rien à envier à l'Angleterre qui, par sa position et son commerce, monopolisait ce genre d'études. A la suite des voyages qu'il fit, des relations qu'il se créa, il put faire profiter le laboratoire d'anatomie comparée d'un certain nombre de pièces dont l'état de conservation était suffisant. Dès lors, il était possible de baser la classification des poches stomacales des cétacés sur leurs caractères histologiques. C'est ce que nous avons tenté; et le travail que nous apportons aujourd'hui n'est que la réunion de quelques notes publiées au fur et à mesure que les sujets d'étude nous venaient.

Division. — Le plan de ce travail est commandé par la classification même des animaux dont nous nous occupons ici. Les cétacés se divisent en carnivores et herbivores. Les carnivores eux-mêmes se distinguent : en cétodontes, qui comprennent les delphinidés, les monontidés, les hyperodontidés et les cétodontidés; en mysticètes, qui forment le groupe des balenidés. Les herbivores ne comprennent également qu'un groupe, les sirenidés. Il nous faut donc au plus trois types d'estomac. Pour les cétodontes, nous prendrons le dauphin et le cachalot; pour les mysticètes, une baleine; pour les sirenidés, un lamantin d'Amérique et un lamantin du Sénégal.

I. — Cétodontes.

Nous avons déjà décrit en détail dans le *Journal de l'Anatomie* l'estomac du dauphin (Boulart et Pilliet, Note sur l'estomac du dauphin, 1884, p. 432). Nous résumerons simplement les recherches faites à cette époque, sur un *delphinus delphis*, conservé dans le liquide de Muller.

L'estomac présentait quatre loges distinctes, plus une ampoule duodénale qui peut être assimilée à un compartiment, mais qui ne dépend pas en réalité de l'estomac. La première, qui se continue directement avec l'œsophage, et a été assimilée à une panse par tous les auteurs, depuis Hunter jusqu'à Owen, est en effet une dilatation œsophagienne. Sa double tunique musculaire, formée de fibres musculaires lisses, continue celle de l'œsophage; elle présente une musculaire muqueuse peu développée, et un chorion pourvu de papilles vasculaires étroites qui s'enfoncent dans une couche d'une épaisseur considérable, composée de cellules stratifiées, polygonales et munies des prolongements d'union qui caractérisent les cellules

du corps muqueux. La portion la plus superficielle de cet épithélium subit la transformation cornée. C'est donc une véritable panse.

La deuxième cavité est plus petite que la première et sa muqueuse est couverte de circonvolutions développées. Au microscope on la trouve composée de deux couches de fibres lisses beaucoup moins développées que dans la première cavité, d'une musculaire muqueuse à faisceaux grêles et d'une muqueuse glandulaire. Les glandes sont extrêmement longues et rappellent par leur disposition générale celles du chien. Elles sont étroites, groupées en lobules et circonscrites par une charpente conjonctive grêle. Leur extrémité profonde tend à se pelotonner et à prendre une forme acineuse. Elles contiennent deux sortes de cellules, les cellules principales et les cellules bordantes. Leur col est tapissé par des cellules caliciformes étroites et allongées. Elles ont donc les caractères de cellules à pepsine de l'estomac cardiaque et gardent ces caractères dans toute la poche.

Viennent ensuite deux poches allongées, dont la muqueuse est couverte d'un grand nombre de follicules clos. Leurs caractères histologiques sont les mêmes; la couche musculaire de l'estomac se continue sur elles. Leur muqueuse est constituée par une série de glandes en tube, longues, flexueuses à leur partie profonde, et tapissées par des cellules prismatiques à protoplasma clair. Ces glandes forment dans la profondeur de véritables pelotons analogues à ceux des glandes pyloriques du chien ou du lapin. Les deux compartiments dont nous résumons la structure sont donc analogues à l'estomac pylorique des autres mammifères, mais étranglés en bissac et formant par conséquent deux poches.

Nous retrouvons cette tendance à la multiplicité des poches dans le compartiment suivant, le cinquième, qui contient l'ampoule de Vater et n'est par conséquent autre chose que le duodénum. Pour l'estomac du cachalot, la description la plus récente est celle de MM. Pouchet et Beauregard (Société de biologie, 1889, p. 92). Ces auteurs y reconnaissent une panse, ou jabot, qui forme la première poche; un estomac proprement dit, mais ils regardent la deuxième poche pylorique comme un premier renflement duodénal. Il existerait donc pour eux deux renflements duodénaux. L'étude histologique que nous avons faite sur le dauphin ne nous permet pas d'accepter cette manière de voir, les deux poches pyloriques présentant la même structure.

II. — Mysticètes.

Pour les mysticètes, le type que nous avons pu observer, grâce à l'obligeance de MM. Pouchet et Beauregard, et qui a été l'objet d'une note à la Société de Biologie en 1891, de la part de l'un de nous, était un rorqual. Les pièces étaient conservées dans l'alcool, et composées de fragments assez étendus. Voici la description de ses poches stomacales telle que nous l'avons donnée alors.

Balenoptera rostrata. — Chez cet animal, l'œsophage débouche à la fois dans deux poches séparées par une crête, comme chez le dauphin. A ces deux poches fait suite une portion intestiniforme divisée en deux par un diaphragme que traverse une ouverture étroite. Puis vient l'intestin dans lequel le canal cholédoque s'ouvre très bas; en sorte que l'on ne peut compter sur lui pour établir la limite inférieure de l'estomac.

Œsophage. — L'œsophage présente des fibres musculaires striées jusqu'au voisinage immédiat de l'estomac. Son épithélium est pavimenteux, stratifié; il forme des assises épaisses qui coiffent des papilles vasculaires très nombreuses, extrêmement longues et minces et telles qu'on les rencontre à la partie antérieure de la langue du bœuf. Elles montent jusqu'à la limite du corps de Malpighi proprement dit. La couche la plus superficielle est d'apparence cornée et se colore fortement en jaune par l'acide picrique, mais on y retrouve des noyaux de cellules; elle recouvre complètement les papilles, de telle sorte que la face interne de l'œsophage est lisse.

A. La poche qui suit l'œsophage et qui constitue la première poche gastrique présente une structure fort semblable. Dans un chorion épais et dépourvu de glandes se trouvent des plans de fibres musculaires lisses et non plus striées formant une musculaire muqueuse à faisceaux grêles; puis, plus en dehors, la véritable couche musculaire également composée de fibres lisses. Les papilles du derme, toujours très longues, sont groupées par petits bouquets; néanmoins l'épithélium les coiffe encore et comble assez les vides qui les séparent pour qu'il n'existe pas de saillies villeuses à la surface de la muqueuse, au contraire de ce qu'on voit dans la panse des ruminants. La couche d'apparence cornée est moins épaisse que dans l'œsophage.

B. La poche qui vient ensuite et qui est de beaucoup la plus grande présente un gaufrage qui a pour effet d'en multiplier considérablement la surface interne. La muqueuse déplissée, sur un carré pris au hasard, est au moins six fois plus large que la surface musculeuse à laquelle elle correspondait. Elle présente dans toute son étendue les mêmes caractères histologiques; elle est couverte de glandes en tubes qui sont groupées d'une façon assez particulière : elles sont extrêmement allongées, rectilignes, séparées par petits paquets qui comportent chacun 10, 20 et même 30 tubes glandulaires venant déboucher dans les fossettes superficielles de la muqueuse, fossettes peu profondes et tapissées de cellules cylindriques. Chaque paquet de glandes est séparé des voisins par des faisceaux conjonctifs assez épais; les glandes d'un même lobule ne sont au contraire séparées que par une trame conjonctive déliée. Tous ces tubes sont remplis de cellules volumineuses, tassées, polyédriques et présentant les réactions micro-chimiques en même temps que le siège des cellules bordantes. On les voit pénétrer jusqu'au fond des tubes glandulaires où il faut un examen attentif pour retrouver des cellules principales qui sont d'ailleurs plus altérées que les cellules bordantes. On retrouve la même structure sur les fragments pris en différents points de cette poche, en sorte que, dans toute son étendue, elle répond à l'estomac cardiaque ou estomac du fond des autres mammifères. Ce compartiment ne répond donc pas à la caillette des ruminants, ni à l'estomac de l'homme, mais à une de leurs parties, celle qui contient les glandes à pepsine. Partout les fibres musculaires lisses viennent presque au contact des glandes; le glissement de la muqueuse sur son chorion est donc limité.

C. Dans le compartiment qui suit, les glandes sont beaucoup plus petites et plus larges. Elles vont s'effilant dans la profondeur jusqu'à être réduites à de simples boyaux épithéliaux qui paraissent formés d'une seule traînée de cellules. Ces éléments polyédriques, anguleux, se colorent en jaune par le picro-carmin, en rose par l'éosine, ont le caractère de cellules à ferments, mais elles sont d'une seule sorte, et l'on ne saurait assimiler cette poche à l'estomac cardiaque même dans la poche qui suit et qui complète avec celle que nous décrivons cette portion intestiniforme que nous avons signalée.

Vient ensuite un duodénum à cellules épithéliales cubiques, à

villosités courtes et renflées. En résumé, la première poche stomacale est une panse; la seconde est un estomac vrai; et les deux compartiments suivants sont assimilables aux poches pyloriques du dauphin. Pourtant leurs cellules sont granuleuses et non tout à fait claires, ce qui les rapproche des cellules à ferments. Il y a là un fait spécial et qui tendrait à démontrer chez les baleines des fonctions de digestion gastrique très développées. L'animal examiné était un jeune individu. Chez ce balénoptère, les poches stomacales se montrent donc semblables au point de vue histologique à ce qu'elles sont chez le cachalot ou chez le dauphin. Nous avons pu examiner l'estomac d'un fœtus de *Balenoptera Sibbaldi* qui présentait à l'œil nu la même disposition.

Nous avions pensé dans notre première note à ce sujet que les cellules granuleuses de l'estomac pylorique étaient sans doute de la même nature que les cellules bordantes de l'estomac cardiaque; mais la présence de cellules à ferments a déjà été signalée dans l'estomac pylorique de l'homme, du chien, dans celui de la grenouille (Ranvier); et il s'agit sans doute chez les mysticètes d'un fait de ce genre. Leur estomac ne diffère donc de celui des cétodontes que par le plus grand volume de la deuxième poche, c'est-à-dire de l'estomac vrai répondant à l'estomac cardiaque de l'homme.

III. — Sirenidés.

Nous avons eu à examiner deux estomacs de lamantins. Nous pensions trouver chez ces animaux herbivores un cloisonnement de l'estomac se rapprochant de celui des ruminants, mais les examens suivants montrent qu'il n'en est rien. *Lamantin de l'Amazone* (Manatus Americanus). Il s'agit d'un jeune sujet que nous devons à l'obligeance de M. le Dr Beauregard, assistant au Muséum. L'estomac était conservé dans le liquide de Müller. A l'examen direct, il contient une première poche, très vaste, faisant suite à l'œsophage, et munie vers sa grande courbure d'un appendice allongé en forme de corne et rempli de glandes. A cette poche une autre fait suite, très longue, intestiniforme, tapissée d'une muqueuse veloutée et mamelonnée, qui aboutit au pylore. Cette seconde poche est séparée de la première par un étranglement bien net au-dessous duquel s'ouvrent les orifices de deux appendices latéraux symétriques, qui sont des

poches à parois minces, en forme de gourde, et munies d'un collet. Leur volume sur l'animal adulte peut atteindre celui d'un poing d'enfant. La portion de l'estomac qui la reçoit est allongée, avons-nous dit : elle présente vers le milieu de sa longueur un étranglement assez marqué, ce qui l'a fait subdiviser en deux par certains anatomistes. Elle se termine au pylore. Voyons maintenant la structure de ces parties.

L'œsophage est très épais, parcouru par des plis longitudinaux; il est doublé de deux couches de muscles lisses, son chorion est surtout fibreux. L'épithélium est pavimenteux, stratifié, découpé par de hautes papilles, mais sa surface interne est lisse. La couche profonde des cellules de Malpighi est légèrement pigmentée de brun. Il n'y a pas de glandes au voisinage du cardia.

La grande poche qui suit l'œsophage (première poche) est, immédiatement au-dessous de lui, tapissée sur des glandes en tube surmontées par des villosités renflées, un peu plus courtes que celles que l'on trouve dans le duodénum du chien par exemple. Les glandes sont groupées par de petits amas de cinq à dix que séparent sur les coupes, des colonnettes de tissu conjonctif; elles sont courtes, légèrement ondulées. Leurs cellules sont assez altérées sur la pièce que nous avons examinée; mais, en beaucoup d'endroits, on y distingue nettement de gros éléments réfringents qui ont les caractères de cellules bordantes. Le diverticule qui s'ouvre dans cette poche par sept ou huit orifices (appendice glandulaire, de Owen) a l'aspect d'une masse charnue; il est parcouru par un réseau conjonctif sur lequel sont disposées des glandes; il a donc l'aspect alvéolaire. Ces glandes sont mieux conservées que celles de la grande poche.

Elles sont disposées sur les travées conjonctives d'une façon qui rappelle un peu le groupement des glandes du ventricule succenturié des oiseaux. On y distingue très bien les grosses cellules bordantes, qui sont nombreuses, ovoïdes et réfringentes, avec un gros noyau sphérique. Les cellules principales occupent le fond des tubes, leur noyau est masqué, car elles sont très granuleuses. Elles ne sont pas réfringentes. La surface libre des alvéoles où débouchent ces glandes présente des villosités moins larges, plus effilées et plus courtes que celles de la grande poche. La musculature est surtout composée de fibres lisses annulaires, le chorion proprement dit est très restreint.

Ainsi la première poche en suivant l'œsophage, et son appendice, sont constitués par des glandes à pepsine, à cellules bordantes, et le tout répond à l'estomac du fond de l'homme, dont il ne diffère au point de vue histologique que par le grand développement des villosités de la muqueuse.

La portion intestiniforme qui suit, ainsi que les deux appendices, répondent à l'estomac pylorique; ils sont caractérisés par des glandes en tube, hautes, surmontées par des villosités et se glomérulisant dans la profondeur du chorion, où existe aussi une couche distincte de culs-de-sac glandulaires à cellules claires. On retrouve une disposition comparable dans le duodénum; les glandes de Brünner y sont très abondantes, mais, au lieu de former une couche unique, elles sont disposées en petits amas qui occupent souvent le sommet de plis longitudinaux qui sillonnent l'intestin.

Somme toute, l'estomac du lamantin, comme celui du dugong, qui n'en diffère que par l'absence de l'appendice glandulaire de la première poche, est absolument distinct de l'estomac des ruminants. La première poche tout entière, c'est l'estomac du fond des autres vertébrés, l'estomac vrai. Mais il est pourvu d'un diverticule, ce qui est une rareté. L'estomac pylorique qui suit est divisé en deux poches par un étranglement incomplet. Mais sa structure est la même partout; et on la retrouve dans les deux appendices qu'il présente et qui lui appartiennent, bien qu'Owen les attribue à la portion cardiaque.

L'estomac du lamantin ne diffère donc de celui des cétacés que par l'absence de la poche œsophagienne ou panse et la présence de diverticules; il s'éloigne complètement de celui des ruminants; et ce fait est à noter, car les lamantins et les dugongs se nourrissent de végétaux.

Nous avons eu l'occasion d'examiner un an plus tard l'estomac d'un lamantin du Sénégal. Il rappelle beaucoup celui du lamantin d'Amérique dont nous avons donné la description.

Après un œsophage à fibres striées, à chorion dépourvu de glandes à épithélium pavimenteux, stratifié, très épais, vient une grande poche remplie de glandes à cellules bordantes, elles sont groupées par petits lobes que séparent des cloisons épaisses de tissu connectif. La surface de cet estomac est couverte de villosités inégales, mais, en général, fort grandes, renflées et découpées irrégulièrement; les glandes y sont peu profondes. Dans cette

poche vient s'ouvrir un diverticule glandulaire rempli de glandes dont la disposition rappelle celle du ventricule succenturié des oiseaux. Elles sont remplies jusqu'à mi-hauteur de cellules principales; le reste jusqu'à la surface libre est comblé de cellules bordantes, et cette différence dans la répartition des éléments est tellement tranchée que les glandes apparaissent divisées en deux zones de coloration tout à fait distincte. Ces glandes débouchent dans des canaux collecteurs que découpent des villosités courtes.

Après cet estomac vrai et son appendice on trouve une grande poche qui se prolonge presque jusqu'à l'embouchurere de l'ampoule de Vater dont elle est séparée par un léger rétrécissement.

Elle présente deux appendices en forme d'oreillette que tapissent des glandes courtes, pelotonnées dans la profondeur, ayant exactement l'aspect et les dimensions des glandes pyloriques du chien. Mais les deux poches latérales ou auricules dans lesquelles la muqueuse est peu épaisse présentent des glandes courtes dont les cellules ne sont pas muqueuses; elles sont petites, cubiques, elles se colorent fortement par les réactifs.

Le duodénum offre une couche de glandes pelotonnées dans la profondeur, semblables aux glandes de Brunner, et des villosités régulières, renflées en massue à leur sommet.

En résumé, cet estomac de lamantin est tout à fait semblable à celui que nous avons déjà décrit chez une autre espèce et n'en diffère que par des points de détail sans grande importance.

Conclusion.

L'estomac des cétacés forme un type absolument à part dans la série des mammifères, et qui ne peut être rapproché de celui des ruminants. On peut reconnaître à ce type deux formes. La première est celle des sireniens, lamantins et dugongs, qui est caractérisée par l'absence de panse, ou diverticule œsophagien, la présence inconstante d'un appendice glandulaire compact dans le grand compartiment stomacal et de deux appendices creux, ou cæcums latéraux, dans le compartiment qui suit et qui paraît répondre à l'estomac pylorique des autres mammifères.

La seconde forme est celle des cétacés proprement dits. Les examens histologiques faits sur le dauphin et la baleine concordent assez. Il existe une panse dérivée de l'œsophage, un estomac

vrai à cellules granuleuses, qui forme le compartiment le plus vaste : puis suit une partie intestiniforme, divisée en deux poches et comprenant aussi, comme chez notre rorqual, des glandes à cellules granuleuses.

L'interprétation de ces faits n'est pas aisée. Il est surprenant de voir la panse exister chez les carnivores et manquer chez les herbivores. Il est curieux aussi de constater combien sont grandes les difficultés que l'on éprouve pour fixer le siège exact du pylore chez ces animaux. Pourtant tout cela est susceptible d'interprétation.

La panse fait défaut surtout chez les cétacés d'eau douce : les sireniens. On pourrait donc admettre qu'elle sert moins à retenir les aliments qu'à les séparer de l'eau de mer engloutie avec eux par le cachalot ou la baleine suivant les bancs des petits animaux marins dont ils se nourrissent.

L'estomac vrai est nettement séparé du pylore; et ce fait ne s'observe pas chez les autres mammifères. On le retrouve chez les oiseaux; là les premières portions du tube digestif se composent du jabot qui représente notre panse, du ventricule succenturié qui est l'estomac peptique et du gésier qui est l'estomac pylorique. Mais la nécessité de l'unité organique du gésier et de la séparation anatomique des deux parties physiologiques qui constituent l'estomac complet se comprend très aisément quand on pense au mode de nourriture des oiseaux; le gésier broie et mêle au suc gastrique sécrété par la poche située au-dessus de lui les graines ou les insectes qui composent la nourriture de l'oiseau. Quand celui-ci devient un carnivore, comme le héron ou le cormoran, l'épaisseur de son gésier diminue; l'organe est moins utile et ne se développe plus.

Pour les poches pyloriques, leurs étranglements nous paraissent pouvoir être interprétés de la même façon. L'estomac pylorique est divisé en deux chez les cétodontes par un étranglement en bissac. Il peut être divisé en trois chez certaines espèces, car on retrouve chez le cachalot des esquisses de valvules cloisonnantes; et ce fait explique les divergences des auteurs. C'est toujours pour opposer des sphincters successifs à l'eau de mer déglutie et concentrer de plus en plus le chyme.

Les sireniens présentent une poche pylorique unique; mais elle est pourvue de deux diverticules latéraux qui versent leur mucus dans la masse végétale à brasser. Nous avons vu que leur estomac

cardiaque présentait également un diverticule sauf chez les dugongs.

La question des poches duodénales s'explique aussi naturellement. Tous ces étranglements échelonnés le long du tube digestif rendent presque inutile un pylore actif. Dans l'utérus de la baleine, la région cervicale offre une série d'étranglements échelonnés. Quel est le véritable orifice du col? Personne ne peut évidemment le décider; ils concourent tous à former l'orifice du col. Il en est de même des étranglements successifs que nous venons de passer en revue dans l'estomac; ils annihilent le pylore qui est encore assez net chez les cétodontes, peu marqué chez les mysticètes, et dessiné seulement par un étranglement léger chez les sireniens. Nous possédons heureusement un guide sûr pour retrouver le duodénum; c'est l'abouchement des canaux cholédoques et pancréatiques, c'est l'ampoule de Vater qui ne peut se trouver que dans une poche duodénale.

En résumé, la caractéristique de l'estomac des cétacés, c'est la division de l'estomac pylorique et de l'estomac cardiaque. Au premier peuvent se surajouter soit une panse comme chez les carnivores, soit un diverticule glandulaire comme chez les sirenidés. Le second peut subir un et même deux étranglements qui le divisent en compartiments distincts, comme on le voit chez le dauphin. Il peut se munir de deux diverticules comme chez le lamantin, le duodénum peut se dilater en ampoule; mais au milieu de cette complexité apparente on retrouvera toujours la division anatomique des deux estomacs dont la division n'est que physiologique et histologique chez les autres mammifères. C'est ce qui fait du cétacé un type à part, impossible à rapprocher du ruminant chez lequel, malgré la multiplicité des poches, l'estomac vrai est unique et ne forme qu'une poche, la caillette, comprenant les glandes à pepsine et les glandes pyloriques.

CONTRIBUTION A L'ÉTUDE

DE LA MEMBRANE DE CORTI

PAR LES Drs

COÏNE et **CANNIEU**

Professeur à la Faculté de médecine de Bordeaux.

Préparateur à la Faculté de médecine, licencié ès sciences naturelles.

(*Planche VI.*)

I. — Historique.

La membrane de Corti a été découverte par l'auteur dont elle porte le nom. Il lui décrivit deux insertions, l'une sur la protubérance de Huschke, l'autre sur la paroi externe de la rampe cochléaire, dans l'épithélium du ligament spiral.

Cette insertion externe fut tout d'abord admise par un grand nombre d'auteurs. C'est ainsi que Claudius adopta les idées de Corti et que Henle vint leur donner un appui par ses recherches. Cependant Kölliker niait bientôt l'insertion externe de cette membrane; pour lui, elle s'arrêterait au niveau du bourrelet épithélial qui touche le côté extérieur de la protubérance. Löwenberg explique les faits observés par cet auteur par une rétraction énergique dont cette membrane aurait été le siège. « La membrane de Corti, dit-il, possède une grande élasticité; or, comme les méthodes de préparations qu'on a suivies ont pour effet de détacher cette membrane de son point d'insertion externe, — insertion extrêmement fragile, — elle se rétracte vers son point d'attache intérieur et semble se terminer plus en dedans qu'elle ne le fait en réalité. »

La membrane de Corti d'après Löwenberg doit être divisée en deux zones principales, l'une interne et l'autre externe plus épaisse et couvertes de stries.

Sur la face *inférieure de la zone interne*, il décrit de petites facettes orbiculaires qui apparaissent sur une surface de section sous la forme d'arêtes vives qui se terminent au niveau de l'extrémité interne de la membrane et de l'angle qui sépare les deux portions. Les stries forment différentes couches les unes au-dessus des autres. Elles sont courbées en arc et se terminent au dehors l'une derrière l'autre. Löwenberg décrit en outre à cette membrane une partie accessoire non encore vue par ses devanciers. Au-dessus de la membrane est située une pellicule qui présente des dessins. « Cette formation ressemble, dit-il, tantôt à une lame trouée irrégulièrement, tantôt à un tissu de stries assez larges. » Après avoir dépassé le bourrelet la membrane de Corti s'étend au-dessus de l'organe de ce nom et s'insère enfin à la paroi externe du canal cochléaire. Le ligament spiral d'après cet auteur offre deux points d'insertion, l'un pour la membrane basilaire et l'autre pour celle de Corti. Le dernier est caractérisé par une petite protubérance qui, selon ses observations, devient plus prononcée au fur et à mesure que l'animal se développe.

Waldeyer et Hensen ne partagent pas les vues de Löwenberg; ils ont été amenés au contraire, par leurs recherches, à nier cette insertion à la paroi externe de la rampe moyenne.

Dans un premier travail Böttcher admit l'insertion externe de la membrane de Corti à la paroi du ligament spiral; mais dans des travaux plus récents, cet auteur avance que cette membrane se termine à la partie externe de la lame réticulée.

Dans sa thèse d'agrégation et dans le *Dictionnaire encyclopédique des sciences médicales*, Coyne prétend que la *membrana tectoria* s'arrête sur la lame réticulée et les cellules épithéliales qui constituent l'organe de Corti. Sur une de ses préparations, il a vu même que l'extrémité externe de cette membrane se perd au niveau « *de cette formation et ne la dépasse en aucune façon. Elle adhère un peu en dedans des piliers de Corti au niveau de la rangée cellulaire connue sous le nom de cellules du sommet. Cette adhérence se continue un peu plus en dehors et recouvre les* 3 *ou* 4 *rangées cellulaires formées par les cellules externes de Corti.* » Coyne, ainsi que le fait remarquer Tafani, a été le premier à dire que les stries qui parcou-

raient la membrane de Corti étaient obliques. Il n'a jamais vu la formation épithéliale décrite par Löwenberg pas plus que les dents observées par cet auteur sur le bord inférieur de la zone interne. La membrane est constituée par des stries, très nettes, très régulières, qui partant de la base d'implantation sur l'organe de Corti se rapprochent au fur et à mesure que la membrane s'amincit, mais n'en restent pas moins distinctes. La membrana tectoria a la signification morphologique d'une cuticule et doit être comparée, au point de vue fonctionnel, aux cupules terminales décrites par cet auteur chez les Mammifères.

Pour Lawdowsky la membrane de Corti se termine librement au-dessus de l'épithélium sensoriel et cette disposition qui aurait été vue par un grand nombre d'auteurs, et qui est encore figurée dans la majorité des livres classiques, a été vulgarisée par Nuel en 1878.

Un an plus tard, Gellé admet le même mode de terminaison libre de la membrane de Corti; de nombreuses recherches l'ont amené à se ranger de l'avis des auteurs précédents.

Pour Retzius la membrana tectoria ne serait jamais libre pas plus chez l'embryon que chez l'adulte.

Tafani, dans une étude des plus remarquable sur l'organe de Corti du Singe, étudie également cette membrane. Elle est constituée d'après lui par une « matière très molle, identique à celle qui forme, dans les ampoules, la *cupula terminalis* ». L'éosine la colore peu, après l'action de l'acide osmique et du bichromate de potasse. Les stries sont fines et constituées par des fibrilles plongées dans une substance fondamentale homogène. Dans les préparations la membrane de Corti correspond rarement aux parties sous-jacentes, c'est que les manipulations qu'on fait subir aux rochers la raccourcissent. En résumé, pour cet auteur, la *membrana tectoria* est un organe mou, très délicat qui part de l'habenula sulcata, s'étend d'abord comme un pont au-dessus du sulcus spiralis internus, gagne l'organe de Corti, se place au-dessus et se termine en touchant les cellules de Hensen. Cette membrane est située au-dessus de l'organe sensoriel sans jamais lui adhérer.

Ferré, en 1885, admet que la membrane de Corti ne dépasse pas le neuro-épithélium; il figure cette membrane comme ayant une extrémité externe épaisse arrondie se terminant brusquement. D'après cet auteur cette membrane serait appliquée contre les cellules de Corti par les cils que posséderaient les cellules de

Deiters. La membrane de Corti est pour lui morphologiquemen comparable aux cupules terminales.

Ranvier admet la nature cuticulaire de la membrana tectoria. Sur des coupes frontales « les dents coupées perpendiculairement à leur axe forment des champs incolores, tandis que les cellules comprises entre elles et la tectoria sont colorées en violet par l'or. Cette membrane est une simple dépendance des cellules épithéliales. »

Pour Ayers également la membrane de Corti est d'origine cuticulaire et elle doit être comparée aux cupules terminales.

Nous avions terminé notre étude sur la membrane de Corti, lorsque dans la *Presse médicale* parut le compte rendu, fait par M. Lormoyez, d'un mémoire traitant de la même question (*Presse médicale*, mai 1894) et dans lequel M. Dupuis étudie la structure et la situation de la membrane de Corti. Cette membrane est formée, pour cet auteur, par trois zones : — L'une interne très mince, possédant la même largeur dans toute son étendue. Elle est unie par des fibrilles parallèles reliées entre elles par un ciment peu abondant. La zone moyenne est épaisse et s'élargit à mesure qu'on l'examine de la base au sommet du limaçon. La ligne de Hensen n'est qu'une strie plus large que les autres, placée à la face inférieure de cette zone. La zone externe est constituée par un réseau très fin, très délicat que l'auteur a vu chez tous les animaux, excepté chez l'homme.

Quant à la situation de cette membrane, elle est variable selon les parties considérées. La zone interne s'insère sur la lèvre vestibulaire ; la zone moyenne occupe différentes positions ; elle repose sans y adhérer sur l'organe de Corti. Souvent elle s'en détache, se soulève et peut même se renverser sur la zone interne. La zone externe s'appuie sur les cellules de Hensen et de Claudius. C'est elle qui assure la tension de la membrane et l'empêche de flotter dans le liquide qui l'entoure. (Lermoyez.)

II. Technique.

Avant d'entrer dans l'étude détaillée de la membrane de Corti, nous pensons devoir dire quelques mots sur la technique que nous avons employée.

L'importance de ce détail n'échappera à personne, si l'on tient compte de la finesse de structure de la *membrana tectoria*, de la rétractilité que tous les auteurs s'accordent à lui reconnaître et des difficultés sans nombre que l'on rencontre, quand on veut faire

porter ses recherches sur l'organe de Corti en général. Les divergences de vues, qui sur bien des points séparent les auteurs au sujet de cet organe, sont une preuve indéniable de ce que nous venons d'avancer, aussi pensons-nous que l'étude de cette membrane demande des soins techniques d'une minutie presque incroyable, que l'on doit appliquer à la lettre pour arriver à des résultats offrant une certitude suffisante.

I. *Réactifs fixateurs.* — Le choix du réactif fixateur a une importance de premier ordre. Il ne faut pas oublier que les tissus sont plus ou moins influencés, plus ou moins modifiés par les réactions ultérieures selon qu'ils ont été plus ou moins bien fixés.

Ici, se présentent tout d'abord un certain nombre de difficultés, que l'on doit essayer de vaincre. La membrane de Corti est, en effet, cachée dans une rampe spirale, représentant une sorte de tube, rempli déjà par un liquide qui s'échappe avec la plus grande facilité et laisse pénétrer de l'air. Que l'on place le limaçon dans le liquide fixateur, ce liquide arrêté par l'air pénétrera difficilement dans les différentes rampes limacéennes, la fixation ne pourra s'effectuer que pour certaines parties et les résultats généraux ne répondront pas à ce que l'on attendait.

Ainsi le sublimé, dissous à saturation dans l'alcool absolu, qui présente toutes les qualités d'un excellent fixatif pour les tissus ordinaires et qui même a donné à l'un de nous de bons résultats pour l'étude du nerf auditif et de ses rameaux, ne peut être employé en ces circonstances. Cependant, si l'on tient compte des recommandations de Ranvier, on peut obvier en partie à cet inconvénient, en ouvrant le rocher et le limaçon dans le liquide lui-même, de façon à ce que l'endolymphe en s'écoulant soit immédiatement remplacée par le liquide fixateur. On conçoit tout ce que peut avoir de gênant un pareil procédé et tous les inconvénients qu'il présente à côté de certains avantages.

Le réactif employé dans le laboratoire d'histoire naturelle de la faculté de médecine de Bordeaux par M. le professeur de Nabias (sublimé, acide et alcool) doit être repoussé également et pour les mêmes raisons. Il en est de même de ceux dont on sert généralement et que recommandent les divers traités de technique histologique.

Le réactif par excellence est sans contredit l'acide osmique. C'est à lui que l'on doit les meilleurs résultats pour tout ce qui

touche à l'oreille interne. Cet acide est employé généralement à la dose de 1/100 par Ranvier, Retzius, Sardowsky, Meyer, Ferré et nous-mêmes dans des ouvrages précédemment parus. A cette dose, ce réactif fixe assez bien les éléments, surtout ceux situés en dehors du labyrinthe. Ceux qui se trouvent à l'intérieur de cet organe laissent parfois à désirer, à moins cependant d'employer la méthode préconisée par l'un de nous il y a déjà quelques années, méthode qui a donné également de bons résultats entre les mains de M. le professeur Ferré. Voici les points principaux de cette méthode. On commence d'abord par enlever le rocher de l'animal sur lequel portent les recherches, on le débarrasse de ses parties molles et même autant que possible des parties osseuses qui ne constituent pas immédiatement les parois du labyrinthe.

On y arrive facilement chez les jeunes animaux ou même chez les individus adultes dont les parois osseuses sont peu épaisses comme chez le Rat et la Souris. Quoi qu'il en soit, aussitôt arrivé dans la caisse du tympan on ouvre la fenêtre ronde et on y injecte au moyen d'une seringue de Pravaz quelques gouttes d'acide osmique. Ce mode de fixation est en général assez bon, et donne des résultats suffisants quand on veut étudier les parois du labyrynthe, certains points de l'organe de Corti, même les filets nerveux, la papille sensitive du limaçon ou bien encore le ganglion spiral. Mais on conçoit très bien les désordres que peut produire un pareil procédé sur les rapports réciproques des éléments qui constituent l'organe de Corti et la membrane qui le recouvre. Si on tient compte, en effet, de la délicatesse de cette membrane, des attaches excessivement délicates qui la fixent aux organes voisins, on comprendra combien un pareil « modus faciendi » est peu propice à son étude ultérieure.

Frappés des inconvénients de ce procédé, nous avons eu recours à la méthode suivante. Nous ouvrons légèrement par une coupe tangentielle le limaçon de l'animal ; il vaut mieux encore enlever l'extrémité supérieure du limaçon, les tours de spires inférieurs restent indemnes et sont conservés dans toute leur intégrité et de plus, en agissant ainsi, l'endolymphe ne s'échappe pas au dehors si on a le soin de ne pas renverser le rocher et de le maintenir de telle façon que l'ouverture se trouve toujours placée en haut : dans cette situation on le plonge dans le liquide fixateur.

Nous avons parlé de l'acide osmique au 1/100 ; nous pensons tou-

tefois qu'il est préférable d'élever le titre de la solution. C'est ainsi que la solution au 1/4 nous a donné d'excellents résultats, et il nous a toujours paru que les différents éléments étaient fixés avec une rapidité beaucoup plus grande, d'une manière plus intense et qu'ils conservaient beaucoup mieux leur forme et leurs rapports réciproques.

Que se produit-il en effet, en agissant de la sorte? L'endolymphe se mélange intimement à la solution osmique qui fixe les éléments cellulaires avec d'autant plus de rapidité et de facilité que son titre est plus élevé. Si même dans les manipulations antérieures quelques bulles d'air ont pénétré dans les tubes limacéens, elles se saturent très facilement de vapeurs osmiques; et l'on sait que ce mode de coagulation du protoplasma ne le cède en rien à celui qui est produit par la solution elle-même.

En résumé l'acide osmique au 1/4 nous paraît donc devoir être le réactif d'élection; une solution plus élevée entraînerait une coloration noire qui nuirait aux observations microscopiques et une solution moins forte serait insuffisante, comme nous avons pu nous en rendre compte au cours de nos recherches.

Les rochers doivent rester plongés pendant cinq à six heures dans le liquide fixateur.

II. *Décalcification et coloration.* — Nous avons été frappé des inconvénients que peuvent présenter la majorité des liquides décalcifiants. Il est difficile de trouver, en effet, un réactif dont l'action soit assez rapide sans être nuisible aux éléments.

La liqueur de Marsh (eau, acide azotique et acide chromique) agit avec assez de rapidité mais altère les éléments cellulaires. L'acide chromique est trop long, l'acide chlorhydrique est nuisible aux tissus et l'acide formique les fait gonfler d'une façon trop intense même après fixation énergique.

Quant à l'acide picrique à saturation, il serait peut-être préférable aux précédents, mais la décalcification demande un temps trop long pour qu'il soit recommandé seul.

Et d'ailleurs (pour ce qui est du moins de la membrane de Corti qui jouit de propriétés excessivement rétractiles), le séjour dans un décalcifiant en solution dans l'eau est des plus nuisibles. Il faut, en effet, se rendre compte que avant de faire les coupes on est obligé de faire passer les rochers par différents milieux qu tour à tour hydratent et déshydratent ces tissus. Toutes ces manipula-

tions font donc subir à l'organe qui est l'objet de ce mémoire des alternatives de dilatation et de rétraction qui contribuent en grande partie à lui faire occuper les situations diverses et si nombreuses que les auteurs ont décrites.

Nous avons donc pensé qu'il serait avantageux dans ces circonstances de nous servir d'un réactif décalcifiant à l'alcool. La déshydratation s'effectue en même temps que la décalcification et elle est faite une bonne fois pour toutes. Dans les manipulations ultérieures en effet, on devra toujours se servir de l'alcool. C'est ainsi que pour les colorations on employera des colorants dissous dans ce liquide (Couleurs d'aniline).

Voici la formule du liquide décalcifiant :

Acide picrique en excès dans la solution.	
Acide azotique.....	0,10 centigr.
Alcool à 90.....	100 grammes.

Il est bien entendu que si l'on désire simplement étudier la structure de la membrane de Corti, sans chercher à conserver ses rapports, il est inutile de prendre toutes ces précautions et l'on peut, après le procédé de fixation dont nous avons parlé, suivre la manière de faire exposée depuis longtemps par un de nous dans les publications antérieures.

Quant aux procédés de coloration ils importent peu. Nous nous sommes servis des couleurs d'aniline dissoutes dans l'alcool. Les colorations, bien qu'assez faibles, sont suffisantes cependant pour permettre l'étude de la « *membrana tectoria* ».

III. *Inclusion.* — Les inclusions ne présentent rien de bien particulier.

On devra rejeter systématiquement, si l'on se sert de la paraffine, l'essence de cèdre, de bergamote, la benzine ou l'essence de térébenthine. On se servira comme liquide dissolvant du chloroforme, puis après un séjour d'une 1/2 heure à 3/4 d'heure dans ce liquide on plongera les rochers dans un bain de paraffine. Les façons de faire les coupes, leur montage sur la lame de verre ne présentent absolument rien de spécial à signaler. Avant de terminer ce paragraphe nous dirons cependant qu'on doit rejeter les inclusions par le vide. Il se produit des effondrements qui viennent encore ajouter aux désordres produits par la décalcification, le dégagement des gaz, etc., etc.

III. — La membrane de Corti.

§ 1. — *Sa forme.*

La membrane de Corti n'a pas la même forme chez tous les animaux. Les différences spécifiques qu'elle présente sont peu sensibles quand on observe cette membrane par sa face supérieure et par sa face inférieure. Il n'en est plus de même quand on l'étudie sur des coupes parallèles à l'axe du limaçon ou passant par cet axe. Dans ces coupes, en effet, on peut à la fois observer les particularités que présentent les deux faces, l'épaisseur de la membrane et ses rapports avec les éléments cellulaires qu'elle recouvre.

La membrane de Corti prend son insertion interne sur la protubérance de Huschke en dehors du point d'origine de la membrane de Reissner. Elle augmente de plus en plus d'épaisseur à mesure qu'elle approche de l'épithélium sensoriel et diminue ensuite plus ou moins brusquement. La partie avoisinant la protubérance de Huschke présente peu de hauteur; elle apparaît assez mince comparativement à celle qui recouvre l'épithélium sensoriel. Aussi on peut considérer dans la membrane de Corti deux portions bien visibles sur une coupe passant par l'axe du limaçon, une portion interne, mince, allongée, ne comprenant pas tout à fait la moitié de la membrane, et une portion externe, large, ayant comme hauteur 10 fois la première environ.

Quelquefois même on observe une troisième portion que nous appelons la portion externe. Elle est beaucoup plus mince que les autres et elle est située à l'extrémité externe de la partie moyenne.

La coupe de la membrane de Corti présente généralement l'aspect de la feuille d'un arbre, vue de face. On y remarque en effet un pétiole, constitué par la partie interne, un limbe, représenté par la partie moyenne, et une extrémité pointue plus ou moins allongée.

Homme. — Chez l'homme, la portion amincie, interne, est presque entièrement située au-dessus de la protubérance de Huschke (fig. I). C'est cette portion que nous avons comparée au pétiole d'une feuille. Elle passe insensiblement au limbe, en s'épaississant peu à peu. Il n'y a pas par conséquent de limites bien nettes entre la partie interne et la partie moyenne de la membrane de Corti, chez l'homme du moins (entre 1 et 2).

La portion moyenne ou portion large est renflée en forme de massue et présente en haut et en bas deux bords, correspondant à la face supérieure et à la face inférieure de la membrane. De ces deux bords le supérieur est lisse et ne présente rien de remarquable. Arrivé au-dessus des dernières cellules de Corti, il décrit un arc de cercle presque complet, à convexité externe; puis un peu en avant du point où la face supérieure va rejoindre la face inférieure et se réunir à elle, il se recourbe de nouveau en un arc de cercle à concavité externe et se continue avec le bord supérieur de la partie externe (3).

Quant à la face inférieure de la tectoria, elle présente trois lobes arrondis, larges, séparés par des encoches peu profondes. Le premier de ces lobes est situé au-dessus du *sulcus spiralis internus*; il forme une sorte de mamelon avec une échancrure légère. Le lobe médian est plus petit que le premier et il est également séparé du lobe suivant par une dépression. Sur ce dernier on observe deux ou trois petites dents. Ces sinuosités, qui apparaissent sur la coupe de la face inférieure de la membrane, correspondent aux sinuosités de l'épithélium sensoriel et donnent naissance à des cordons et à des sillons parallèles visibles sur la face interne de la tectoria.

Quant à la portion externe, elle est beaucoup plus courte que les deux autres (fig. I, 3) et se présente sur la coupe sous forme d'une membrane allongée, terminée en pointe; en général l'extrémité externe de cette portion présente des bords irréguliers et se terminant brusquement. Dans ces conditions on voit parfaitement que cette membrane a été arrachée de ses insertions externes.

Singes (fig. II). — C'est chez ces animaux que la comparaison que nous avons faite entre l'aspect de la coupe de la membrane de Corti et celle d'une feuille d'arbre est particulièrement juste. Des trois parties que nous avons étudiées chez l'homme et qui sont parfaitement visibles chez lui, les deux premières sont bien marquées chez le singe. Quant à la troisième, elle est à peine sensible, en tout cas elle est beaucoup moins apparente.

La portion interne grossit insensiblement jusqu'au point où elle se confond avec la partie moyenne de la *tectoria*. Cependant cette partie est plus nette peut-être que chez l'homme et les deux portions dont nous venons de parler, sont beaucoup plus distinctes l'une de l'autre que chez ce dernier. La portion qui est située au-dessus de la protubérance de Huschke présente, en effet, bien net-

tement la forme du pétiole d'une feuille et ce n'est qu'après avoir abandonné cette protubérance, au-dessus du sulcus spiralis internus, que la *tectoria* s'épaissit. Cet épaississement se fait surtout aux dépens de la portion inférieure de cette membrane, de telle sorte que la face supérieure de la partie moyenne se continue directement avec celle de la partie interne. La partie moyenne est certainement 10 fois plus épaisse que la partie externe. Après les dernières cellules de Corti la face supérieure va rejoindre obliquement la face inférieure qui vient à sa rencontre selon un plan également oblique mais plus accentué. La face inférieure présente comme chez l'homme des mamelons dont le médian, plus petit, correspond à la dépression comprise entre les deux piliers. Ces mamelons sont séparés par des échancrures assez larges; ils correspondent à des cordons qui se présentent sous forme d'épaississements parallèles sillonnant la face inférieure de la membrane et correspondant aux sinuosités de l'organe de Corti. Quant à la partie externe, à peine marquée, elle est représentée ici par l'extrémité amincie de la partie moyenne, extrémité constituée par la jonction oblique des deux faces de la membrane. Tafani fait de cette extrémité une portion distincte délimitée de la partie moyenne, venant s'appuyer sur les cellules de Hensen; nous la considérons comme intimement unie à cette partie moyenne, puisqu'il n'y a pas de ligne de démarcation qui l'en sépare.

Rat (fig. III). — Chez le Rat la coupe de cette membrane présente un aspect tout particulier. Les parties internes et externes n'offrent cependant rien de bien spécial, aussi n'insisterons-nous pas à leur sujet (fig. III, 1.13).

A partir de la protubérance de Huschke la tectoria s'épaissit de plus en plus et finit par donner naissance à une portion large, épaisse, représentant la partie moyenne développée aux dépens de la partie inférieure. Cette portion de la tectoria présente chez ces animaux un développement exagéré, une épaisseur très grande, et a la forme d'une sorte de triangle dont la base serait tournée vers le sulcus spiralis internus et le sommet vers la paroi externe du tube limacéen. Un des côtés, le supérieur, se continue avec le bord supérieur de la partie interne et protubérantielle de la tectoria, tandis que le côté inférieur repose sur l'épithélium de l'organe de Corti.

La face inférieure est dentelée; les dents en sont petites, peu

marquées. Cette face présente une échancrure des plus caractéristique qui divise cette membrane en deux lobes. Ces deux lobes correspondent aux deux mamelons externes que nous avons étudiés dans les formes précédentes. Quant au lobe interne, il est représenté par une sorte de renflement qu'on observe dans cette partie de la *tectoria* qui recouvre le sillon spiral interne.

La face supérieure de la partie moyenne ne se continue pas directement, comme chez le Singe, avec celle de la partie interne. Elle forme, au contraire, une sorte de courbe à concavité supérieure. La face interne décrit elle aussi une courbe pareille qui vient se réunir à la supérieure à l'extrémité externe de la membrane.

Chez le Rat comme chez le Singe la partie externe est peu marquée. C'est que chez ces animaux les cellules de Claudius sont plus hautes que celles de Corti.

Cobaye (fig. IV). — La membrane de Corti, chez le Cobaye, a une forme allongée. La partie interne ne présente rien de bien particulier. Quant à la partie externe, elle est constituée par les bords de la tectoria qui se réunissent vers l'extérieur. Dans la région centrale, les deux faces de la membrane s'éloignent l'une de l'autre pour constituer la partie moyenne de cette membrane. Elle s'élargit peu à peu, de façon à revêtir l'aspect qu'elle présente et qu'on peut comparer à celui qui est offert par la lame d'un couteau. La face supérieure est plane; la face inférieure est convexe avec une échancrure médiane.

Souris. — La membrane de Corti présente chez la Souris (fig. V) une forme allongée. Le développement en épaisseur de la partie moyenne se fait aux dépens de la portion inférieure. D'où il résulte que la face inférieure de la partie interne décrit une courbe à concavité inférieure pour se continuer avec celle de la portion moyenne. Cette face présente trois lobes séparés par deux sillons principaux. Le premier de ces lobes (le plus interne) est absolument uni. Le deuxième et le troisième sont garnis de petites dents. La face supérieure de ses deux tiers internes est unie; dans son tiers externe, au contraire, on remarque quatre ou cinq festons, séparés par des échancrures. Ces lobes correspondent à des sillons parallèles, parcourant en demi-cercle la face supérieure de la *tectoria*. La partie externe est très courte et peu marquée.

Chat. — Chez le Chat (fig. VIII. 1), la partie interne prend son origine au pied de la membrane de Reissner, sur la protubérance de

Huschke. De ce point à la partie externe de la protubérance, cette membrane augmente de plus en plus d'épaisseur. Plus loin elle forme un coude, elle se recourbe brusquement et descend vers le plancher du *sulcus spiralis internus*; elle se relève ensuite en augmentant de plus en plus d'épaisseur et en formant ainsi la seconde partie de la tectoria ou portion moyenne. Dans sa portion interne, la membrane forme donc une sorte de cou de cygne véritablement remarquable et que nous n'avons pas encore vu chez les autres mammifères. Des deux faces de la membrane, l'une se dirige vers le haut, puis elle suit une direction externe. Cette face présente un grand nombre de lobes correspondant à autant de cordons épais ornant la face supérieure de la tectoria (fig. VIII, 15). Ces dents ne sont ni d'égale hauteur ni d'égale dimension; en général elles sont larges et obtuses. Toujours sur cette même face supérieure on aperçoit une échancrure plus profonde, plus accentuée que les autres, partageant la partie moyenne de la *tectoria* en deux portions. Au delà de cette échancrure les dents sont plus petites, leurs dimensions diminuent de plus en plus de dedans en dehors.

Quant à la face inférieure, elle s'accole bientôt sur les cellules de Waldeyer, puis sur les cellules du sommet, sur les piliers et les cellules de Corti et de Deiters. Chez le Chat la partie moyenne, c'est-à-dire la partie épaisse de la tectoria paraît surtout formée aux dépens de la portion supérieure de cette membrane. Nous avons vu chez les autres mammifères des dispositions tout à fait différentes.

La partie externe de la tectoria est chez le Chat mince, allongée. Elle est formée par la réunion des faces supérieure et inférieure. Elle se termine en mourant au niveau des premières rangées des cellules de Claudius.

En résumé, la membrane de Corti chez les mammifères présente des formes générales variables. On peut cependant lui considérer trois parties, l'une interne, adhérente à la protubérance de Huschke, l'autre moyenne répondant généralement à l'organe de Corti et la troisième externe, mince, quelquefois à peine sensible (Rat et Souris).

La face supérieure de cette membrane est lisse dans la majorité des cas (Homme, Singe, Rat.) Quelquefois, cependant, elle présente des irrégularités, qui quelquefois se présentent sous la forme de lobes obtus et larges, d'autres fois ressemblent plutôt à des dents de hauteur et largeur variables. Ces dents, ces lobes peuvent exister

sur toute la face supérieure de la tectoria (Chat) ou bien seulement sur sa partie externe seulement (Souris).

Sa face inférieure offre à considérer trois lobes principaux, le premier correspondant aux cellules qui remplissent chez le fœtus le *sulcus spiralis internus* et les deux autres aux dépressions de l'épithélium sensoriel qui constitue l'organe de Corti.

§ 2. — *Ses insertions.*

Nous voyons en parcourant l'historique exposé plus haut que les auteurs sont loin d'être d'accord sur les insertions de la membrane de Corti, surtout sur son insertion externe.

Les uns, en effet, admettent avec Löwenberg que cette insertion se fait sur la paroi externe du tube limacéen au niveau d'un bourrelet situé sur le ligament spiral. Les autres, c'est le plus grand nombre, croient avec Lawdowsky, Henle, etc., que la *tectoria* se termine librement au-dessus de l'épithélium sensoriel, sans lui adhérer en aucune façon.

Nous avons entrepris à ce sujet une série de recherches chez l'Homme, le Chat, le Chien, le Rat et la Souris et jamais nous n'avons trouvé les dispositions décrites par Löwenberg.

Nous avons vu souvent, en revanche, la tectoria libre à son extrémité externe et même, à un examen superficiel, nous avions pensé que cette membrane se terminait librement au-dessus de la papille spirale sans jamais dépasser les cellules de Corti. Ces faits nous avaient d'autant plus surpris que l'un de nous (Coyne, *Dictionnaire encyclop. des sciences médicales*) avait déjà observé des adhérences bien nettes de la *tectoria* à l'organe de Corti.

Une observation plus rigoureuse des faits nous permit alors de découvrir un certain nombre de particularités qui nous engagèrent à entreprendre, au moyen d'une technique nouvelle, des recherches plus minutieuses.

Toutes les fois, en effet, que la *tectoria* nous apparaissait libre, vers sa partie externe, nous pouvions également observer un des faits suivants.

1. Les cellules de Claudius ou de Corti n'étaient plus à leur place habituelle ; on les retrouvait éparses dans l'intérieur du canal cochléaire.

2. Ces cellules restaient parfois (fig. VI) attachées à l'extrémité

externe de cette membrane; elles l'avaient suivie dans son ascension, après avoir été arrachées de l'endroit qu'elles occupent normalement.

3. Dans d'autres circonstances enfin, on observait sur une coupe longitudinale du limaçon que cette partie externe de la membrane présentait des irrégularités des plus sensibles, comme si elle avait brusquement été arrachée. Si l'on examinait alors l'organe de Corti (fig. VII), on voyait au-dessus de lui et dans ses parties externes une couche de substance claire, transparente, striée transversalement, en tout semblable à celle qui constitue la membrane de Corti (2). La surface interne de cette sorte de cuticule présentait également une surface de section irrégulière, indiquant une déchirure, et correspondant à celle que nous avons vue sur l'extrémité libre de la membrane.

Il nous parut donc évident que la *tectoria* devait adhérer à l'organe de Corti et aux cellules externes qui les soutiennent; et nous pensâmes que les particularités que nous avions observées étaient dues à des ruptures déterminées par les manipulations nombreuses qu'on fait subir au rocher avant d'en faire des coupes. Après un certain nombre de tâtonnements nous nous sommes arrêtés à la technique exposée plus haut. Cette technique nous a permis d'obtenir des préparations très caractéristiques, au point de vue qui nous occupe.

D'après nos recherches, la membrane de Corti présenterait deux insertions bien visibles sur des coupes passant par l'axe du limaçon. La partie interne de cette membrane s'insère, ainsi que nous l'avons dit plus haut, sur la protubérance de Huschke. Cette insertion commence et prend son point d'origine au niveau de la membrane de Reissner. Là cette membrane est constituée par une couche transparente, à peine striée, excessivement mince. Elle augmente insensiblement d'épaisseur jusqu'au point où elle devient libre et où elle passe au-dessus du sillon spiral interne. Cette insertion s'effectue donc sur une surface assez étendue, et comprend toute cette partie de la tectoria à laquelle nous avons donné le nom de partie interne.

Quant à l'insertion externe, elle est également assez étendue. Il est relativement facile de l'observer chez de jeunes Chats. Chez ces animaux qu'on peut se procurer à peu de frais pendant plusieurs mois de l'année, le rocher, après décalcification et coloration, peut fournir facilement des coupes en séries. Si sur des préparations

convenables, nous suivons cette membrane, nous voyons qu'elle ne s'arrête pas, ainsi que le pensait Kölliker, au niveau du bourrelet épithélial qui touche le côté extérieur de la protubérance. Nous avons vu l'explication que donne Löwenberg au sujet des faits observés par Kölliker.

La membrane de Corti chez le Chat s'accole aux cellules en éventail (fig. VII) (cellules de Waldeyer) qui précèdent les cellules du sommet. Ensuite elle s'unit à ces dernières, puis elle entre en connexion avec la tête des piliers de Corti, s'accole aux cellules de Corti et de Deiters pour se terminer au niveau des premières rangées des cellules de Claudius. C'est au niveau des cellules de Waldeyer que la *membrana tectoria* présente sa plus grande épaisseur; puis elle diminue insensiblement à mesure qu'elle avance vers l'extérieur et finit par se confondre avec la mince cuticule qui recouvre les cellules de Claudius.

La membrane de Corti sur une coupe longitudinale du limaçon se présente sous la forme d'une membrane assez large à sa partie centrale ou moyenne, se terminant, chez le Chat, par deux extrémités à peu près semblables, dont l'une, l'interne, prend insertion sur la protubérance de Huschke, et l'autre, l'externe, sur les cellules de Waldeyer, l'organe de Corti et les cellules de Claudius.

§ 3. — *Sa structure.*

Quand on examine les différentes faces de la membrane de Corti, on s'aperçoit qu'elle est constituée par une substance spéciale, claire, transparente, offrant l'aspect d'une membrane élastique, striée transversalement, c'est-à-dire de telle façon que les striés partent de son point d'insertion interne et se dirigent vers son insertion externe.

Les auteurs qui se sont occupés antérieurement de la structure de cette membrane admettent que ces stries ont une direction rectiligne; nous avons vu que Tafani fait remarquer que Coyne et Retzius sont les seuls à donner à ces stries une direction oblique.

Nous étudierons la structure de la membrane de Corti, en l'examinant d'abord par sa face supérieure, puis sur des coupes faites dans des directions différentes.

Vue par sa face supérieure cette membrane paraît constituée par des stries. Dans la partie interne de la *tectoria*, ces stries sont très

rapprochées les unes des autres et unies entre elles au moyen d'une substance plus claire et peu abondante à cet endroit.

Si nous faisons porter nos observations sur les parties moyennes et externes de cette membrane, nous voyons que ces stries s'éloignent de plus en plus les unes des autres de façon à former une sorte d'éventail. Si l'on abaisse l'objectif de façon à ce que la coupe optique passe un peu au-dessus de l'organe de Corti, on aperçoit une sorte de réseau bien décrit par les auteurs qui se sont occupés de cette question et en particulier par l'un de nous dans l'article *Oreille* du *Dictionnaire encyclopédique des sciences médicales* (Coyne, Art. *Oreille*). Nous avons observé, ainsi que l'avait fait Tafani, que le réseau forme des mailles plus ou moins étendues selon les espèces que l'on examine; il est également plus ou moins délicat selon qu'on l'observe chez un animal ou un autre. Chez l'Homme, les mailles sont en général assez grandes, chez le Chat et la Souris le réseau est très délicat, chez le Rat au contraire il est assez accentué. On n'a pas donné d'explication au sujet de ces faits; nous verrons tout à l'heure que nos recherches nous ont permis d'élucider ce point de structure de la *tectoria*. Ce réseau est surtout visible au niveau des parties externes.

Jamais nous n'avons observé sur la face supérieure de la membrane de Corti le revêtement épithélial dont parle Löwenberg; nous n'avons jamais vu également les parties accessoires que cet auteur dit avoir observées. Déjà dans ses recherches antérieures Coyne avait nié ces différentes dispositions. On voit que notre étude actuelle vient en tout point les corroborer.

Sur une coupe passant par l'axe du limaçon, cette membrane se présente sous un aspect tout différent selon qu'on observe sa partie interne ou ses parties moyenne et externe. Au niveau de la protubérance de Huschke, la membrane paraît parcourue par des stries très rapprochées les unes des autres. Ces stries sont très denses et parallèles entre elles. A mesure qu'elles se rapprochent de la partie la plus épaisse de la membrane, elles se divisent en trois parties. Les unes occupent le milieu de l'épaisseur de la *tectoria*, les autres se rassemblent en deux faisceaux, l'un supérieur, l'autre inférieur. Cette disposition nous permet de considérer à cette membrane trois couches principales. Une couche supérieure et une inférieure peu épaisses, mais denses et constituées par des fibrilles très rapprochées les unes des autres; une couche moyenne formée par des stries

éloignées les unes des autres et unies comme toujours par une substance plus claire, transparente et constituant la substance intermédiaire (fig. VIII, 13, 16 et 17).

La couche supérieure (15) tranche sur l'ensemble de la membrane et sur son aspect général clair et transparent. Cette couche se présente parfois sous l'aspect d'un liséré plus réfringent strié dans le sens de sa longueur. A mesure qu'on se rapproche des parties les plus externes de la *tectoria*, cette couche devient moins dense, car les fibrilles qui la constituent se détachent les unes après les autres, traversent la zone médiane en décrivant une courbe à convexité externe, vont rejoindre celles qui forment la couche inférieure et se confondre avec elles.

La couche inférieure (17) est formée, nous l'avons vu, par les faisceaux inférieurs des fibrilles. Elle constitue une sorte de membrane limitante, assez dense, d'aspect réfringent et finement strié en général. Cette couche est plus irrégulière en général que la précédente. Chez la majorité des Mammifères, en effet, elle forme des sortes de dents de longueur et de largeur variables; chez le Chat cependant la membrane limitante supérieure est beaucoup plus ondulée que l'inférieure. La couche inférieure est beaucoup moins épaisse que la supérieure; elle reçoit tout d'abord vers sa partie interne les fibrilles du faisceau moyen, puis vers ses parties externes celles du faisceau supérieur. Toutes ces fibrilles viennent se perdre dans sa substance.

Quant à la zone moyenne (16), elle est formée par le faisceau moyen de fibrilles que nous avons décrit dans la partie interne de la membrane de Corti. Cette zone est comprise entre les deux autres qui la limitent en haut et en bas. Quand les stries du faisceau moyen sont épuisées, quand elles ont rejoint la couche limitante inférieure, la couche moyenne est parcourue par celles qui viennent de la zone limitante supérieure. Ces stries se conduisent toutes de la même façon; elles décrivent une courbe, une sorte de parabole, avant d'aboutir à la couche inférieure les unes après les autres et les unes derrière les autres.

En résumé, la zone moyenne est formée par une série de fibrilles qui la parcourent de dedans en dehors, en décrivant une courbe à convexité externe. Entre ces fibrilles se trouve une substance unissante, plus abondante que dans les deux autres couches, substance claire, transparente que nous allons retrouver et étudier sur des coupes faites suivant des plans différents.

Nous avons encore étudié la *tectoria* sur des coupes tangentielles. Ces coupes ont été faites au niveau de la protubérance de Huschke, ou bien à des distances plus ou moins éloignées de cette dernière. Nous avons également porté nos observations sur des coupes perpendiculaires à la direction des fibrilles de la *tectoria*. C'est dans ces dernières études que nous avons pu observer une structure non encore décrite de cette membrane et nous rendre compte de la signification du réseau, observé déjà par un certain nombre de nos devanciers et par l'un de nous, ainsi que nous le disons plus haut.

Au niveau de la protubérance de Huschke, c'est-à-dire au niveau de son insertion interne, la coupe de la *tectoria* se présente sous l'aspect de points très rapprochés les uns des autres au milieu d'une substance intermédiaire qui paraît amorphe (fig. IX). Sur des coupes plus éloignées de cette protubérance mais perpendiculaires à ces fibrilles, ces points sont plus écartés les uns des autres (fig. X) et déjà on peut voir qu'au lieu de paraître plongés au milieu d'une substance intermédiaire, occupant tout l'espace qu'ils laissent libre entre eux, cette substance forme de minces cloisons qui les réunissent les uns aux autres. Si nous examinons des parties encore plus éloignées de la *tectoria*, si nous observons cette membrane dans ses portions externes, nous voyons (fig. XI) que les mailles du réseau formées par les cloisons, dont nous venons de parler, s'agrandissent de plus en plus. La substance intermédiaire forme réellement des cloisons très minces, constituant les travées du réseau, et les points plus foncés que nous avons vus plus haut (et qui correspondent aux fibrilles, bien apparentes sur les coupes radiales de la membrane) sont formés par la réunion même de ces cloisons (fig. XII). Au niveau de leur angle de réunion, en effet, la substance qui les constitue s'épaissit, elle augmente de volume comme pour leur fournir une surface d'adhérence plus étendue. Ces points d'épaississement présentent sur une coupe transversale des formes variables, sur lesquelles nous n'insisterons pas. La figure XII, qui représente une coupe oblique de la *tectoria*, nous montre bien que les fibrilles qui parcourent cette membrane sont formées par la ligne de réunion des cloisons, au niveau des angles du réseau. Elle nous fait comprendre les rapports entre les différents aspects de la membrane; elle nous donne à la fois la signification des fibrilles qui la parcourent et qu'on observe sur des coupes radiales et celle

du réseau observé au niveau de la partie externe de l'organe de Corti. Sur certaines coupes favorables on peut même observer le passage entre les dispositions que nous venons de décrire avec détail.

En résumé, la *tectoria* n'est pas formée par une masse solide; elle n'est pas constituée par une masse compacte de substance homogène, claire, transparente, parcourue par des fibrilles plus foncées. Elle est formée, au contraire, par des cloisons d'une substance spéciale, circonscrivant des cavités polygonales, se présentant sur des coupes perpendiculaires avec stries sous la forme d'un réseau. Les mailles de ce réseau sont assez larges au niveau de l'organe de Corti; elles deviennent ensuite de plus en plus étroites, à mesure qu'on se rapproche de la partie protubérantielle de cette membrane. Quant aux fibrilles, elles sont constituées par les surfaces de réunion de ces cloisons, épaissies au niveau des angles du réseau.

Aussi, peut-on se représenter cette tectoria comme constituée par une foule de cavités plus ou moins pyramidales inclinées sur l'organe de Corti, sur lequel elles s'appuient par leur base. Toutefois, on peut se demander comment il se fait que la partie externe de la *tectoria*, vue par sa face supérieure, présente des tractus en forme de rets de filets. Pourquoi cet aspect ne se présente-t-il avec netteté qu'au niveau de cette partie ? Il est relativement facile de répondre à cette objection. La portion externe de la membrane de Corti est des plus minces ; la couche limitante supérieure est relativement rapprochée de la limitante inférieure ; aussi, est-il facile d'apercevoir, par transparence, le réseau déterminé par la base polygonale des cavités dont nous venons de parler, tandis qu'ailleurs il est beaucoup plus difficilement perceptible ou même ne se voit pas du tout.

Il ne faudrait pas croire que de pareilles dispositions, qu'une pareille structure soient propres à la tectoria. Dans l'oreille elle-même, au niveau des crêtes acoustiques, on trouve des productions semblables à la tectoria et jouant probablement le même rôle que cette dernière dans la perception des sons. Nous voulons parler des cupules terminales, découvertes par Coyne chez les Mammifères. Malgré le peu de ressources que pouvait fournir une technique insuffisante, Coyne avait obtenu des préparations, qui lui avaient permis d'établir des analogies complètes entre les cupules terminales et la membrane de Corti. Depuis, tous les auteurs se sont

plu, dans leurs recherches, à les justifier. Parmi ces derniers nous devons citer le professeur Ferré, qui a publié sur ce sujet un long mémoire, où sont mises en relief les analogies entre ces deux productions.

La cupule et la *tectoria* sont formées, en effet, par une substance transparente et claire. Elles sont situées l'une et l'autre au-dessus d'un épithélium sensoriel ; elles recueillent les mouvements vibratoires et remplissent le rôle d'otolithes. Des stries parcourent la substance qui les constitue ; elles sont écartées les unes des autres au niveau du neuro-épithélium et convergeant les unes vers les autres dans leurs parties opposées.

La structure nouvelle que nous avons décrite à la *tectoria* se retrouve également dans les cupules terminales (fig. XIII). Sur les coupes nombreuses que nous avons faites chez le Chat, il nous a été donné d'observer, en effet, les mêmes dispositions. Les faits que nous décrirons très succinctement ici (car leur étude fera l'objet d'un travail ultérieur) viennent encore corroborer les vues de Coyne, porter des preuves nouvelles en faveur des analogies déjà établies par cet auteur dans ses ouvrages ultérieurs.

C'est sur des coupes obliques à l'épithélium et à la base des cupules que les dispositions dont nous parlons sont bien apparentes.

Sur ces coupes (fig. XIII) en effet, la base des cupules terminales présente l'aspect d'un réseau à mailles assez larges. Les stries qui parcourent ces cupules dans leur longueur aboutissent aux mailles de ce réseau. Les travées en sont constituées par la substance même de la cupule; elles forment des cavités qui deviennent de plus en plus petites à mesure qu'on remonte vers le sommet de la cupule.

Ces faits sont donc de tous points comparables à ceux que nous avons décrits dans la *tectoria*, et il nous semble difficile d'y voir autre chose qu'un point de contact de plus entre ces productions.

Il nous reste encore à parler des rapports de la *tectoria* avec les cellules sensorielles de la papille spirale, c'est-à-dire avec les cellules du sommet et de Corti.

Sur des coupes un peu épaisses, on voit que les cils de ces cellules sont enfermés dans de petites cupules creusées dans la membrane. L'on comprendra facilement qu'il en soit ainsi, si l'on songe à la structure dont nous avons parlé plus haut. La tectoria est creusée de cavités polygonales, correspondant à la forme polygo-

nale des cellules de Corti et du sommet ; ces cavités sont intimement accolées à ces cellules, il est naturel d'apercevoir les cils de ces éléments dans l'intérieur des loges que présente la tectoria. Ces faits sont d'ailleurs identiques à ceux que Meyer a observés chez les Oiseaux, chez lesquels les cils des cellules sensorielles sont contenus dans de petites cupules creusées dans la tectoria. Nous n'insisterons pas plus longuement à ce sujet, nous y reviendrons dans un autre mémoire sur les terminaisons nerveuses de l'acoustique et les épithéliums sensoriels de l'oreille. Toutefois, avant d'aller plus loin, nous ferons remarquer que dans notre description nous rejetons complètement les vues de certains auteurs pour qui la tectoria est fixée au-dessus de l'organe de Corti par les cils même des cellules de Deiters. Pour nous, nous n'avons jamais vu les cellules de Deiters garnies de cils, et en cela nous partageons les idées de Retzius, de Lavdowski, de Ranvier et de Tafani. De plus nous pensons que la tectoria est intimement accolée à la lame réticulée, qui n'est que la portion la plus inférieure de la couche limitante inférieure de la tectoria. Quand cette dernière membrane, sous l'action des manipulations, se sépare de l'organe de Corti, elle laisse sur l'épithélium une partie de sa substance, qui a fait croire à l'existence d'une couche cuticulaire indépendante, située entre les différents éléments de la papille spirale. D'ailleurs, la structure en réseau de la tectoria vient encore appuyer notre manière de voir.

Nous avons vu que nos recherches nous amenaient à admettre l'adhérence de la *tectoria* aux cellules de Waldeyer (quand elles existent), aux cellules du sommet, aux piliers, aux cellules de Deiters et de Corti et enfin à celles de Claudius. Nous devons reconnaître que ces adhérences constituent une différence entre la *tectoria* et les cupules terminales. Partant de ce fait que ces dernières productions sont libres au-dessus de l'épithélium, Tafani conclut à la liberté nécessaire de la tectoria au-dessus de l'organe de Corti. Nous ne pensons pas qu'il doive en être rigoureusement ainsi, et même nous croyons que l'étude de l'organe auditif dans la série animale nous démontre que plus l'organe de réception des sons est parfait, plus la production qui lui sert d'otolithe est rapprochée de l'épithélium sensoriel et moins elle est libre par conséquent au-dessus de ce dernier.

Tout d'abord, s'il nous était permis d'établir des degrés dans les différentes parties de l'oreille, nous dirions que les crêtes acous-

tiques sont des organes plus délicats et plus parfaits que les taches de l'utricule et du saccule et que le limaçon doit encore passer avant les crêtes acoustiques dans cet ordre d'idées.

Nous croyons être autorisés à parler de la sorte, par l'anatomie comparée et ensuite par les données physiologiques. Chez les vertébrés inférieurs, en effet, la vésicule acoustique ne contient tout d'abord que des taches ; chez les animaux plus élevés en organisation on voit apparaître bientôt les canaux semi-circulaires avec leurs ampoules et leurs crêtes. Enfin le limaçon se trouve seulement chez les formes supérieures.

D'après certains physiologistes, d'autre part, l'épithélium de l'utricule et du saccule serait plus particulièrement en rapport avec la perception des bruits ; aux canaux semi-circulaires, on devrait le sens de l'espace, et le limaçon nous permettrait d'analyser les sons les plus délicats.

Dans les productions que nous remarquons au-dessus de ces différents neuro-épithéliums, nous observons des degrés parallèles de délicatesse et de perfection. C'est ainsi qu'au-dessus des taches du saccule on aperçoit une poussière constituée par des cristaux d'aragonite (Krause). Ces cristaux sont situés *au-dessus* des poils des cellules sensorielles, ils posséderaient même une rainure pour recevoir ces derniers, d'après quelques auteurs. Au-dessus des crêtes, on aperçoit une production formée par une sorte de membrane probablement de nature cuticulaire (Waldeyer), creusée de cavités où pénètrent les poils (fig. XIII), mais située cependant encore à une certaine distance de l'épithélium. Cette membrane (cupule terminale) est moins claire, moins transparente, moins délicate que la tectoria. Elle est également à une distance plus grande du neuro-épithélium que cette dernière; elle pourra accomplir des mouvements plus étendus; et n'étant pas adhérente comme elle, elle sera moins tendue et moins susceptible par conséquent de recueillir les impressions délicates.

D'ailleurs ces particularités au sujet des différentes parties de l'oreille s'observent entre la vésicule auditive des vertébrés inférieurs et celles des mollusques. Chez ces derniers animaux, en effet, au lieu de retrouver une poussière très fine formée par les cristaux d'aragonite, on observe une production calcaire de forme variable, le plus souvent arrondie. Cette production est unique ; elle n'est pas accolée aux cils, elle les effleure à peine et se déplace

avec la plus grande facilité. Ici donc nous avons une production moins délicate que celles qu'on observe au-dessus des taches, et cette production nous paraît encore plus mobile que les petits cristaux situés sur les poils des cellules sensorielles de l'utricule et du saccule.

Les auteurs qui admettent que la *tectoria* est libre au-dessus de l'organe de Corti pensent que cette membrane s'appuie plus ou moins sur les cils des cellules de Corti et du sommet et sert ainsi de régulateur pour la perception des sons. Nous ne voyons pas bien comment une membrane de nature cuticulaire (ainsi que le prouvent l'embryologie et les coupes faites au niveau de la protubérance de Huschke, par Ranvier et Coyne) peut remplir ce rôle. Si nous avions affaire à une production en contact avec un muscle agissant lui-même par action réflexe, nous comprendrions qu'on puisse lui attribuer une pareille fonction. Il en est de même de l'opinion de ceux qui, en admettant l'indépendance de cette membrane au niveau de l'organe de Corti, et son insertion par ses parties externes, disent qu'elle joue le rôle d'organe tenseur. Nous ne pouvons comprendre comment une Cuticule peut agir par elle-même, peut tendre plus ou moins l'organe de Corti ? Il nous paraît au contraire plus naturel de lui faire jouer un rôle passif. Cette membrane est tendue au-dessus de l'organe de Corti, elle contient dans les cavités, dont nous avons parlé plus haut, les cils des cellules sensorielles. Le moindre mouvement vibratoire dont l'endolymphe est le siège, sera recueilli par elle et transmis aussitôt aux cellules ciliées.

Cette interprétation nous paraît beaucoup plus conforme que les précédentes aux données histologiques fournies par nos recherches, aux analogies qu'on s'accorde à lui reconnaître non seulement avec les cupules terminales, mais aussi (au point de vue fonctionnel bien entendu), avec la poussière minérale des taches auditives.

Conclusions.

Avant de terminer notre travail nous passerons un rapide coup d'œil sur les faits que nous avons particulièrement mis en lumière.

La *tectoria* présente trois parties, une interne, une moyenne et une externe. Elle est constituée par trois couches superposées, bien visibles sur une coupe radiale. Les couches limitantes supérieures et inférieures sont peu épaisses, denses et tranchent sur la couche

médiane, claire, transparente, beaucoup plus épaisse que les deux autres. Cette dernière couche se fait remarquer par les fibrilles qui la parcourent en décrivant de haut en bas et de dedans en dehors des sortes de courbes à convexité externe. La *tectoria* présente des formes différentes, des formes variables avec les espèces.

Sur une coupe perpendiculaire à la direction des fibrilles, cette membrane offre l'aspect d'un réseau, dont les travées seraient constituées par une substance amorphe, claire et transparente. Ces travées circonscrivent des cavités polygonales diminuant d'épaisseur à mesure qu'on s'éloigne de l'organe de Corti pour se rapprocher de la protubérance de Huschke. Les cloisons de ces cavités se réunissent au niveau des angles du réseau et forment, en ce point, des épaississements sur toute la longueur de leurs bords de réunion. Ces épaississements sur des coupes radiales de la membrane se montrent sous l'aspect des stries dont nous avons déjà parlé. C'est dans les cavités, formées par les cloisons transparentes, que sont contenus les cils des cellules du sommet et de Corti.

La membrane de Corti a deux insertions, l'une interne sur la protubérance de Huschke et l'autre externe. Chez le Chat cette membrane adhère aux cellules de Waldeyer, du sommet, aux piliers, aux cellules de Corti et de Deiters et aux premières rangées des cellules de Claudius.

Cette membrane est d'origine cuticulaire et est morphologiquement comparable aux cupules terminales.

Enfin, pour nous, ce que l'on appelle la membrane réticuliée et qui s'observe lorsque la *tectoria* a été enlevée de la place qu'elle occupe normalement, n'est que la partie inférieure de la couche limitante de la *tectoria*. Quand cette membrane se sépare de l'organe de Corti, elle laisse sur l'épithélium, ou plutôt entre les différentes cellules qui la composent, une partie de sa substance; ce qui a fait admettre l'existence d'une membrane spéciale. L'aspect qu'offre cette prétendue membrane répond bien d'ailleurs à la structure nouvelle que nous donnons de la tectoria.

Index bibliographique.

Ayers. — Die membrana tectoria. Milwankee. Viss V. S. A (*Anat. Aug.*, 1891).
Barth. — Beitrage zur Anatomie der Schnecke (*Anat. Aug.*, n° 20, 1889).
Böttcher. — Ueber Entwickelunggeschicte des Menschen und d. höheren Tiere.
— Ueber Entwickelung und Bau das Gehorlabyrinths, nach Untersuchungen an Saügethieren, Dresden, 1869, et *in Journal de l'anatomie et de la physiologie*, 1872.

Böttcher. — Kritiche Bemerkungen und neue Beiträge zur Litteratur d. Gehorlabyrinths (1872).
Claudius. — *Zeit. Wiss. Zool.*, III, s. 154 (1856).
Corti.—Recherches sur l'organe de l'ouïe des mam. (*Zeit. f. Wiss. Zool.*, III, s. 109, 1851).
Coyne. — Thèse agrégat., Paris, 1876.
— Art. Oreille, *Dict. encyclopédique des sciences médicales*, Paris, 1876.
Coyne et Ferré. — Contribution à l'étude de la cupule terminale (*Annales des maladies de l'oreille, du larynx*, etc. Paris, mars 1884).
Deiters. — Beiträge zur kenntniz der Lamina spiralis membranacea der Schnecke (*Zeitchrift für Wissensch. Zool.*, VII, S. 154, 1856).
Ferré. — Étude de la crête auditive (*Ann. des sc. nat.*, Bordeaux, 1882).
— Contribution à l'étude du nerf auditif (*Société zool. de France*, t. X, 1885).
Gellé. — *Gazette hebdom. de méd. et de chir.*, n° 32, 1879.
Gottstein. — Uber den feineren Bau und Entwicklung der Gehörsschnaecke bein Muschen und den Saügetieren (*Habiletationeschrift*, 1871).
Henle. — Handbuch d. systematischen Anat. des Meuschen (*in dei Bäuden*, II, Bd 3, Lieferung, 1875).
Heusen. — Zur morphologie der Schnecke des Menschen und der Saugethiere (*Zeitschrift. f. Wissensch. Zoologie*, XII, S. 487, 1863).
Kölliker. — Handbuch der Gewebelehre, 1859.
Meyer. — Études histologiques sur le labyrinthe membraneux et plus spécialement sur le limaçon des reptiles et des oiseaux, Strasbourg, 1876.
Nuel. — Recherches microscopiques sur l'anatomie du limaçon des mammifères (Ac. roy. de Belg., Bruxelles, 1878).
Retzius. — Zur histologie der haütigen Gehörschnecke der Kaninchen (*Biolog. Untersuchungen*, v. Gustav Retzius, Stockholm, 20 décembre, 1884).
— Das Gehörorgan der Wirbeltiere (*Morpholog.*, hist. van Gustav. Retzius, II, Stockholm, 1884).

Explication de la Planche VI.

Fig. I. — Membrane de Corti de l'homme. Coupe passant par l'axe du limaçon et intéressant la *tectoria*. Les stries qui se trouvent dans la cellule indiquent la direction des fibrilles qui parcourent cet organe, qui vu sur de pareilles coupes se présente toujours comme celle du chat fig. VIII, c'est-à-dire avec les trois couches : une supérieure (limitante supérieure), une inférieure (limitante inférieure), et une intermédiaire beaucoup plus épaisse que les deux autres. — 1. Partie interne de la *tectoria*, reposant sur la protubérance de Huschke. — 2. Partie moyenne de la membrane de Corti. — 3. Partie externe s'insérant sur les cellules les plus externes de Deiters et de Corti et sur les cellules de Claudius.

Fig. II. — Membrane de Corti du Singe. Mêmes remarques que précédemment. — 1. Partie interne et protubérantielle de la membrane. — 2. Sa partie moyenne. — 3. Sa partie externe.

Fig. III. — Membrane de Corti du Rat. — 1. Portion interne. — 2. Partie moyenne. — 3. Partie externe.

Fig. IV. — Membrane de Corti du Cobaye. — 1. Partie interne. — 2. Partie moyenne. — 3. Partie externe.

Fig. V. — Membrane de Corti de la Souris. — 1. Partie interne. — 2. Partie moyenne. — 3. Partie externe.

Fig. VI. — Dans ces préparations la membrane de Corti (2) était séparée de l'organe de Corti. Immédiatement au-dessous de l'extrémité externe

de cette membrane; on aperçoit en A et en B deux cellules qui ont suivi la tectoria dans leur ascension. Ces cellules (1) présentent tous les caractères des cellules de Claudius.

Fig. VII. — Coupe passant par l'axe du limaçon. Organe de Corti du Chat. Dans cette figure, la *tectoria* (1) est séparée de l'organe de Corti. On pourrait croire que dans ces circonstances elle est libre. Si on remarque bien, on s'aperçoit qu'au-dessus des dernières cellules de Corti il existe encore un fragment (2) de cette tectoria; fragment présentant tous les caractères de la grande portion détachée, et étant intimement uni aux cellules épithéliales sous-jacentes. — 1. Membrane de Corti, partie détachée. — 2. Membrane de Corti, partie attenante à l'épithélium. — 3. Protubérance de Huschke. — 4. Cellules de Waldeyer. — 5. Cellules de Corti et de Deiters. — 6. Cellules de Claudius. — 7. Sulcus spiralis intérieur. — 8. Piliers de Corti. — 9. Membrane basilaire.

Fig. VIII. — Coupe sagitale d'un organe de Corti. Dans cette figure on voit l'insertion externe de la tectoria à l'organe de Corti et ses différentes couches selon son épaisseur. — 1. Membrane de Corti. — 2. Cellules de Waldeyer. — 3. Cellules de Corti. — 4. Cellules de Deiters. — 5. Cellule du sommet. — 6. Piliers de l'organe de Corti. — 7. Protubérance de Huschke. — 8. Cellules externes de Claudius. — 9. Tubercule du ligament spiral externe où Lœwemberg fait insérer la tectoria. — 10. Membrane de Reissner. — 11. Rampe vestibulaire. — 12. Rampe cochléaire. — 13. Rampe tympanique. — 14. Vaisseau spiral. — 15. Couche limitante supérieure de la tectoria. — 16. Couche moyenne. — 17. Couche limitante interne. — 18. Sulcus spiralis internus.

Fig. IX. — Coupe de la *tectoria*, faite au ras de la protubérance de Huschke, perpendiculaire à la direction des fibrilles.

Fig. X. — Coupe de la *tectoria* à une certaine distance de la protubérance perpendiculaire à la direction des fibrilles.

Fig. XI. — Coupe de la *tectoria* à peu de distance de l'organe de Corti. — 1. Points d'épaississement au niveau des angles du réseau, provenant de l'accolement des cloisons et correspondant à la coupe des tractus plus foncés qui parcourent la membrane (fibrilles). — 2. Cloisons et cavités formées par le substance de la tectoria.

Fig. XII. — Coupe oblique de la tectoria, montrant le réseau 1 et les fibrilles 2. On voit sur cette coupe que les fibrilles correspondent aux points de réunion des cloisons épaisses pour leur ménager une plus grande surface d'accolement.

Fig. XIII. — Cupule terminale de la crête acoustique du Chat. — 1. Sa partie supérieure et striée. — 2. Sa partie basale coupée obliquement, regardant l'épithélium et présentant l'aspect d'un réseau circonscrivant des cavités où s'enfoncent les poils des cellules sensorielles. Ce réseau correspond à celui représenté fig. IX, et qui est observé dans la membrane de Corti.

Nota. — Toutes nos figures ont été dessinées à la chambre claire (obj. 1; ocu. 3; Leitz).

SUR L'OTOCÉPHALIE ET LA CYCLOTIE

Par Louis BLANC
Chef des travaux d'anatomie à l'École vétérinaire de Lyon.

(*Suite et fin* [1].)

Groupe III. — **Cerveau nul.**

8e type. — *Triocéphalie* (I. G. S.-H.).

Crâne réduit à l'occipital, et aux rochers rapprochés ou soudés sur la ligne médiane, et à un pariétal rudimentaire; ***pas de bouche, pas d'œil, pas de trompe, conques très rapprochées ou réunies.***

Cette monstruosité a été considérée par Is. Geoffroy Saint-Hilaire comme le degré extrême de l'Otocéphalie. M. C. Dareste, dans la première édition de ses *Recherches sur la production artificielle des monstruosités*, a émis l'avis que les Triocéphales formaient un groupe bien distinct; plus tard M. Dareste a cru devoir abandonner cette opinion.

L'étude que nous avons pu faire d'un mouton Triocéphale, et l'examen des rares observations publiées, nous permettent d'affirmer qu'entre les Otocéphaliens que nous avons décrits jusqu'ici, et les Triocéphales, il existe des différences bien tranchées, considérables, qui séparent complètement ce dernier type des précédents. Ces caractères ont une importance assez grande pour que l'on soit autorisé à faire de la Triocéphalie, un groupe distinct de l'Otocéphalie. Nous n'avons pas cependant cru devoir dès maintenant abandonner le groupement établi par Is. Geoffroy Saint-Hilaire. Il se peut, en effet, que l'on trouve un jour quelque forme de passage établissant la transition entre les Sphérocéphales et les Triocéphales : cela nous semble douteux, mais il nous paraît préférable d'attendre que de nouvelles observations viennent fixer l'opinion sur ce sujet. Quoi qu'il en soit, la diagnose des Triocé-

1. Voir le *Journal de l'Anat. et de la Physiol.* (numéro de mars-avril 1895).

phales, telle qu'elle est donnée dans l'*Histoire des anomalies*, est insuffisante.

En effet, la définition : « point d'yeux, les deux oreilles rapprochées ou réunies sous la tête, mâchoires atrophiées, point de bouche, point de trompe », s'applique aussi bien au type Sphérocéphale, qu'aux Triocéphaliens, dont la structure est bien différente.

Obs. XVIII. — *Mouton triocéphale.* — Sujet près du terme.

Le cou se termine brusquement par une surface arrondie, recouverte

Fig. 51.

Fig. 52.

Fig. 53.

Fig. 54.

Fig. 55.

Fig. 56.

Fig. 57.

Fig. 51. — Mouton triocéphale (face inférieure de la tête et du cou).
Fig. 52 et 53. — Crâne, faces inférieure et latérale, l'appareil oto-pharyngien est conservé.
Fig. 54. — Crâne, face antérieure.
Fig. 55. — Face postérieure des rochers soudés.
Fig. 56-57. — Faces inférieure et supérieure de l'encéphale, réduit au bulbe.
1, hyoïde; — 2, arc tympanique; — 4, rocher; — 6, nodule de Meckel; — 9, 9', 9'', occipital; — 12, sac pharyngien; — 13, larynx; — 19, hiatus auditif externe; — 20, pariétal; — 26, œsophage; — 29, corps du sphénoïde postérieur; — *k*, hiatus auditif interne commun; — VIII, nerfs acoustiques confondus.

par deux oreilles; les faces convexes en sont rabattues en avant, et se continuent sans démarcation l'une avec l'autre; tandis que les concavités sont appliquées sur les côtés du cou. Le bord interne de chaque conque,

devenu antérieur, se réunit à son congénère en formant une commissure où se voit une dépression glabre et ridée, au fond de laquelle est une fente verticale. La tête semble ainsi réduite aux oreilles. En enlevant la peau, on voit que les conques n'ont aucune adhérence avec le crâne.

Le squelette de la tête est constitué par un occipital complet et normal, à l'exception de l'apophyse basilaire qui est assez fortement étranglée en avant. Le bord antérieur de cet occipital est articulé avec les deux rochers, placés transversalement, et soudés par leur bord antérieur devenu interne. Dans le plan de soudure de ces deux os se trouve un hiatus auditif interne commun, mais ayant en double tous les orifices destinés au nerf acoustique. Les rochers sont bien conformés, les fenêtres existent, ainsi que l'étrier.

En avant, les os pétreux sont recouverts par un bouclier vertical qui provient de la fusion des squamosaux. A la face inférieure de la tête, l'apophyse basilaire se prolonge par le corps du sphénoïde postérieur qui ne dépasse pas les rochers.

Au bord antérieur de ce crâne rudimentaire on voit une lamelle osseuse transverse, allant d'une apophyse hyoïdienne à l'autre, et soudée au bord inférieur de l'écaille temporale : elle nous semble représenter les apophyses sous-sphénoïdales. Immédiatement au-dessous est une petite pièce triangulaire attachée sur le sphénoïde postérieur, verticale, prolongée en bas par une pointe cartilagineuse qui s'engage dans la lèvre supérieure de l'hiatus auditif. Comme homologie de cette production on peut hésiter entre un rudiment du sphénoïde antérieur et les marteaux : nous pensons cependant que cette dernière détermination est la plus probable.

Entre les deux apophyses hyoïdiennes est suspendu un arc tympanique en croissant semblable à celui qui existe très souvent chez les Otocéphales. Au-dessous est l'hyoïde normal.

Le sommet du sac pharyngien est divisé par une cloison médiane, verticale, qui s'étend de la pièce impaire dont nous avons parlé, jusqu'à l'arc tympanique; cette cavité est ainsi dédoublée en deux culs-de-sac, qui vont s'appliquer sur les rochers. L'orifice antérieur (hiatus auditif) est à cheval sur le septum, et son bord supérieur est soutenu par la pièce ostéo-cartilagineuse que nous assimilons aux marteaux.

L'encéphale est réduit au bulbe rachidien qui se termine par un mamelon au sommet duquel sort un nerf acoustique impair, qui se divise bientôt pour se porter sur les deux labyrinthes. Le fascial n'est pas distinct; parmi les paires suivantes, on ne retrouve que le glosso-pharyngien, le spinal et le pneumogastrique.

La description que nous avons donnée et les faits empruntés à Vrolick, montrent que la Triocéphalie a des caractères bien différents de l'Otocéphalie. Le crâne lui-même n'existe plus, pour ainsi dire; il est réduit à l'occipital, et aux temporaux soudés, qui com-

prennent entre eux un étroit espace où se loge un encéphale réduit au bulbe.

Seule, la disposition du pharynx et de l'appareil auditif externe et moyen, rappelle ce qui existe chez les Otocéphalies.

Pour ces raisons, la Triocéphalie nous semble devoir constituer un groupe à part que l'on doit caractériser de la façon suivante :

Tête en apparence absente; cou terminé par les oreilles soudées avec un hiatus commun. — Crâne réduit à l'occipital et aux temporaux soudés; encéphale réduit au bulbe.

Les observations 94 et 95 d'Otto montrent qu'il existe une variété de Triocéphalie qui diffère du type ci-dessous en ce que le crâne est fermé antérieurement par des petits rudiments des pariétaux et des temporaux. Les rochers ne sont pas soudés sur la ligne médiane : Otto ne le dit pas d'une façon expresse; mais comme il ne signale pas la soudure, il est certain qu'elle n'existait pas, car un fait aussi remarquable n'aurait pas échappé à l'habile anatomiste.

Il y a donc deux états dans la Triocéphalie :

1re *variété.* — Les rochers sont distincts l'un de l'autre; le pont de Varole existe.

Otto, *loc. cit.*, obs. 94, 95.

2e *variété.* — Les rochers sont fusionnés sur la ligne médiane, le bulbe existe seul.

Obs. XVIII. — Vrolick, *Tabulæ*, pl. 58, fig. 14, 15, 16.

II. — Résumé anatomique.

Nous venons d'examiner huit types différents de monstres Otocéphales, et, si l'on place à la suite les différentes variétés que nous avons indiquées, on voit que cet ensemble forme une série continue, dans laquelle la malformation, assez simple au début, s'éloigne de plus en plus de l'état normal.

Cependant toutes les formes ne dérivent pas les unes des autres par des transitions insensibles; il y a deux hiatus qui nous ont permis de diviser ces monstruosités en trois groupes.

La première de ces modifications brusques se montre avec l'Édocéphalie. Jusqu'à ce type, en effet, le cerveau est bien conformé, quoique les yeux soient quelquefois très rapprochés; mais tout d'un coup, le cerveau vésiculeux des Cyclopes apparaît, alors que la

fusion des yeux n'est même pas encore effectuée. Nous avons considéré cette conformation de l'encéphale comme plus importante que l'apparence extérieure, et nous l'avons prise comme caractéristique du second groupe de l'Otocéphalie; cela a un inconvénient au point de vue de la diagnose rapide de certains sujets, car il n'y a pas de différence extérieure bien nette entre certaines formes de Strophocéphales et la première variété des Edocéphales. Nous ne nous sommes pas arrêtés à cette difficulté, car la classification doit avant tout représenter les rapports réels ou probables des sujets.

M. Dareste a montré que la Cyclopie était commandée par une malformation antérieure de l'encéphale; c'est donc l'état du cerveau qui est le caractère dominant, et le degré de rapprochement ou de fusion des yeux ne peut entrer en ligne de compte dans un cas semblable.

La seconde discordance qui existe dans la série des Otocéphaliens, apparaît avec la Triocéphalie. Là encore, l'encéphale présente brusquement un état nouveau, il est réduit à la portion bulbaire. En outre, les rochers sont déplacés, rapprochés ou soudés au-dessus du sphénoïde. Cette disposition tranche si complètement avec la structure du type le plus voisin, la Sphérocéphalie, qu'il n'est pas besoin d'insister pour justifier la subdivision que nous avons établie en ce point de la série.

Nous trouvons donc dans l'Otocéphalie trois groupes, qui se distinguent les uns des autres par un caractère très important, la conformation de l'encéphale; on pourrait même considérer chacune de ces sections comme une famille distincte. Il y a certainement autant de différence entre un Sphénocéphale et un Opocéphale, qu'entre un Pseudencéphalien et un Anencéphalien. D'ailleurs Is. Geoffroy Saint-Hilaire prévoyait que les monstres Sphénocéphales formeraient peut-être un jour un groupe à part, et M. Dareste a pensé avec raison qu'il en était de même pour les Triocéphales. Nous avons cependant cru qu'il était préférable d'attendre encore que certains types fussent mieux connus, et de ne pas créer deux ou trois noms de famille, que l'observation d'une forme intermédiaire pourrait rendre inutiles. La crainte des néologismes n'est d'ailleurs pas la raison la plus sérieuse, car notre nomenclature tératologique ne comprend guère que cent vingt mots, et c'est peu, étant donnée la variabilité extrême des formes monstrueuses.

Il est incontestable que les monstres qui ont été décrits ci-dessus,

présentent des affinités très nettes, que nous allons essayer de faire ressortir.

Le premier de ces caractères généraux est l'absence ou l'état rudimentaire de la mandibule, coïncidant avec une inflexion en bas des faces latérales de la tête, déformation qui débute à l'extrémité de la face, et se propage peu à peu en arrière, en même temps que les parties antérieures diminuent, puis disparaissent.

Cette malformation générale de la tête a un retentissement particulier sur les appareils des sens. Le plus constant, mais non le plus caractérisque, est l'occlusion en arrière de la cavité bucco-nasale, la fermeture de l'isthme du gosier, la position embryonnaire de la langue.

En seconde ligne, vient le rapprochement des oreilles moyennes et la fusion de leurs cavités sur la ligne médiane, avec ou sans réunion des conduits auditifs externes. Mais cette malformation, quoique très générale, n'est pas caractéristique, car elle manque parfois (obs. X). C'est une disposition bien moins visible, car elle a échappé à tous les observateurs, sauf Otto, et encore l'habile anatomiste n'en n'a pas reconnu l'importance.

La conformation qui est seule constante dans l'Otocéphalie est la situation particulière prise par les chaînes des osselets, qui se placent transversalement, et forment entre les deux rochers une arcade souvent ininterrompue. C'est là le seul caractère anatomique que l'on retrouve toujours chez les monstres otocéphaliens, alors même que les caisses tympaniques ne sont pas réunies, que les oreilles ne semblent pas déplacées, qu'il existe un rudiment de maxillaire inférieur.

Mais hâtons-nous d'ajouter que la situation transverse des osselets n'est pas suffisante à elle seule pour caractériser les Otocéphales. En effet, ces os manquent quelquefois, et d'autre part on rencontre cette conformation particulière dans un autre groupe, la *Cyclotie*.

L'Otocéphalie n'est réellement caractérisée que par la position transverse des osselets, accompagnée de flexion ou de tendance à la flexion inférieure de la face et du crâne.

En effet, le premier groupe des Otocéphaliens présente une atrésie plus ou moins marquée de la région sphéno-palatine, et le second présente en outre une cyclopie d'une forme tout à fait spéciale, bien différente de celle que l'on rencontre chez les Cyclocéphaliens.

Chez ceux-ci, les yeux se rapprochent et se soudent en glissant en quelque sorte dans l'interstice qui sépare du maxillaire supérieur les frontaux, les nasaux et l'intermaxillaire. Les yeux réunis restent donc à la face supérieure de la tête, au-dessus des maxillaires supérieurs soudés.

Chez les sujets Otocéphales, les yeux se réunissent en passant au-dessous du crâne et la nouvelle orbite se trouve sous le sphénoïde antérieur dont les ailes se sont rabattues latéralement.

La conformation des orbites correspond à cette différence de position.

Chez un *Rhinocéphale*, qui représente le type de la première famille, l'orbite, très profonde, est limitée latéralement par les frontaux, qui portent en haut les sus-nasaux et l'intermaxillaire formant la base de la trompe. En avant et en bas, se trouvent les maxillaires supérieurs, comprenant entre eux les lacrymaux soudés sur la ligne médiane. Le fond de l'orbite est constitué par les ailes du sphénoïde antérieur et la portion orbitaire des maxillaires et des lacrymaux.

Chez un *Édocéphale*, qui correspond à la forme la plus complète de la seconde famille, l'orbite est limitée en avant par une pièce maxillaire très réduite, latéralement par les frontaux et les pariétaux, en arrière par les squamosaux soudés, et son fond est formé par le sphénoïde antérieur et la partie orbitaire des frontaux réunis sur la ligne médiane entre le sphénoïde et le maxillaire.

Il y a donc entre ces deux états de cyclopie une différence énorme. Cependant Is. Geoffroy Saint-Hilaire ne l'avait pas reconnue, et aucun autre auteur, à notre connaissance tout au moins, n'a signalé cette importante particularité. Otto, qui a étudié un grand nombre d'Otocéphales, dit à propos d'un porc Édocéphale (Obs. 150) : *Cranium ad cyclopicum naturam accedit.* Dans des travaux récents, on a confondu des Otocéphaliens bien caractérisés avec les Cyclocéphales.

Gurlt, cependant, l'a peut-être vue, car les fig. 23, 24 et 25 de son atlas [1] montrent très nettement le rapprochement progressif des orbites à la face inférieure de la tête; mais nous n'avons pu trouver dans ses ouvrages aucun passage relatif à ce sujet.

Nous résumons tout ce qui vient d'être dit par le tableau suivant qui contient les caractères des différents types et de leurs variétés.

1. *U. thier. missgeburten.* 1877.

OTOCÉPHALIE.

Monstruosité de la tête caractérisée par :

1° L'absence ou l'état très rudimentaire de la mandibule;

2° La tendance au reploiement en bas et en dedans des parties latérales de la tête;

3° La position transversale des chaînes des osselets, et leur état souvent très imparfait;

4° L'occlusion de l'isthme du gosier;

5° La tendance à la fusion des oreilles moyennes et, moins souvent, des conduits auditifs externes.

1er groupe. — LE CERVEAU EST BIEN CONFORMÉ.

Type I. — *Agéniocéphale.*

Rapprochement ou soudure des oreilles moyennes; le crâne, les organes de la vision et de l'olfaction sont bien conformés; la bouche existe.

Type II. — *Sphénocéphale* (I. G. S.-H.).

Crâne et organes visuels et olfactifs bien conformés, la bouche existe. Oreilles moyennes rapprochées ou fusionnées; maxillaires supérieurs, arcades zygomatiques, squamosaux repliés et rapprochés de la ligne médiane inférieure; palatins, ptérygoïdiens, apophyses sous-sphénoïdales soudées dans le plan médian.

1re *var.* — Conques en place ou peu descendues, deux conduits auditifs, deux tympans soudés, marteaux séparés.

2e *var.* — Conques réunies sur un conduit auditif médian; tympans confondus; marteaux réunis; rapprochement marqué des temporaux.

3e *var.* — Conques réunies sur un conduit auditif. Tympans confondus; marteaux réunis; soudure des squamosaux par leurs apophyses zygomatiques.

Type III. — *Agnathocéphale.*

Crâne bien conformé; oreilles moyennes rapprochées ou soudées; pas de bouche; yeux descendus à la face inférieure de la tête; maxillaires supérieurs repliés et soudés par leur bord alvéolaire; arcades zygomatiques très rapprochées ou soudées; *palatins, ptérygoïdiens, apophyses sous-sphénoïdales soudées dans le plan médian.*

1re var. — Arcades zygomatiques non atrophiées, soudées en avant, indépendantes en arrière; yeux peu descendus.

2e var. — Arcades zygomatiques non atrophiées, soudées en avant et arrière, écartées dans la partie moyenne; yeux peu descendus.

3e var. — Arcades zygomatiques réduites, soudées, en toute leur longueur; yeux inférieurs, mais assez écartés.

Type IV. — *Strophocéphale* (I. G. S.-H.).

Crâne bien conformé; oreilles moyennes rapprochées ou soudées; pas de bouche; yeux inférieurs; maxillaires supérieurs fusionnés et atrophiés; pas d'arcade zygomatique; une vaste orbite sous le sphénoïde antérieur; squamosaux réduits et fusionnés sous le sphénoïde postérieur.

2e groupe. — CERVEAU VÉSICULEUX.

Type V. — *Édocéphale* (I. G. S.-H.).

Pas de bouche, maxillaires supérieurs soudés et rudimentaires; pas d'arcade zygomatique; vaste orbite sous-sphénoïdale; squamosaux fusionnés et réduits; appareil nasal en trompe; yeux très rapprochés ou soudés.

1re var. — Yeux très rapprochés.

2e var. — Œil simple, ou partiellement double.

Type VI. — *Opocéphale* (I. G. S.-H.).

Pas de bouche; pas d'arcade zygomatique; vaste orbite sous-sphénoïdale; squamosaux soudés et réduits; pas de trompe; un œil plus ou moins simple; pas d'os de la face; frontal très réduit.

Type VII. — *Sphérocéphale.*

Pas d'os de la face, frontal très réduit, pas d'œil.

1re var. — Tête globuleuse, avec une trompe et un rudiment d'œil.

2e var. — Tête globuleuse avec une trompe sans œil.

3e var. — Tête globuleuse sans trompe et sans œil.

3e groupe. — CERVEAU NUL.

Type VIII. — *Triocéphale* (I. G. S.-H.).

Crâne réduit à l'occipital, aux rochers rapprochés ou soudés sur la ligne médiane, et à un pariétal rudimentaire; pas d'œil; pas de trompe.

1re var. — Les rochers sont séparés; le pont de Varole existe.
2e var. — Les rochers sont fusionnés; le bulbe existe seul.

Les monstruosités otocéphaliques s'observent, non seulement chez les sujets à tête simple, mais encore chez les monstres dont la tête est d'origine duplicitaire. Les monstres Sycéphaliens ont présenté l'Agéniocéphalie, l'Agnathocéphalie, l'Édocéphalie, et la Triocéphalie, qui ont été trouvées sur des sujets dont la seconde face était encore plus réduite. Ainsi on a vu les combinaisons suivantes :

Iniope à face principale	.....	Opocéphale [1].
Synote —	.....	Agnathocéphale [2].
Synote —	.....	Sphénocéphale [3].
Synote —	.....	Triocéphale [4].

III. — Cyclotie.

Si l'on compare les types que nous avons reconnus dans l'Otocéphalie aux genres établis par Is. G. Saint-Hilaire, on remarquera que, parmi ces huit formes, on ne trouve pas un état monstrueux qui a précisément été considéré par le fondateur de la Tératologie comme le type de la famille. Il reconnaît en effet un genre *Otocéphale* ainsi caractérisé :

« Un seul ou deux yeux réunis dans une même orbite; les deux oreilles réunies ou rapprochées sous la tête, mâchoires et bouches distinctes; point de trompe nasale (et même pas de narines). »

Is. Geoffroy Saint-Hilaire a observé cette monstruosité une seule fois, sur un agneau nouveau-né dont il donne la description suivante :

« Comme chez les sphénocéphales, les deux trous auditifs, réunis sous la tête, se présentent à l'extérieur sous la forme d'une fente transversale, bornée à ses deux extrémités par les conques auriculaires allongées et pendantes. En même temps, comme chez les Cyclocéphales, il y a atrophie de l'appareil nasal, réunion ou même fusion complète des yeux, et développement imparfait des mâchoires. La bouche, au-dessus de laquelle on n'aperçoit aucune trace de narines, n'est qu'une petite fente située à l'extrémité du museau. »

1. Rayer.
2. Lesbre et Guinard.
3. Gurlt, *U. thierische Mingeburten*, fig. 111 et 112.
4. Gurlt, *Id.*, fig. 106 à 110.

Cette observation, très incomplète, ne permet pas de juger de l'état exact du monstre; on peut cependant reconnaître qu'il ne rentre dans aucun des termes de la série que nous avons établie. Nous serions obligé de le signaler simplement, si deux travaux, d'Otto [1] et de Rayer [2], ne nous avaient montré qu'il existe une seconde série anormale, parallèle à celle des Otocéphaliens vrais.

En effet, ces observations, presque identiques sur tous les points, prouvent que l'atrophie de la mandibule, la concentration de la région auditive, peuvent exister en même temps que la cyclopie proprement dite.

La description d'Otto montrera nettement les caractères de cette monstruosité :

Monstrum suillum, cyclopicum et agenyum. — La tête d'un porcelet nouveau-né présentait une trompe longue, inclinée latéralement et creuse. En avant se trouvait un œil saillant entouré de quatre paupières imparfaites. Plus en avant était la région maxillaire conique acuminée : au-dessous de la pointe de celle-ci, se voyait un petit orifice buccal, transverse, borné en arrière par un mamelon correspondant au sommet de la mandibule atrophiée. Les oreilles étaient placées très bas.

La dissection montra une cavité buccale étroite dépourvue de langue et terminée en cul-de-sac. En avant du cou était un sac pharyngien analogue à celui des Otocéphaliens et communiquant par un orifice impaire avec la cavité tympanique.

Le frontal, semblable à celui des Rhinocéphales, portait à son extrémité antérieure un rudiment des os nasaux. L'orbite, située en avant, était presque plate; son bord inférieur était limité par les lacrymaux et les maxillaires soudés sur la ligne médiane. La mâchoire supérieure, terminée en pointe, portait trois dents dont une impaire. Pas d'intermaxillaire. La mâchoire inférieure, très courte, était acuminée en avant, et les bulles tympaniques étaient confondues.

Quant au cerveau, il était vésiculeux, sans nerf olfactif, et pourvu d'un seul nerf optique.

L'observation de Rayer complète celle-ci en ajoutant quelques détails sur l'orbite qui était limitée en haut par le frontal, — à son

1. *Loc. cit.* (obs. 162).
2. *Soc. Biol.*, 1849.

fond par le frontal, les ailes du sphénoïde, les bulbes des dents molaires, et la base des apophyses ptérygoïdes — en dehors par les jugaux — en avant et en bas par les maxillaires supérieurs.

Les muscles temporaux, masséters, ptérygoïdiens, s'unissaient sur la ligne médiane, sous le sphénoïde, ce qui laisse supposer que la mandibule n'existait pas.

Une bonne observation de monstre Cyclotien humain est due à Knape (1823) [1]. Cité par Is. Geoffroy Saint-Hilaire, qui le classe dans les Opocéphales, ce sujet présentait un œil unique, pourvu de deux iris, et placé entre le frontal et le maxillaire supérieur. Il n'y avait pas d'appareil nasal; la bouche était réduite à un très petit orifice, et la mandibule manquait. Les deux oreilles étaient réunies sur un hiatus auditif commun aboutissant aux tympans confondus.

Il résulte de ceci que, chez certains monstres, pendant qu'il y a à la base du crâne atrophie du maxillaire inférieur et réunion des bulles tympaniques, les yeux se rapprochent et se soudent sur la ligne médiane supérieure.

Cette monstruosité est donc intermédiaire entre la Cyclocéphalie et l'Otocéphalie dont elle réunit les caractères essentiels. Pour la distinguer de ces deux formes, nous proposons de lui donner le nom de *Cyclotie*, qui exprime l'état mixte de cette conformation.

Il est probable que l'on trouvera, pour la Cyclotie, une série complète, parallèle à celles de la Cyclocéphalie et de l'Otocéphalie, et dans laquelle les sujets observés par Otto et Rayer correspondent aux Rhinocéphales et le mouton décrit par Is. Geoffroy Saint-Hilaire aux Cyclocéphales.

Nous résumerons dans le tableau suivant les rapports qui existent entre les différents types de ces trois groupes :

Cyclocéphalie.	*Cyclotie.*	*Otocéphalie.*
		Triocéphale.
Stomocéphale.		Sphérocéphale.
Cyclocéphale.	Obs. de Is. G. S.-H. et de Knape.	Opocéphale.
Rhinocéphale.	Obs. de Otto et de Rayer.	Edocéphale.
Cébocéphale.		Strophocéphale.
Ethmocéphale.		Agnathocéphale.
		Sphénocéphale.
		Agéniocéphale.

1. *Monstri humani maxime notabilis desc. anat.* — Thèse de Berlin.

IV. — Conclusions tératogéniques.

La première partie de ce travail renferme un grand nombre de particularités relatives à la structure des Otocéphaliens. Nous avons déjà utilisé ces faits pour établir une classification morphologique de ces monstres. On peut encore y trouver les éléments de déductions sur le processus formatif et l'origine de la monstruosité.

La malformation spéciale de l'oreille moyenne et l'absence du maxillaire inférieur, que l'on constate chez les Otocéphaliens, nous montrent, non pas la cause de l'anomalie, mais son point de départ; et les étapes parcourues par l'organisme pour en réaliser les différents types nous seront indiquées par les complications, telles que la cyclopie, la présence d'un cerveau vésiculeux, etc.

On se rappelle que les deux enclumes, les deux marteaux et une pièce intermédiaire, forment constamment une chaîne tendue d'une apophyse hyoïdienne à l'autre, au-dessous de l'apophyse basilaire. Cette arcade osseuse représente les six points d'ossification du cartilage de Meckel. On sait que le squelette cartilagineux du premier arc branchial fournit, outre les enclumes et les marteaux, une paire de noyaux mentonniers qui se fusionnent plus tard avec la mandibule.

Chez les Ruminants, où les cartilages de Meckel sont soudés par leur extrémité antérieure, ces deux pièces peuvent se confondre de très bonne heure, si la région symphysaire qui les sépare est atrophiée.

Le squelette cartilagineux du premier arc donne donc six pièces que nous retrouvons chez les Otocéphaliens. La situation occupée par ces osselets indique nettement la conformation que présentait le cartilage de Meckel, et par suite la première paire d'arcs branchiaux. Ceux-ci étaient nécessairement placés comme les osselets et formaient un cordon très court, transversal, barrant la tête au niveau de son union avec le cou. En se soudant avec le crâne contre lequel il était appliqué, ce bourrelet a séparé la fosse orale du cul-de-sac du préintestin.

Le cartilage de Meckel, qui s'est constitué peu après, a forcément pris la forme d'un cordon transverse, tendu entre les deux rochers, et lorsque, plus tard, il s'est ossifié, il a donné la chaîne d'osselets que nous avons maintes fois décrite.

Cette disposition singulière du premier arc est évidemment due à uu arrêt d'accroissement, et surtout d'élongation des bourgeons branchiaux. Quant à la cause de cet arrêt, nous ne nous hasarderons

dans aucune supposition, tout en faisant cependant remarquer qu'un trouble de vascularisation, une oblitération des vaisseaux, suffit à l'expliquer; cette hypothèse concorde avec l'absence très générale des os de revêtement de la mandibule, et l'état souvent imparfait des osselets.

Quoi qu'il en soit, il y a arrêt d'accroissement des bourgeons du premier arc. Le second arc continuant à s'accroître, les déborde, les rejette en dedans; ils s'unissent ainsi sur la ligne médiane, en même temps qu'ils se soudent à la base du crâne, en arrière de la fosse orale.

Cette atrophie et ce déplacement de l'arc mandibulaire entraînent dans cette région des modifications secondaires qui complètent les déformations otocéphaliques.

Tout d'abord la première paire de fentes branchiales devient une fissure transverse, très courte, tantôt impaire, et tantôt divisée, suivant que les deux arcs qui la limitent se soudent ou non sur la ligne médiane. Ces fentes se trouvant ainsi déplacées et déformées, les tympans et les oreilles moyennes qui se forment sur leur trajet, les bulles tympaniques qui s'organisent dans leur paroi, subissent des altérations analogues, et prennent une conformation qui varie avec la disposition des fentes.

En outre, le deuxième arc qui continue à s'accroître, déborde le premier, le recouvre au lieu d'être enveloppé par lui, et plus tard on trouvera le squelette de l'arc mandibulaire entre les branches de l'hyoïde.

Enfin, la base de la langue, qui se forme sur la symphyse du second arc branchial, reste isolée de la cavité orale, tandis que la portion antérieure qui se forme sur le premier arc, ne se développe pas, par suite de l'atrophie de celui-ci, et de sa soudure avec la base du crâne.

Du côté buccal, l'atrophie du premier arc détermine des malformations secondaires de même ordre, qui portent principalement sur l'appareil zygo-maxillaire. Pour en suivre les processus il faut se reporter à la formation de l'armature buccale. De très bonne heure, avant le dixième jour chez le lapin, on voit naître de chaque côté de la tête, au niveau de la troisième vésicule cérébrale, un mamelon qui s'allonge peu à peu en avant, puis s'incurve en dedans, en suivant le contour inférieur de la fosse orale, dont le diamètre s'accroît en même temps.

Ces deux bourgeons constituent la première paire d'arcs branchiaux. D'abord séparés l'un de l'autre, ils finissent par s'unir en avant et forment la symphyse du menton.

Peu après leur apparition, les mamelons branchiaux de la première paire lancent chacun au bord supérieur de leur racine, un bourgeon qui se trouve ainsi accolé à la base du crâne, au-dessous de l'œil. Ce bourgeon s'allonge et suit, parallèlement au 1er arc branchial, le bord supérieur de la fosse orale; il s'arrête lorsqu'il arrive au contact du bourgeon fronto-nasal. Si ce dernier fait défaut, comme chez les Cyclocéphales, les deux arcs maxillaires supérieurs se réunissent en avant sur la ligne médiane. De ce mode de formation de l'armature buccale il faut retenir surtout que le bourgeon maxillaire supérieur naît du premier arc branchial correspondant, et que, par suite de sa position à ce moment, il suit en se développant un trajet parallèle à celui de la mâchoire inférieure.

Ceci permet de comprendre comment, lorsque les bourgeons du 1er arc sont déviés en dedans, les processus maxillaires subissent un déplacement analogue et sont plus ou moins reportés à la face inférieure de la tête de l'embryon, au lieu d'en suivre les bords.

On conçoit également qu'une différence de quelques heures dans l'époque où se manifeste la malformation du 1er arc puisse faire varier le déplacement des bourgeons maxillaires.

Si la déviation de l'arc branchial a lieu dès l'origine, avant que les bourgeons maxillaires aient apparu, ceux-ci seront déplacés de la même façon : ils se rejoindront presque immédiatement sur la ligne médiane, et les yeux ne seront pas séparés par les arcades zygomatiques.

Dans certains cas (Strophocéphales), on remarque qu'il reste un rudiment de maxillaire supérieur, complètement séparé par une vaste orbite des temporaux fusionnés. Cette disposition est évidemment secondaire; la partie moyenne des processus maxillaires confondus s'est atrophiée et résorbée complètement.

Si, au contraire, la déviation branchiale se manifeste après le début de la formation des bourgeons maxillaires, ceux-ci seront d'autant moins déplacés qu'ils seront dans un état de développement plus avancé.

Cette déviation des processus maxillaires, jointe à la brièveté du premier arc branchial, a pour effet de transformer la fosse orale en une simple dépression placée au-dessous du crâne. Plus tard, les

bourgeons maxillaires, s'unissant progressivement d'arrière en avant, transforment cette fossette en un canal ouvert en avant. En outre, cette soudure des processus maxillaires sur la ligne médiane inférieure entrave l'extension transversale de la base du crâne, et même de la face, et détermine le reploiement en bas et en dedans des os de cette région.

Malgré les déformations qu'elle subit, la fosse orale fournit la poche hypophysaire de Rathke. On trouve en effet l'hypophyse, et sur les crânes que nous n'avons pas eu à l'état frais il y a une selle turcique très nette. On trouve même cette fossette alors que la bouche n'existe pas. Cela semble indiquer que la fosse orale a commencé à se former, puis a disparu, par suite de l'atrophie de l'arcade maxillaire supérieure et de l'arc mandibulaire.

Fig 58.

Fig. 59.

Fig. 58 et 59. — Tête d'un embryon de poulet probablement strophocéphale.
r, bourgeon maxillaire supérieur; — x, 1er arc branchial atrophié: — z, fossettes olfactives.

La cavité buccale, lorsqu'elle existe, présente très souvent à son plafond deux lobules staphylins, ce qui démontre que le voile du palais ne correspond pas à la limite de la fosse orale et du préintestin.

Par contre on ne trouve pas trace de la partie antérieure de la langue, qui n'a pu se constituer, par suite de l'atrophie du 1er arc branchial.

Les déductions que nous venons d'exposer permettent de comprendre le mode de formation du premier groupe d'Otocéphaliens, c'est-à-dire des types ayant les yeux séparés et le cerveau bien conformé.

Les Otocéphaliens du deuxième groupe, c'est-à-dire ceux qui sont atteints de cyclopie, se constituent probablement par un processus qui résultent de la superposition de l'atrophie du 1er arc et de l'arrêt de développement de la première vésicule encéphalique.

En effet M. Dareste a montré que la cyclopie résulte d'un arrêt

précoce dans l'évolution de l'extrémité antérieure du tube neural. Les vésicules optiques sont alors très rapprochées, ou confondues, et terminent la tête. « Plus tard cet appareil oculaire affecté de cyclopie paraît quitter sa position initiale; il s'éloigne de l'extrémité antérieure de la tête et vient se placer sur sa face inférieure. Ce déplacement n'est qu'une apparence; il résulte du développement ultérieur de la première vésicule encéphalique. » Celle-ci donne en effet naissance à une vésicule cérébrale unique qui se prolonge au-dessus des yeux en les rejetant en bas. C'est alors que l'état du 1er arc branchial entre en jeu pour compléter la malformation et faire de l'embryon un Cyclocéphalien, un Cyclotien ou un Otocéphalien [1].

Si l'arc mandibulaire est normal, ses bourgeons maxillaires évoluent comme de coutume, passent au-dessous des yeux, les débordent en avant, et se soudent entre eux. L'œil unique se trouve de fait relevé et placé à la face frontale de la tête : le sujet est un cyclope vrai, un Cyclocéphalien.

Mais si le premier arc branchial est atrophié, deux cas peuvent se présenter. Tantôt les bourgeons maxillaires sont peu ou point influencés par cette malformation; ils se développent comme dans le cas précédent, l'œil est relevé, encastré entre le frontal et les maxillaires supérieurs, et le sujet est Cyclope par la face supérieure de la tête, et Otocéphalien par la face opposée : c'est un Cyclotien.

D'autres fois l'arrêt d'accroissement du premier arc s'est produit de très bonne heure, a produit une déviation semblable dans les bourgeons maxillaires qui se sont unis sur la ligne médiane au lieu de s'allonger en avant. Rien ne vient alors relever l'œil qui reste à la face inférieure de la tête et le sujet est un Otocéphalien du second groupe.

Quant aux Triocéphales, il est plus difficile de reconstruire leur évolution. Il y a certainement un arrêt complet de formation des deux premières vésicules encéphaliques, combiné avec un défaut de développement du premier arc et de ses bourgeons maxillaires. Mais les faits connus en tératogénie ne permettent pas de préciser quoi que ce soit sur ce sujet. Nous avons déjà d'ailleurs dit que les Triocéphales formaient peut-être un groupe indépendant des Otocéphaliens. Les déductions qui viennent d'être exposées sur le mode

1. C. Dareste, *Production des monstruosités*, 2e édit., p. 378.

de formation probable de ces anomalies, nous amènent à grouper les Otocéphaliens d'après leurs affinités d'origine, et on arrive à un résultat un peu différent de notre classification descriptive.

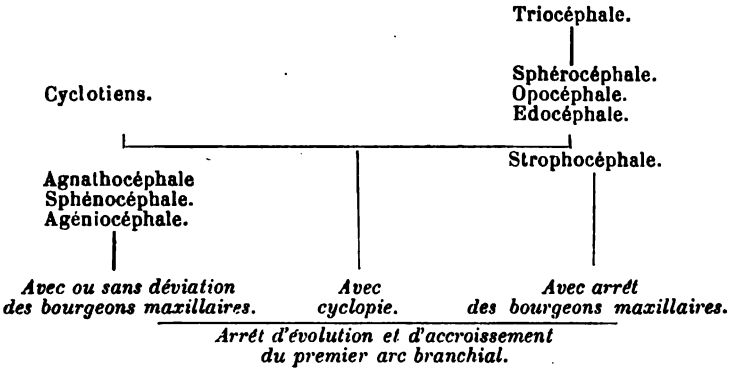

Comme on le voit, nous ne faisons pas intervenir dans le mécanisme de la formation de l'Otocéphalie, l'arrêt très précoce du développement de la troisième vésicule encéphalique auquel M. Dareste a pensé pouvoir attribuer cette anomalie.

En effet, l'étude anatomique des Otocéphaliens ne montre, excepté chez les Triocéphales, aucun arrêt du développement dans le bulbe, le cervelet, les tubercules quadrijumeaux et l'oreille moyenne. Nous ne développerons pas ce point particulier ; il suffira de dire que M. Dareste ayant eu la bienveillance d'examiner avec nous les documents que nous avons réunis pour ce travail, le savant professeur n'a pas hésité à reconnaître qu'il ne pouvait y avoir une relation de cause à effet entre l'arrêt de développement du métencéphale et l'Otocéphalie.

V. — Historique.

Au cours des pages précédentes nous avons indiqué un assez grand nombre d'observations empruntées à divers auteurs, et cela constitue en quelque sorte l'historique des faits, sur lequel il est inutile de revenir. Nous ne donnerons ici de détails que sur les questions d'interprétation anatomique, de classification, et d'hypothèses tératogéniques.

Interprétation anatomique. — L'historique de l'interprétation des faits comporte peu de chose et on pourrait le résumer en ceci : les observateurs qui n'ont pu examiner qu'un nombre très restreint

d'Otocéphales, ont commis des erreurs assez nombreuses; celles-ci ont été rectifiées par les tératologistes assez heureux pour avoir à leur disposition une série de sujets.

Les erreurs commises dans l'interprétation de la structure des monstres Otocéphaliens étant moins imputables aux auteurs qu'aux conditions défavorables dans lesquelles ils se sont trouvés, nous nous abstiendrons de citer aucun travail, nous contentant de signaler les méprises, et les auteurs qui ont donné les déterminations exactes.

A propos de l'encéphale, on a cru constater l'absence du cerveau; cet organe existe toujours, sauf chez les Triocéphales; mais chez les sujets cyclopes, il est unique, et le plus souvent représenté par une vésicule, dont les parois, très minces, sont adhérentes à la pie-mère ou même sont détruites, réduites en putrilage chez les sujets mal conservés.

En ce qui concerne le squelette, on a pensé d'abord que certains Otocéphaliens, les Sphénocéphales en particulier, avaient une mâchoire inférieure; Otto a plus tard (1841) signalé l'absence constante de la mandidule chez les monstres affectés de la fusion des oreilles; pour cet anatomiste, c'est même là le caractère principal, car il intitule toutes ses observations *Monstrum agenyum* ou *Monstrum aproposum* et la malformation auriculaire est simplement indiquée dans le texte. Cependant, il y a peu d'années encore, on a cru reconnaître la mâchoire inférieure dans l'os en forme de croissant qui résulte de la fusion et de l'atrophie des bulles tympaniques.

L'homologation exacte de cette pièce a été donnée par Otto, Vrolick, Gurlt.

L'erreur commise par quelques auteurs à propos de l'art tympanique a entraîné une méprise de même ordre à propos de l'hiatus auditif commun qui a été considéré comme l'orifice buccal; la détermination précise en avait été déjà faite par Is. Geoffroy Saint-Hilaire

C'est Otto qui semble avoir reconnu la langue rudimentaire qui se trouve dans le sac pharyngien; mais c'est bien plus tard que les progrès de l'embryologie ont permis de voir que cet organe représentait seulement la base de la langue.

Les osselets de l'oreille ont généralement été négligés dans les études relatives aux monstres Otocéphaliens; dans les observations où on décrit ces pièces, les auteurs ne semblent pas reconnaître la

haute importance de leurs malformations. Signalons en passant qu'on a pris pour les maxillaires supérieurs l'arcade transverse formée par les osselets soudés.

Hannover (1884), seul, remarque, chez un enfant agéniocéphale, que le squelette de l'oreille moyenne a conservé une disposition embryonnaire. Il indique, en outre, trois ossicules qui semblent, d'après les figures, intercalés entre les bulles tympaniques, sous le sphénoïde. Hannover y voit la mandibule. Sans contester d'une façon absolue cette interprétation, il nous paraît plus probable que ces pièces correspondent au nodule osseux que nous avons très souvent rencontré, et que nous assimilons à l'extrémité ossifiée des cartilages de Meckel. Cette pièce a été indiquée une fois par Hecker, et Ahlfeld [1] dit qu'il est possible que ce soit la mandibule.

Enfin personne à notre connaissance ne semble avoir reconnu la différence morphologique qui existe entre la cyclopie des Otocéphaliens et celle des Cyclocéphales. On a décrit à plusieurs reprises l'orbite de monstres Otocéphales ou Cyclotiens, sans remarquer que la constitution en est très différente suivant le cas.

Ces remarques montrent que les points sur lesquels nous avons particulièrement apporté la lumière sont :

1° La disposition spéciale des osselets de l'oreille moyenne;

2° La présence du nodule osseux, reste du cartilage de Meckel;

3° La valeur morphologique de la Cyclopie chez les Otocéphaliens;

4° Les caractères spéciaux que présentent les Cyclotiens.

Classification. — La classification d'Is. Geoffroy Saint-Hilaire est insuffisante; ses descriptions, que nous avons données, le montrent clairement; Is. Geoffroy Saint-Hilaire [2] reconnaissait d'ailleurs que la famille des Otocéphaliens était mal connue à son époque.

Otto (1841) n'a pas donné de classification vraie; il dénomme simplement les monstres Otocéphaliens par des termes complexes indiquant à peu près les caractères extérieurs; les sujets qui rentrent dans notre étude sont appelés : *Monstrum microgenyum, agenyum, agenyum et cyclopicum, aprosopum*, etc.; chacune de ces expressions correspondant à plusieurs types.

Gurlt (1877) a classé les Otocéphales dans un groupe, *Pérocephales*, qu'il homologue à la famille des Paracéphaliens, d'Is. G.

1. Ahlfeld, *Die Missbid. d. Menschen.*
2. *Loc. cit.*

Saint-Hilaire; mais il y fait rentrer, outre les Paracéphales, les Cyclocéphales anopses, les Triocéphales, plusieurs types d'Otocéphales, les sujets privés d'oreille externe, et encore quelques autres monstruosités.

Cette association hétéroclite ne peut être considérée comme une classification, au sens où l'on comprend ordinairement ce mot. Disons cependant que Gurlt a sérié d'une façon exacte les trois types d'Otocéphales qu'il figure.

MM. Mathias Duval et Hervé (1891) pensent qu'on ne saurait considérer le groupe tératologique des Otocéphaliens comme un groupe naturel, opinion que M. Dareste a émise à un moment donné, et qu'il a abandonnée depuis (1892) avec raison.

Taruffi classe les Otocéphales sous le nom de Hypo-micro-gnathus, Synotus, Hypo-agnathus, Cyclops hypo-agnathus, et Aprosopus; et les deux premiers de ces groupes sont indépendants du troisième et du quatrième.

La classification que nous avons donnée est donc indépendante de tout travail autre que l'œuvre de Is. G. Saint-Hilaire. Nous avons complété la classification donnée par l'illustre tératologiste en distinguant trois types nouveaux.

En outre, nous avons prouvé que le genre Otocéphale n'appartenait pas au groupe des Otocéphaliens proprement dits, mais à une série parallèle, intermédiaire avec les Cyclocéphales, et que l'on n'avait pas encore reconnue.

Enfin, nous avons montré les rapports qui existent entre la position des monstres dans la série otocéphalienne, et la conformation de leur encéphale. De ceci nous avons conclu que les Triocéphales forment probablement un groupe spécial indépendant des Otocéphaliens.

Tératogénie. — L'interprétation tératogénique des monstruosités otocéphaliennes n'a jamais été l'objet d'une étude attentive. Otto (1841), qui a disséqué le plus grand nombre de sujets de ce groupe, y fait à peine une allusion, en disant à propos d'un Sphénocéphale : *Etiam arcus zygomaticus contracti parum distant quia vis distendens deerat.*

MM. Nicolas et Prenant (1889) reconnaissent que, dans le cas qu'ils ont étudié, l'arrêt de développement du 1er arc branchial est l'anomalie première dont dérivent les autres.

MM. Lannelongue et Ménard (1892) disent bien, à propos de l'Otocéphalie, qu'il y a atrophie du 1er arc branchial, mais en même temps ils semblent adopter l'opinion de M. Dareste, qu'ils citent d'une façon complète.

Contre la théorie de l'atrophie du 1er arc branchial, s'élèvent les constatations faites par M. Dareste (1879 et 1892), au cours de ses belles recherches de tératogénie. De certaines conformations qu'il a pu observer, le savant expérimentateur a conclu à une relation de cause à effet entre l'atrophie de la 3e vésicule cérébrale, le rapprochement des fossettes auditives et l'Otocéphalie.

Nous avons déjà dit que nos dissections, corroborées par de nombreuses observations provenant de diverses sources, montrent que les faits anatomiques sont en opposition avec cette hypothèse, et que les malformations observées par M. Dareste se rapportent sans doute à des monstruosités autres que l'Otocéphalie.

Le mécanisme que nous avons indiqué pour la formation de l'Otocéphalie a pour point de départ l'atrophie du 1er arc branchial. Cette théorie a déjà été émise très brièvement par Hannover à propos d'un Agéniocéphale. Cet auteur recherche la cause de la soudure des oreilles dans le cartilage de Meckel, mais ne conclut pas. Quant à la formation, au reploiement de la face inférieure de la tête, il l'attribue à l'absence da la mandibule. Celle-ci ne maintenant plus en place les parties latérales de la tête, ces os prennent la direction convergente caractéristique de l'anomalie [1].

C'est surtout sur ce point que nous différons d'opinion avec Hannover, car nous pensons que l'inflexion de la face inférieure de la tête est due au reploiement initial des bourgeons maxillaires supérieurs, à leur soudure, ou à leur atrophie. Ces bourgeons, ainsi que le 1er arc branchial avorté, brident la tête en dessous et s'opposent à son accroissement latéral.

1. Hannover s'est sans doute inspiré d'un fait observé à la suite de résections du maxillaire inférieur chez des enfants : la mâchoire supérieure cesse de s'accroître régulièrement; le rétrécissement de la mâchoire se manifeste en quelques mois. (L. Martin, *Des résultats éloignés de la prothèse immédiate dans les résections du maxillaire inférieur*, 1893.)

COMPTE RENDU DES TRAVAUX FRANÇAIS ET ÉTRANGERS

George Tainturier. **Étiologie des grossesses extra-utérines.** Thèse de la Faculté de Médecine de Paris, 1895.

En s'en tenant aux idées les plus classiques, on serait tenté de croire que rien n'est plus facile que de provoquer des grossesses extra-utérines chez les animaux (lapine), et notamment des grossesses tubaires, en entravant les ovules dans leur migration normale vers l'utérus, tout en leur permettant d'être fécondés. C'est pourquoi l'auteur, voulant étudier expérimentalement la grossesse tubaire, a procédé en mettant une ligature sur l'oviducte dans l'espace de temps qui s'écoule entre la douzième heure et le troisième jour après le coït, puisque nous savons que les spermatozoïdes sont arrivés sur les franges du pavillon dix heures après le coït, et que l'ovule, qui quitte l'ovaire environ au même moment, pénètre dans l'utérus à la fin du troisième jour ou au commencement du quatrième. Quelque variées et multipliées qu'aient été ces expériences, jamais il ne s'est produit de gestation tubaire, et les faits se sont présentés tels que l'auteur en peut conclure que l'œuf fécondé, arrêté dans sa marche vers l'utérus par une ligature jetée sur la trompe saine, ou tombé dans la cavité péritonéale saine, n'y trouve pas les conditions nécessaires à son développement.

Dans l'utérus, les conditions de ce développement sont la greffe de l'œuf sur la muqueuse utérine mise à vif par le processus du rut (desquamation épithéliale) ou de la menstruation (hémorragie). Passant alors en revue les circonstances qui précèdent ou accompagnent les grossesses tubaires, dans l'espèce humaine, l'auteur constate le plus souvent une salpingite desquamative ou une dilatation tubaire (reliquats d'inflammations.) Ce sont des faits sur l'importance desquels Lawson-Tait avait appelé l'attention. L'auteur arrive donc à conclure que, pour la production de grossesses tubaires, outre les causes purement mécaniques qui peuvent arrêter l'ovule fécondé, il faut encore une lésion pathologique antérieure, car la greffe ovulaire ne peut avoir lieu que sur des tissus modifiés dans leur structure et leur vascularisation. M. D.

Eug. Biétrix. **Étude de quelques faits relatifs à la morphologie générale du système circulatoire; le réseau branchial des poissons.** Thèse de la Faculté de Médecine de Paris, avril 1895.

Étudiant la circulation branchiale des poissons, l'auteur a reconnu qu'elle s'effectue dans un système de *lacunes* et non dans des vaisseaux capillaires, disposition qui est analogue à celle des organes respiratoires de certains invertébrés. L'élément anatomique constitutif de ce réseau branchial est une cellule de caractère particulier (*cellule en pilastre*). Le corps, renfermant le noyau, est formé de cytoplasme granuleux, et plonge verticalement dans la nappe sanguine qu'il traverse; ses bases s'étalent en plateaux soudés à ceux des cellules voisines, et une membrane vitrée, continue, les double extérieurement. Ce pilier protoplasmique est renforcé par de fins tractus hyalins (*colonnettes*) qui relient directement les deux feuillets de la limitante. Membrane vitrée (limitante) et colonnettes apparaissent comme des différenciations exogènes du cytoplasma. Elles sont identiques par leurs propriétés.

Ces singulières cellules en pilastre ont la signification de cellules endothéliales ayant ajouté à leur rôle ordinaire de cellules de revêtement celui d'éléments de soutien. Elles ont une origine mésodermique.

L'auteur est porté à penser que l'adaptation fonctionnelle des cellules en pilastre ne réside pas seulement dans le rôle qu'elles remplissent comme éléments de soutien; par suite de leur disposition, de leur tonicité et sans doute aussi de leur contraction, elles concourent à la progression du sang. D'autre part, elles peuvent être homologuées à celles qui constituent la charpente du tissu réticulé. M. D.

I. Gabriélidés. **Recherches sur l'embryogénie et l'anatomie comparée de l'angle de la chambre antérieure chez le poulet et chez l'homme.** Thèse de la Faculté de Médecine de Paris, mars 1895.

Ce travail nous apporte des résultats précis sur deux points : le ligament pectiné, et le muscle dilatateur de l'iris.

Ligament pectiné. — Les éléments mésodermiques qui donnent naissance à l'endothélium de la cornée (épithélium de la membrane de Descemet) et à l'épithélium de l'iris, forment aussi, dans l'angle de la chambre antérieure, un groupe de cellules clairsemées, que l'auteur considère comme une sorte d'endothélium stratifié. Ces cellules donnent naissance à des prolongements qui augmentent peu à peu de calibre et arrivent à constituer des bandelettes. Ces bandelettes, dans lesquelles se trouvent finalement logées les cellules, prennent une insertion antérieure sur un amas de cellules endothéliales cornéennes, et, s'irradiant de ce point, vont se terminer sur la partie externe de la face antérieure de l'iris et sur le tissu

conjonctif des procès ciliaires. Quelques rares cordelettes proviennent (insertions antérieures) de la paroi postérieure du canal de Schlemm. Ce ligament pectiné se forme sur l'embryon de l'homme comme sur l'embryon de poulet; mais chez ce dernier il persiste sur l'adulte; chez l'homme au contraire il disparaît graduellement à partir du septième mois, l'espace qu'il occupait reste vide, et la chambre antérieure se trouve d'autant agrandie; l'angle, qui se trouve transporté à la place du ligament disparu, est limité par la paroi postérieure du canal de Schlemm, l'insertion du muscle ciliaire et la base de l'iris. C'est à Rochon-Duvigneaud (Thèse de Paris, 1892) qu'appartient le mérite d'avoir le premier signalé ces faits.

Iris. — Ces recherches démontrent l'existence d'un dilatateur de l'iris chez l'homme. Étudiant ce qu'on nomme la couche de Henle ou de Bruch ou couche limitante postérieure, l'auteur était arrivé à la conviction qu'elle serait formée de cellules identiques aux fibres musculaires lisses; mais il n'avait pu cependant bien reconnaître leurs noyaux, gêné par le pigment qui infiltre ces parties. En suivant la méthode de Griffith, il est arrivé à obtenir la dépigmentation de l'iris. Après avoir exposé les détails de cette méthode, l'auteur donne et figure les résultats obtenus. « La couche de Henle est formée de fibres-cellules munies d'un noyau en bâtonnet. Ce muscle, composé d'une double et triple assise de cellules, part du tissu conjonctif du corps ciliaire; de là il chemine en diminuant d'épaisseur vers le bord pupillaire, appliqué toujours très étroitement contre l'épithélium pigmentaire. En atteignant la périphérie du spihncter il y prend une première insertion; puis, continuant son parcours, passe derrière le sphincter et atteint le bord pupillaire; dans son chemin il prend quelques nouvelles insertions sur le sphincter. » M. D.

Le propriétaire-gérant : Félix Alcan.

Coulommiers. — Imp. Paul BRODARD.

CONTRIBUTION A L'ÉTUDE
DU GANGLION MOYEN DE LA RÉTINE
CHEZ LES OISEAUX

Par P. BOUIN

Préparateur d'histologie à la Faculté de médecine de Nancy.

(*Planches VII et VIII.*)

Dans un travail publié antérieurement sur les connexions existant entre les dendrites des cellules nerveuses rétiniennes [1], nous avons eu l'occasion de signaler, après *Dogiel*, des éléments particuliers siégeant au niveau de la face externe de la couche réticulaire interne. *Dogiel* les décrit comme des cellules piriformes dont la pointe est tournée vers la zone sous-jacente; du corps protoplasmique partent des prolongements dont un certain nombre s'anastomosent pour donner naissance à un cylindre-axe. *Ramón y Cajal* met en doute l'authenticité du fait rapporté par *Dogiel*, surtout le mode de formation du cylindre-axe qui, d'après lui, est toujours représenté par une seule expansion cellulaire. En étudiant des rétines de pigeon traitées par le bleu de méthylène, nous étions arrivé, en partie du moins, au même résultat que l'auteur russe; comme lui, nous avions vu le cylindre-axe formé par la réunion de plusieurs dendrites. Cependant beaucoup de faits observables dans ces rétines de pigeon ne concordaient pas avec la description donnée par *Dogiel*.

Aussi, en présence de ces interprétations diverses, M. le professeur *Prenant* nous a-t-il conseillé de poursuivre ces recherches

1. P. Bouin, *Sur les connexions des dendrites des cellules ganglionnaires dans la rétine* (*Bibliographie anatomique*, n° 3, 1894).

que nous avons étendues à la rétine d'un certain nombre d'oiseaux. Dans ce travail, nous nous sommes limité aux spongioblastes des oiseaux et n'avons pas cherché à étudier les éléments nerveux en général avec la rétine pour exemple, mais seulement quelques éléments de la rétine elle-même dont l'étude pourra nous amener à certaines conséquences générales.

Dogiel, dans son premier travail sur la rétine de l'homme [1], décrit, au niveau de la face externe de la couche réticulaire interne, une rangée de cellules spéciales (spongioblastes) qu'il partage en deux sous-groupes.

Le premier renferme des éléments particuliers à cette couche; dans le deuxième, s'en trouvent d'autres qui doivent être considérés comme des cellules déplacées venues du ganglion nerveux optique.

Le premier sous-groupe comprend de grandes et de petites cellules. Les grandes cellules représentent une forme nerveuse des spongioblastes de *Tartuferi*. Elles possèdent un corps protoplasmique placé à la face externe de la zone plexiforme interne et plongeant quelquefois dans cette couche. Ce corps cellulaire renferme un noyau arrondi. Par sa face inférieure, il donne naissance à quatre ou six prolongements qui se divisent, s'entrelacent les uns avec les autres sans s'anastomoser; un certain nombre d'entre eux se réunissent et forment un cylindre-axe qui va prendre part à la constitution de la couche des fibres du nerf optique. — Entre les cellules précédentes sont de petits éléments ronds ou ovales. De leur corps protoplasmique partent deux à cinq dendrites qui pénètrent dans la couche réticulaire interne, se décomposent en fibrilles variqueuses et s'entrecroisent en un plexus serré.

Dans le deuxième sous-groupe, *Dogiel* distingue trois types de cellules. Les cellules de ces trois types, par leur face interne, donnent naissance à un cylindre-axe et à plusieurs prolongements dendritiques qui se dirigent obliquement de dehors en dedans. Ceux-ci sont très longs et viennent s'anastomoser avec les branches des grandes cellules ganglionnaires, celles du premier type avec les dendrites issus des grandes cellules ganglionnaires du premier groupe; celles du deuxième type avec les prolongements protoplas-

1. Dogiel, *Ueber die nervösen Elemente der Retina des Menschen* (*Arch. für mikr. Anat.*, Bd XXXVIII).

matiques issus des cellules ganglionnaires du deuxième groupe; de même pour les éléments du troisième type.

Dans un travail plus récent [1], *Dogiel* étudie la forme des spongioblastes nerveux chez l'homme et les oiseaux, en particulier dans la rétine du pigeon. Chez les oiseaux, ces cellules ont un corps protoplasmique piriforme dont la pointe est tournée vers la couche moléculaire interne. Dans la partie renflée, se trouve ordinairement un noyau rond ou ovale. Des prolongements dendritiques partent de cette pointe et aussi de la partie du corps protoplasmique qui s'enfonce assez profondément dans la couche réticulaire interne. Ces prolongements s'entrelacent les uns avec les autres, se divisent en un certain nombre de filaments qui s'étalent sur la zone plexiforme sous-jacente, puis se réunissent en trois ou quatre rameaux. Ces rameaux se jettent les uns sur les autres et donnent ainsi naissance à un cylindre-axe. Les dendrites qui ne prennent pas part à la constitution du cylindre-axe s'anastomosent entre eux, s'anastomosent également avec les expansions protoplasmatiques issues des cellules voisines et forment un réseau serré sur la face externe de la couche moléculaire interne. De plus, il n'est pas rare de voir les rameaux de deux cellules voisines concourir à la formation d'un seul cylindre-axe.

A propos des spongioblastes nerveux de l'homme, *Dogiel* donne à peu près la même description que dans son premier travail. Il est seulement curieux de constater que, fidèle à sa thèse générale, il revient sur une observation faite par lui dans sa première étude. En suivant les filaments fins qui résultent de la division des dendrites issus de ces spongioblastes nerveux, il lui avait semblé souvent qu'ils se confondaient en un réseau; mais un examen plus attentif lui a démontré qu'il s'agissait seulement d'un plexus fort embrouillé. Dans sa dernière communication, il réunit par des connexions directes les fins prolongements variqueux en question, lesquels forment un réseau serré au niveau de la couche ganglionnaire moyenne. Ces deux interprétations différentes, de la part d'un observateur aussi exercé, prouvent la difficulté inhérente à l'étude des ramilles nerveuses colorées par le bleu de méthylène.

Ramón y Cajal [2] ne décrit aucun spongioblaste nerveux. Il dis-

1. Dogiel, *Zur Frage über den Bau der Nervenzellen und über das Verhältniss ihres Axencylinder*-[Nerven]-*Fortsatzes zu den Protoplasmafortsätzen* [Dendriten] (*Arch. für mikr. Anat.*, Bd XXXXI).

2. Ramón y Cajal, *La rétine des vertébres : la cellule*, IX, 1893.

tingue sur la couche plexiforme interne des cellules particulières qu'il appelle *cellules amacrines*. Elles sont caractérisées par l'absence de cylindre-axe et par ce fait que leurs prolongements forment dans cette couche plusieurs plans superposés. Il les classe en quatre ou cinq catégories d'après l'étage au niveau duquel s'étalent leurs arborisations. Un certain nombre de ces éléments ne présentent pas de stratification nette; il leur donne le nom d'*amacrines diffuses*.

Pour *Ramón y Cajal*, les spongioblastes nerveux du premier sous-groupe de *Dogiel* n'existent pas. Il n'a jamais vu d'éléments dont le cylindre-axe soit formé par la réunion de plusieurs dendrites; il en nie formellement l'existence.

Les spongioblastes du deuxième sous-groupe, dont les expansions vont former des réseaux horizontaux dans le tiers externe, dans le tiers moyen et dans le tiers interne de la couche réticulaire interne, ne possèdent pas de cylindre-axe d'après *Ramón y Cajal*. Pour lui, *Dogiel* a décrit comme nerveux des spongioblastes non nerveux répondant à certaines amacrines des troisième, quatrième et cinquième étage. Il fait observer ensuite que *Dogiel* n'a coloré vraisemblablement que les amacrines diffuses; la série des spongioblastes à tige droite fait défaut dans le travail de cet histologiste.

On voit que les auteurs sont loin de s'entendre sur la morphologie et la signification des éléments qui se trouvent à la face externe de la couche plexiforme interne. Existe-t-il à ce niveau des cellules donnant naissance à un cylindre-axe, comme le prétend *Dogiel*? Ou bien, n'y doit-on admettre que des cellules spéciales, amacrines, c'est-à-dire sans cylindre-axe, comme le veut *Cajal*? Autrement dit, existe-t-il une couche ganglionnaire moyenne dans la rétine intermédiaire au ganglion rétinien et au ganglion optique? Si de telles cellules nerveuses se rencontrent à ce niveau, quelle est leur forme, quels rapports existent entre leurs prolongements dendritiques, de quelle manière prend naissance leur cylindre-axe? Faut-il, au point de vue de la morphologie générale des éléments nerveux, ajouter un type n° 3 de *Dogiel* aux cellules type n° 1 et type n° 2 de *Golgi*? Questions intéressantes, que nous avons cherché à résoudre en nous adressant surtout aux oiseaux, dont la rétine est particulièrement favorable pour l'étude des éléments nerveux qui se colorent très facilement par le bleu de méthylène.

Technique. Objets d'étude.

Pour colorer les spongioblastes des oiseaux, nous avons suivi la méthode qu'indique *Dogiel*, tout en la modifiant légèrement d'après les conseils de M. *Prenant*. Nous avons injecté avec une seringue de Pravaz la solution de bleu dans le corps vitré de l'œil au lieu d'enlever la rétine et de la traiter directement sur le porte-objet. Ce procédé est le seul qui nous ait donné des résultats satisfaisants avec les yeux d'oiseaux de petite taille. Il est nécessaire de s'adresser à des animaux fraîchement tués; nous avons obtenu de bonnes imprégnations trois heures et demie à quatre heures après la mort, mais ce délai est une limite extrême, et il est rare d'obtenir de bons résultats dans ces conditions.

Pour injecter le liquide colorant, nous opérons de la façon suivante. La paupière supérieure étant réséquée, on enlève la conjonctive et on dégarnit l'hémisphère supérieur de l'œil. On introduit dans la chambre postérieure la canule fine d'une seringue de Pravaz; on pousse la canule avec précaution jusqu'à ce que la pointe rencontre la sclérotique. On instille alors une goutte d'une dissolution faible de bleu de méthylène dans la solution physiologique de sel, au trentième ou au quarantième pour cent environ. Puis on change la direction de la canule et on ajoute une deuxième goutte de liquide; de même pour une troisième, une quatrième goutte, jusqu'à ce que la réplétion de l'hémisphère postérieur de l'œil ne permette plus l'introduction de nouvelles quantités de colorant. Il faut agir avec beaucoup de ménagement, car la sclérotique, de nature cartilagineuse chez les oiseaux, est très mince, très fragile, et se brise au moindre effort. C'est surtout pour cette raison que nous laissons l'œil en place pendant la première série de manipulations. De plus, les éléments nerveux ne sont pas violentés et restent dans leur milieu naturel. Une heure, ou même une demi-heure après l'injection, on enlève l'œil de sa cavité orbitaire et on pratique une incision circulaire passant en arrière de l'anneau cartilagineux qui, chez l'oiseau, soutient la sclérotique autour de la cornée transparente. On sectionne le peigne avec beaucoup de précaution afin de ne pas déplacer la rétine et on divise l'hémisphère postérieur de l'œil en plusieurs segments. On étale ensuite les fragments de rétine sur un porte-objet. Souvent, quand on extrait ces fragments, la couche pig-

mentaire de la choroïde reste adhérente à leur face postérieure; pour enlever cette couche pigmentaire, on retourne la membrane, s'il y a lieu, en l'enroulant autour d'un pinceau imbibé de la solution physiologique de sel; on l'étale, la couche en question tournée vers le haut, en la déroulant en sens inverse avec la pointe d'un deuxième pinceau très doux, également imbibé de la même solution physiologique. Ensuite, avec cette pointe délicatement maniée, il est facile d'enlever la couche pigmentaire en totalité. On retourne de nouveau, comme tout à l'heure, le segment de rétine, de manière que les cônes et bâtonnets regardent la lame de verre. On peut ajouter quelques gouttes de la solution de bleu sur les bords de la préparation et non dessus, à moins que sa surface ne soit protégée par une mince couche de corps vitré. La coloration des éléments nerveux se produit aussitôt le contact de l'air; elle commence par les fibres du nerf optique; les spongioblastes se colorent en même temps ou peu de temps après; les cellules du ganglion optique; apparaissent ensuite. Il est à remarquer la facilité et la rapidité avec lesquelles ces spongioblastes s'emparent du bleu de méthylène. Une heure environ après l'ouverture de l'œil, les cellules nerveuses présentent une teinte bleu foncé très intense et peuvent être fixées. On s'aperçoit à l'œil nu que la coloration est suffisante quand la teinte primitivement bleu pâle du fragment de rétine a viré au bleu violacé avec des reflets pourpres. On absorbe alors, avec du papier à filtre, l'excès de colorant qui entoure la préparation, sur laquelle on verse quelques gouttes d'une solution aqueuse concentrée de picrate d'ammoniaque, renfermant un excès, comme l'a indiqué *Apathy* [1].

Après un séjour de huit à dix heures dans la chambre humide, la coloration est bien fixée. On enlève ensuite le picrate par un courant de glycérine aqueuse et on monte dans ce dernier liquide en prenant soin de ne se servir que de glycérine neutre et très pure. On recouvre la préparation d'une lamelle de verre que l'on soutient avec un cadre de fort papier pour éviter l'écrasementde la membrane devenue très friable. Au bout de quelques jours, la transparence du tissu est suffisante pour permettre l'observation.

Ramón y Cajal indique une méthode d'inclusion dans le baume

1. Apathy, *Erfahrungen in der Behandlung des Nervensystems für histologische Zwecke* (*Zeitschrift für wissenschaftliche Mikroskopie*, Bd IX, 1892).

au moyen de laquelle on peut rendre la préparation très limpide, aux dépens peut-être de sa conservation fidèle. On prépare tout d'abord une solution le plus concentrée possible de gélatine dans laquelle il est bon d'ajouter quelques gouttes de picrate d'ammoniaque. On place le porte-objet sur l'étuve et on verse sur la rétine, fixée comme dans la technique précédente, quelques gouttes de la solution de gélatine. On attend une dizaine de minutes; la gélatine reste liquide et imbibe toute l'épaisseur du tisssu. *Ramón y Cajal* conseille de recouvrir la préparation avec une lamelle en excerçant une pression légère afin de faire disparaître les rides; elle serait, sans cela, trop épaisse, ce qui empêcherait l'emploi des objectifs forts. Après refroidissement, il faut enlever le couvre-objet, lequel se brise la plupart du temps en détériorant plus ou moins le fragment de rétine. Il nous a semblé plus facile d'agir de la façon suivante : on brise un porte-objet en deux morceaux, on graisse très légèrement une face de l'un d'eux et on l'applique sur la gélatine que l'on a eu soin de laisser refroidir quelques secondes pour qu'elle soit plus consistante. On étale alors la membrane en pressant avec ménagement sur la lame de verre. Quand la gélatine est refroidie, on enlève cette lame et on abandonne la préparation à l'air libre jusqu'à ce que la gélatine soit complètement sèche. On lave rapidement au xylol et on monte dans le baume dissous dans le xylol.

D'après les conseils de M. *Prenant*, nous avons fait aussi quelques dissociations de rétine. Des fragments de cette membrane ont été fixés dans une solution d'acide osmique à 1 pour 100 pendant douze heures; ils ont été placés ensuite dans une solution d'acide osmique très diluée, à 1 ou 2 pour 1000 environ. Au bout de deux à trois jours d'immersion dans ce liquide, la séparation des différents éléments est devenue très facile. Pour nous débarrasser des cônes et bâtonnets qui, dans le cas particulier, encombrent inutilement la préparation, nous avons dissocié très grossièrement un morceau de rétine sur un porte-objet dans une assez grande quantité d'eau, puis transporté les plus gros fragments sur une deuxième lame de verre où la dissociation a été opérée avec plus de soin. Nous avons coloré au picrocarminate d'ammoniaque de *Ranvier*, au carmin aluné, à l'induline; la solution de vert de méthyle et d'éosine dans la glycérine nous a surtout donné de bons résultats.

Pour l'étude de ces dissociations et surtout pour celle des spongioblastes colorés par le bleu de méthylène, nous nous sommes servi d'objectifs à immersion homogène. L'épaisseur de la membrane à étudier, son imparfaite transparence, le grand nombre d'éléments colorés, la situation de ses cellules sur la couche plexiforme interne, par conséquent au sein même de la rétine, rendent difficile l'observation avec des objectifs ordinaires; ajoutons de plus que les différents dendrites s'entrelacent les uns avec les autres d'une façon fort embrouillée; aussi l'étude des rapports qui existent entre ces fibrilles nerveuses exige-t-elle l'usage des objectifs en question. Nous avons souvent employé avec avantage la lumière artificielle.

Nous avons étudié les spongioblastes dans la rétine des espèces suivantes : poule ordinaire (*Gallina domestica*, L.), perdrix grise (*Perdix cinerea*, Brisson), caille (*Perdix coturnix*, L.), pigeon (*Columba livia*, B.), canard sauvage (*Anas boschas*, L.), canard domestique (*Anas domesticus*, L.), corbeau corneille (*Corvus corone*, L.), étourneau ou sansonnet (*Sturnus vulgaris*, L.), grive musicienne (*Turdus musicus*, L.), bécassine ordinaire (*Scolopax gallinago*, L.), bécassine petite (*Scolopax gallinula*, L.), pipi des arbres (*Anthus arboreus*, B.), alouette des champs (*Alauda arvensis*, L.), mésange charbonnière (*Parus major*, L.), hirondelle de cheminée (*Hirundo rustica*, L.).

Recherches personnelles.

Nous avons classé les espèces que nous avons pu étudier en plusieurs groupes suivant les caractères de leurs spongioblastes et dans chaque groupe nous avons réuni les sujets qui nous présentaient des éléments identiques. Nous examinerons ainsi successivement :

1° Les rétines de *Gallina domestica*, *Perdix cinerea*, *Perdix coturnix*;

2° Celles de *Columba livia*;

3° Celles de *Anas boschas* et *Anas domesticus* ;

4° Celles des *Passereaux* et des *Échassiers*.

Nous décrirons ensuite les autres éléments que nous avons rencontrés au niveau de la face externe de la zone plexiforme interne.

1° Spongioblastes nerveux [1] de *Gallina domestica*, *Perdix cinerea*, *Perdix coturnix*. — Ils se colorent chez ces oiseaux avec une facilité et une intensité remarquables. Vus à un faible grossissement, ils apparaissent comme une constellation d'éléments piriformes dont les extrémités effilées, auxquelles font suite des prolongements cylindraxiles, parcourent le champ du microscope dans tous les sens. On peut dire toutefois que leur direction est en général plus ou moins oblique à celle des fibres du nerf optique. Ces cellules paraissent être d'autant plus serrées qu'on s'éloigne plus de la papille; il nous a semblé que leur nombre était surtout considérable dans la région précédant l'ora serrata, en allant d'arrière en avant.

Si l'on examine ces spongioblastes à un fort grossissement, on constate que tous ne présentent pas les mêmes caractères, soit que l'on considère la forme de leur corps protoplasmique, le mode de formation de leur cylindre-axe, ou le mode de ramescence de leurs dendrites. On peut dire cependant qu'entre leurs formes extrêmes on constate tous les intermédiaires.

Les éléments les plus simples sont nettement piriformes et donnent naissance à un seul cylindre-axe (fig. 2, pl. I). Leur grosse extrémité, très renflée, aplatie même le plus souvent, regarde le panache inférieur des cellules bipolaires du ganglion rétinien; leur pointe s'enfonce dans la couche réticulaire interne. Le protoplasme n'offre pas le même aspect dans toute l'étendue de la cellule. Dans la partie supérieure et renflée, il est assez clair, transparent et présente seulement un petit nombre de granulations foncées. La partie moyenne et l'inférieure se teintent peu à peu, de telle sorte que la région la plus colorée de la cellule se trouve au niveau de sa pointe, là où cette pointe se continue avec le cylindre-axe. La transition entre le corps cellulaire et le prolongement qui lui fait suite s'opère d'une façon graduelle. Assez large à son origine, ce

1. *Ramón y Cajal* distingue deux catégories de spongioblastes dans sa nomenclature, les uns qui ne possèdant pas de cylindre-axe, les autres munis d'un cylindre-axe. Il appelle les premiers spongioblastes non nerveux ou encore cellules amacrines, les autres spongioblastes nerveux. Cette distinction et ces dénominations nous semblent tout à fait impropres. Le nom de spongioblastes non nerveux, par analogie avec les éléments que l'on rencontre dans le système nerveux en voie de développement, éveille en effet l'idée de cellules de soutien, ce qui est absolument faux dans le cas particulier. Cependant, nous conserverons ces expressions déjà consacrées par l'usage et distinguerons, parmi ces éléments, une variété nerveuse et une variété non nerveuse, suivant qu'ils seront munis ou non d'un prolongement axile.

prolongement se rétrécit de plus en plus, et ne présente un diamètre constant qu'à une distance parfois assez grande de celle-ci. Les granulations grossières qui le constituent tout d'abord diminuent bientôt de dimensions pour se continuer avec la substance très finement granuleuse qui, dans ces préparations, forme le cylindre-axe proprement dit. Les bords de cette portion élargie du prolongement axile, quelquefois très réguliers, présentent la plupart du temps des bosselures, souvent se hérissent de pointes, donnent même quelquefois naissance à des collatérales plus ou moins longues.

Si l'on étudie à l'aide d'un objectif à immersion homogène l'extrémité inférieure amincie de la cellule, on aperçoit, dans la masse sombre qui la constitue, trois ou quatre travées très foncées qui partent en divergeant de la pointe de l'élément et se perdent, en se décolorant peu à peu, dans sa partie supérieure; elles semblent former, par leur confluence, la portion élargie du cylindre-axe. A l'intérieur de ces travées, on remarque une grande quantité de granulations noires; entre elles se trouve une substance protoplasmique qui les englobe.

Du corps cellulaire partent plusieurs dendrites, ordinairement très grêles, qui semblent continuer la direction de quelques-unes de ces travées. Quelquefois directs, la plupart du temps enroulés sur eux-mêmes, ils montrent sur leur parcours un certain nombre de varicosités peu volumineuses et se terminent par un renflement en forme de bouton. L'un de ces prolongements possède quelquefois une longueur beaucoup plus considérable que les autres et souvent existe seul.

Le noyau est ordinairement invisible. Il apparaît quelquefois comme une masse sombre, grossièrement granuleuse, allongée suivant l'axe de la cellule. Jamais nous ne l'avons vu nettement circonscrit par une enveloppe nucléaire semblable, par exemple, à celle qui délimite le noyau des grandes cellules du ganglion optique. Ses bords s'estompent peu à peu et se perdent dans le protoplasme ambiant.

Dans une deuxième variété de cellules (fig. 3, 4), de beaucoup la plus nombreuse, le corps cellulaire piriforme a disparu; les travées que nous signalions tout à l'heure dans la partie amincie du corps cellulaire sont plus distinctes, plus individualisées, très granuleuses, très fortement colorées à l'endroit où, par leur con-

fluence, elles constituent le cylindre-axe. A partir de cet endroit, ces travées, sous forme de véritables prolongements protoplasmatiques, divergent et s'écartent les unes des autres, s'effilent graduellement, perdent bientôt leur coloration intense et se terminent par une varicosité. Parfois, l'un de ces dendrites, remarquable à son origine par son diamètre considérable, atteint une longueur cinq à six fois plus grande que celle des autres. Le protoplasma, très réduit, occupe le point de convergence des prolongements dendritiques; il comble les angles que ceux-ci constituent en s'unissant les uns aux autres, se continue plus ou moins loin le long des branches qui forment les côtés de ces angles et se rétracte entre ces mêmes branches. Il en résulte que le bord libre du protoplasme décrit une série d'arcades dont la concavité est tournée vers la couche du ganglion rétinien. Les dimensions des dendrites sont d'autant moins considérables que la masse du protoplasme cellulaire est plus grande et, inversement, nous voyons les dentrites les plus développés appartenir aux éléments dont le protoplasme est le plut réduit, comme s'ils lui empruntaient les matériaux nécessaires à leur constitution. Il semble que nous assistions ici aux différents états d'une différenciation morphologique du protoplasme cellulaire, différenciation qui a pour but d'étirer ce protoplasme en filaments plus ou moins longs et en plus ou moins grand nombre, afin d'augmenter les surfaces de contact avec les autres éléments nerveux.

Cette différenciation est beaucoup plus nette dans un autre type de cellules très ramifiées que l'on peut observer dans ces mêmes rétines de poule; cependant les cellules de ce type extrême y sont relativement rares (fig. 9). Le cylindre-axe prend naissance par la réunion de deux ou trois dendrites; ces dendrites ne sont plus ici, comme dans le type précédent, volumineux, bosselés, grossièrement granuleux; déliés et finement granuleux au contraire, on les voit, en partant de leur point de réunion, s'écarter à angle aigu les uns des autres, se diviser ensuite en branches plus fines qui s'enlacent entre elles en décrivant souvent des arcades. Sur tout le parcours de ces branches, on distingue des varicosités assez volumineuses, volumineuses surtout au niveau des points de bifurcation. Dans ces renflements paraissent s'être condensées les granulations sombres que l'on remarquait a l'intérieur des travées caractérisant les cellules des types précédents. Nous n'avons jamais réussi à voir

le corps protoplasmique ét le noyau de ces cellules qui, très rares dans la rétine de *Gallina domestica*, *Perdix cinerea*, *Perdix coturnix*, sont les plus communes dans la rétine des autres oiseaux que nous avons étudiés.

Entre ces deux derniers types que nous venons de décrire, existe un certain nombre de formes intermédiaires. Quelques éléments possèdent un cylindre-axe formé par la convergence de trois ou quatre branches volumineuses, courtes, terminées par de grosses varicosités; ces branches ne se divisent pas ou donnent naissance seulement à deux ou trois rameaux variqueux et courts (fig. 5). Le corps protoplasmique n'est pas toujours apparent; il peut être accolé, sous la forme d'une masse plus ou moins irrégulière, à l'un de ces dendrites, ou bien il s'étend à la manière d'un pont large et trapu entre deux dendrites voisins (fig. 10). Le noyau, rarement visible, se manifeste quelquefois comme un amas de granulations sombres à contours mal définis.

D'autres cellules nous présentent la disposition suivante. De la face inférieure d'une masse protoplasmique plus ou moins arrondie, c'est-à-dire de la face qui regarde la couche réticulaire interne, se détachent trois ou quatre prolongements qui convergent les uns vers les autres et forment un cylindre-axe par leur réunion. Plusieurs filaments grêles, courts, partent de la face opposée et s'entrelacent les uns avec les autres (fig. 6 et 8). Dans d'autres cas, on peut voir plusieurs branches naître de la partie latérale droite, une ou plusieurs autres naître de la partie latérale gauche du corps cellulaire. Chacun de ces deux groupes de rameaux nerveux s'écarte en divergeant du groupe opposé; les branches qui constituent chacun d'eux ne tardent pas à se réunir en un prolongement unique; les deux prolongements ainsi formés convergent ensuite l'un vers l'autre, s'anastomosent quelquefois après un long trajet et forment ainsi un cylindre-axe qui va prendre part à la constitution de la couche des fibres du nerf optique (fig. 7).

On voit donc qu'un cylindre-axe peut naître par la réunion de plusieurs dendrites. Une fois formé, il représente une expansion très grêle, finement granuleuse, présentant de distance en distance des renflements plus sombres dus sans doute à une rétraction de sa substance sous l'influence du réactif. Dans la rétine de la poule, il n'a qu'un trajet très court au niveau de la face externe de la couche réticulaire interne. Presque aussitôt après sa formation, il s'engage

verticalement dans les deux zones sous-jacentes et y décrit un certain nombre de sinuosités bien marquées. Il se coude ainsi plusieurs fois en formant des angles plus ou moins aigus; parfois il figure une ou deux boucles en revenant sur lui-même et arrive au niveau de la couche des fibres du nerf optique. Il s'infléchit alors brusquement, suit un trajet horizontal, et se mêle aux fibres qui constituent cette couche.

De plus, ce cylindre-axe issu d'un spongioblaste se réunit quelquefois au cylindre-axe issu d'un spongioblaste voisin. Ces anastomoses frappent surtout l'attention quand on examine, à un grossissement moyen, une rétine fraîchement imprégnée dont les éléments nerveux sont bien colorés par le bleu de méthylène, avant la fixation par le picrate d'ammoniaque. En recouvrant la membrane d'une lamelle et en opérant avec rapidité afin d'éviter la désoxydation rapide qui fait tout de suite pâlir les tissus, il est facile de vérifier, à l'aide de grossissements plus forts ou à l'aide d'un objectif à immersion homogène, la réunion très nette des deux branches nerveuses. Au point où ces branches se jettent l'une sur l'autre, existe un épaississement triangulaire quelquefois assez volumineux. Chez *Gallina domestica*, comme chez *Perdix cinerea* et *Perdix coturnix*, cette anastomose se réalise à une distance assez faible du corps cellulaire, avant que le prolongement unique résultant de leur confluence ne s'incurve pour pénétrer dans la couche plexiforme interne. Néanmoins, elle peut se faire à une distance considérable des cellules nerveuses, au sein de la couche réticulaire interne ou des cellules du ganglion optique. Elle peut aussi réunir deux cylindres-axes naissant de deux formes différentes de spongioblastes, par exemple un spongioblaste à corps protoplasmique piriforme et volumineux avec un autre spongioblaste constitué par une masse de branches nerveuses très divisées.

2° Spongioblastes nerveux de *Columba livia*. — Ils apparaissent à un premier examen comme une masse de prolongements variqueux, ondulés, entrelacés les uns avec les autres d'une manière parfois inextricable, décrivant la plupart du temps des anses en se repliant sur eux-mêmes. De cette masse de branches part un cylindre-axe formé par la réunion de plusieurs dendrites. Les différents cylindre-axes s'entre-croisent les uns avec les autres dans toutes les directions, parcourent une distance assez grande au niveau de la

face externe de la couche réticulaire interne, puis s'infléchissent peu à peu, traversent obliquement en décrivant une courbe à grand rayon la zone plexiforme interne et le ganglion sous-jacent et gagnent, après s'être coudés une deuxième fois, la couche des fibres du nerf optique. Les spongioblastes du pigeon sont surtout caractérisés par les varicosités très volumineuses que l'on remarque sur le trajet des dendrites qui les constituent.

Dogiel, comme nous l'avons vu, leur décrit un corps protoplasmique piriforme. D'après lui, de la pointe du corps protoplasmique et des bords de la partie renflée de celui-ci partent plusieurs branches qui se divisent en rameaux plus fins dont un certain nombre se réunissent en un cylindre-axe. Tous ceux qui n'ont pas servi à sa formation se résolvent en filaments de plus en plus délicats ; ces filaments nerveux se réunissent les uns aux autres, peuvent même réunir plusieurs spongioblastes voisins, de telle sorte que leur ensemble forme un vaste réseau entre le ganglion rétinien et la zone réticulaire interne. Bien plus, certains dendrites, issus de spongioblastes différents, peuvent encore s'anastomoser pour constituer de nouveaux cylindres-axes.

L'étude de nos préparations nous conduit à une interprétation différente. Remarquons d'abord que les spongioblastes de *Columba livia* sont très peu favorables pour étudier les rapports qui existent entre les branches nerveuses qui les composent. Outre la teinte toujours peu nette que la fixation conserve aux dendrites, la situation de ces éléments au milieu d'une membrane assez épaisse et plus ou moins opaque, il faut observer que ces cellules, toujours fort étalées en surface, se présentent souvent en groupes de trois ou quatre, dont les branches s'enchevêtrent les unes avec les autres. Aussi il est fort difficile de distinguer les prolongements protoplasmatiques qui appartiennent à chacune d'elles et de décider s'il y a entre ceux-ci anastomose ou non. Dans un travail sur les connexions des dendrites des cellules ganglionnaires rétiniennes [1], nous avions admis des anastomoses unissant les prolongements d'une même cellule. Sans nier d'une façon absolue ces rapports directs, il ne nous a jamais été possible d'observer des connexions aussi nettes et aussi nombreuses que celles que *Dogiel* dessine, par exemple, dans la

1. P. Bouin, *Sur les connexions des dendrites des cellules ganglionnaires dans la rétine* (*Bibliographie anatomique*, n° 3, 1894, p. 113).

figure 10 de sa planche X [1]. De plus, nous n'avons jamais vu d'anastomoses indéniables entre les dèndrites de deux spongioblastes voisins, autrement dit nous n'avons pas observé le réseau nerveux décrit par cet auteur à la surface externe de la zone plexiforme interne; nous n'avons jamais constaté non plus la formation de cylindres-axes par la convergence de ramilles issues de la subdivision de branches nerveuses provenant de cellules différentes. En nous appuyant sur l'étude d'éléments plus simples, plus schématiques, par exemple ceux de la poule, des Passereaux surtout, nous nous croyons autorisé à ne voir, aussi bien entre les expansions protoplasmatiques d'une même cellule qu'entre celles de cellules différentes, que des rapports de contact, que des apparences d'anastomoses, apparences dues à des superpositions ou à des juxtapositions des fines ramilles nerveuses. Nous mettons à part, bien entendu, les prolongements qui, dans certains cas, partis au nombre de deux ou trois du corps protoplasmique, se réunissent pour former le cylindre-axe.

D'après *Dogiel*, le corps cellulaire commande la disposition morphologique des prolongements dendritiques; c'est de sa pointe surtout et aussi de ses bords qu'émanent les expansions nerveuses qui s'irradient autour de lui. Nous avons retrouvé quelquefois la disposition décrite par l'auteur russe : le corps cellulaire peut se présenter comme une masse plus ou moins piriforme ou ovale, fortement granuleuse, montrant rarement dans son intérieur un noyau net. De sa pointe partent plusieurs filaments dont un certain nombre convergent pour constituer le cylindre-axe. Les autres se replient, se divisent, s'entrelacent avec les dendrites issus de la partie élargie du corps cellulaire qu'ils entourent de leurs ramifications variqueuses. — Mais le corps protoplasmique n'a en général rien de fixe ni dans sa forme, ni dans la disposition qu'il affecte vis-à-vis des dendrites. La plupart du temps il est piriforme; il peut alors être relié à un dendrite par sa pointe sans l'intermédiaire d'aucun filament : dans ces conditions, il est pour ainsi dire sessile (fig. 21, pl. II). Le plus souvent il est pédiculé; à son extrémité amincie fait suite une expansion grêle, plus ou moins longue et qui va se jeter sur un rameau nerveux en un endroit quelconque de

1. Dogiel, *Zur Frage über den Nervenzellen und über das Verhältniss ihres Axencylinder*-[Nerven]-*Fortsatzes zu den Protoplasmafortsätzen* [Dendriten] (*Arch. f. mikr. Anat.*, Bd XLI).

son parcours. Dans tous ces cas, le corps cellulaire est indépendant de la masse des branches spongioblastiques ; il est simplement relié à l'une d'elles par un pédicule plus ou moins long et plus ou moins épais.

Dans d'autres éléments, il représente une varicosité beaucoup plus volumineuse que les autres. Il est irrégulier, granuleux ; quelquefois accolé à une branche quelconque, il peut donner naissance à plusieurs rameaux dont un certain nombre s'unissent et forment le cylindre-axe. Il faut observer que ce prolongement axile est constitué non seulement par les dendrites issus du corps cellulaire, mais aussi par d'autres dendrites qui en sont tout à fait indépendants et qui viennent rejoindre les premiers au niveau de leur point de convergence (fig. 22).

Ces éléments présentent un autre caractère que nous avons pu constater déjà chez la poule. Le corps protoplasmique peut être volumineux ou assez réduit. Dans le premier cas, les rameaux nerveux du spongioblaste sont relativement rares, peu étendus, et ne montrent sur leur parcours que des variosités de dimensions assez faibles. Dans le second cas, les rameaux en question sont plus nombreux, plus richement arborisés, plus volumineux et nous présentent de distance en distance, la plupart du temps au niveau de leurs points de division, des varicosités irrégulières, granuleuses, très fortement colorées, et qu'il est impossible de confondre, étant donnés leur aspect et leurs dimensions considérables, avec les renflements moniliformes causés par l'action du réactif. Il semble assez naturel d'admettre, dans ces conditions, que la masse du protoplasme cellulaire, dans le premier cas réunie en un volumineux corps piriforme, peut se distribuer, en grande partie du moins, dans les prolongements protoplasmatiques et dans les varicosités. Ces varicosités granuleuses, ainsi disposées sur le parcours des dendrites, représentent le caractère essentiel du spongioblaste nerveux de *Dogiel* et lui donnent sa physionomie particulière ; il semble qu'on ait affaire à des cellules fragmentées, éclatées pour ainsi dire, les fragments étant réunis par des traînées plus grêles. — Nous disions tout à l'heure que le corps cellulaire semblait pouvoir être distribué en grande partie dans les varicosités et dans les grosses branches protoplasmatiques ; nous sommes tenté de dire en totalité ; le noyau se fragmenterait en même temps et se distribuerait dans les dendrites et dans leurs renflements. Souvent, en effet, l'impré-

gnation la mieux réussie ne décèle aucun corps cellulaire. Il est de fait que le bleu de méthylène ne colore pas toujours les éléments nerveux dans leur ensemble, et que cette méthode, encore inconstante et imparfaite, ne peut servir ici de critérium absolu. Cependant, c'est quand le corps cellulaire fait défaut que l'on remarque les spongioblastes les plus différenciés; dans ce cas, ou les branches qui le constituent sont assez grêles et forment en s'entrelaçant les unes avec les autres une arborisation de ramilles très nombreuses tout le long desquelles sont disséminées des varicosités de formes diverses, très fortement granuleuses et teintées, ou ces branches sont moins nombreuses, mais sont alors plus épaisses et couvertes de renflements massifs.

3° Spongioblastes nerveux de *Anas boschas*. — Les spongioblastes nerveux de *Anas boschas* ont l'aspect d'arborisations très étendues, très étalées. Leurs dendrites sont en général plus directs que ceux de *Columba livia*, décrivent rarement des anses, se replient à angle droit ou aigu les uns sur les autres; les varicosités disposées le long des prolongements protoplasmatiques sont moins volumineuses; ces prolongements présentent un calibre plus régulier; les plus épais ont leurs bords mamelonnés, hérissés de fines pointes et sont très granuleux. Nous n'avons jamais réussi à voir d'une façon nette un corps cellulaire relié à ces éléments. Les cylindres-axes qui leur font suite s'entre-croisent les uns avec les autres, décrivent presque toujours un long trajet sur la couche moléculaire interne, puis gagnent la couche des fibres du nerf optique d'une manière insensible. Quelquefois certains cylindres-axes, après un parcours horizontal de peu d'étendue, s'infléchissent brusquement et décrivent des sinuosités dans les zones sous-jacentes (fig. 24).

Comme les éléments des espèces précédentes, les spongioblastes de *Anas boschas* nous montrent des formes plus ou moins différenciées. Certains sont composés de trois ou quatre dendrites très épais, bosselés, directs ou décrivant des courbes à grand rayon; ces dendrites sont ordinairement terminés par une varicosité anguleuse plus ou moins aplatie. Le cylindre-axe, aussitôt après sa formation, est très volumineux, et il reste volumineux et moniliforme sur une certaine partie de son étendue; puis ses dimensions s'atténuent graduellement en même temps que s'atténue aussi l'aspect granuleux

du protoplasme qui le constitue; il prend peu à peu l'aspect homogène qui le caractérise (fig. 23).

A côté des formes que nous venons de décrire, on remarque quelquefois, mais rarement dans la rétine de ce palmipède, des spongioblastes composés de ramilles très déliées, très arborisées, s'entre-s'entrelaçant les unes avec les autres en un plexus complexe. Tout le long de ces dendrites sont dispersées des varicosités de faibles dimensions (fig. 25).

En suivant le parcours de certains cylindres-axes nous avons observé la diposition suivante. En un point de leur trajet, peu de temps avant qu'ils ne s'incurvent pour pénétrer dans la couche plexiforme interne, ces filaments nerveux augmentent peu à peu de diamètre; ce diamètre peut atteindre trois à quatre fois celui du cylindre-axe lui-même. Cette augmentation de calibre porte sur une certaine étendue du cylindre-axe, puis cesse ensuite progressivement. En même temps, à ce niveau, l'axoplasme devient fortement granuleux, présente des bords irréguliers qui montrent de distance en distance des aspérités en forme de pointes sur lesquelles viennent s'implanter un certain nombre de prolongements protoplasmatiques. Ces prolongements, d'abord assez volumineux, se divisent en un certain nombre de branches, plus ou moins anguleuses ou flexueuses, qui s'entre-croisent les unes avec les autres et figurent, par leur ensemble, un deuxième spongioblaste dont les différents dendrites viennent se jeter isolément sur le cylindre-axe du premier (fig. 12).

4° Spongioblastes nerveux des *Passereaux* et *Échassiers*. — Nous avons réuni dans un même paragraphe les spongioblastes nerveux des Passereaux et Échassiers, parce que, chez ces espèces, à part quelques différences de détail, ces cellules présentent des caractères identiques. Nous avons étudié dans ces classes d'oiseaux *Corvus corone*, *Hirundo rustica*, *Parus major*, *Alauda arvensis*, *Anthus arboreus*, *Turdus musicus*, *Sturnus vulgaris*, *Scolopax gallinula*, *Scolopax gallinago*.

Les spongioblastes nerveux de ces oiseaux représentent des arborisations très déliées, étendues, dont les branches, finement granuleuses, se séparent les unes des autres en formant des angles très ouverts, ce qui rend facile l'étude des rapports qui existent entre leurs prolongements protoplasmatiques. Aussi, c'est en étudiant

ces rapports chez les espèces en question que nous nous sommes persuadé que les dendrites des spongioblastes ne s'anastomosaient pas les uns avec les autres. Ces branches, qui, chez les petites espèces, sont extrêmement ténues, montrent de distance en distance de petites masses anguleuses et se terminent par un bouton (fig. 26).

Mais ce sont les relations du noyau et du corps protoplasmique avec les dendrites qui sont surtout très nettes dans ces éléments. Nous les avons bien vues en particulier chez *Turdus musicus*, *Corvus corone*, *Sturnus vulgaris*. Le corps cellulaire est fort allongé, renferme une masse plus sombre, granuleuse, mal délimitée à sa périphérie ; cette masse est le noyau; tout autour s'étend une zone de protoplasme très réduite, plus claire. A ce corps cellulaire fait suite un filament délié qui va se jeter sur un dentrite quelconque (fig. 26 et 28).

Les cylindres-axes ou bien s'enfoncent presque immédiatement après leur formation dans les couches sous-jacentes en décrivant des sinuosités nombreuses, ou bien cheminent un certain temps sur la face externe de la couche réticulaire interne. Dans ce dernier cas, ils nous ont présenté quelquefois, chez *Hirundo rustica* notamment, une particularité semblable à celle que nous ont montrée ceux de *Anas boschas*. En un point de leur trajet, ils peuvent recevoir un certain nombre de prolongements variqueux semblables aux prolongements protoplasmatiques qui forment le spongioblaste lui-même (fig. 13). De plus, les cylindres-axes, issus de deux ou plusieurs spongioblastes voisins, peuvent s'anastomoser en un filament unique, disposition que nous avons observée un certain nombre de fois chez *Scolopax gallinula*, *Scolopax gallinago*, *Hirundo rustica* surtout.

Chez les petits Passereaux, les éléments nous montrent une complexité plus ou moins grande. Certains sont représentés par un corps protoplasmique piriforme de la partie renflée duquel peuvent partir plusieurs dendrites ; de sa pointe naît le cylindre-axe (fig. 14). On remarque également des spongioblastes composés de deux masses allongées qui se réunissent par leur extrémité amincie et constituent un prolongement axile (fig. 15). D'autres sont formés de trois ou quatre masses variqueuses auxquelles font suite autant de branches qui s'anastomosent en une expansion unique (fig. 16). D'autres enfin nous présentent une complexité plus grande et sont

formés de ramilles extrêmement délicates, couvertes de distance en distance de petites varicosités (fig. 17 et 18).

Chez *Corvus corone*, certains éléments représentent un simple épaississement du cylindre-axe qui se renfle peu à peu sur une certaine étendue. Cette portion épaissie, ou bien continue en ligne droite la direction du cylindre-axe, ou bien se courbe sur elle-même d'une façon plus ou moins compliquée ; elle est toujours très longue; souvent son extrémité se divise en deux ou trois branches courtes, terminées par des varicosités volumineuses. Elle est fortement granuleuse, à bords irréguliers et bosselés, parfois hérissés d'aspérités en forme de pointes. De ses bords partent quelques dendrites toujours assez courts, qui contrastent par leur ténuité avec le diamètre considérable du prolongement sur lequel ils viennent se brancher (fig. 27). Le cylindre-axe peut être formé par la réunion de deux dendrites présentant l'un et l'autre les mêmes caractères que le prolongement épaissi que nous venons de décrire; ils sont seulement moins volumineux. Ces deux dendrites donnent naissance à des rameaux protoplamatiques déliés, souvent abondants dans l'angle qu'ils figurent en se jetant l'un sur l'autre; le corps cellulaire est relié à l'un d'eux par un filament grêle (fig. 29).

Spongioblastes non nerveux. — Dans nos préparations, nous avons pu reconnaître également les variétés de spongioblastes non nerveux signalés par *Dogiel*. Ce sont des cellules arrondies ou plus ou moins anguleuses ; de leur face inférieure partent un certain nombre de prolongements protoplasmatiques qui se ramifient sans s'anastomoser en s'enfonçant assez peu dans la couche plexiforme interne. Ces branches montrent des varicosités de faibles dimensions sur leur trajet et se terminent la plupart du temps par des extrémités libres. Ces cellules peuvent être situées plus ou moins profondément dans la couche moléculaire et répondent sans doute aux amacrines diffuses et aux amacrines du premier étage décrites par *Cajal*.

Nous avons réussi à colorer par le bleu de méthylène, dans la rétine de *Anas boschas*, une série de spongioblastes non nerveux qui n'ont pas été vus par *Dogiel*. Ce sont des éléments volumineux qui donnent naissance, par leur extrémité inférieure, à un prolongement verticalement descendant, quelquefois assez sinueux, à bords déchiquetés et irréguliers (fig. 20). Arrivé au sein de la couche sous-jacente, ce prolongement se divise en trois ou quatre branches épais-

ses qui ne tardent pas à se résoudre en une masse de rameaux qui s'entre-croisent, s'effilent de plus en plus et finissent en pointe et non par des varicosités. La tige descendante peut être plus ou moins longue, si bien que l'arborisation qui lui fait suite peut s'étaler dans un étage plus ou moins superficiel de la couche moléculaire interne. Ces éléments correspondent aux cellules amacrines des troisième, quatrième et cinquième étages *Ramón y Cajal* ; ils se colorent difficilement par le bleu de méthylène. Un certain nombre d'entre eux peuvent donner naissance par leur face inférieure à deux ou trois prolongements descendants qui portent chacun une arborisation terminale distincte.

Existe-t-il, au niveau de la face externe de la couche réticulaire interne, d'autres cellules nerveuses munies d'un cylindre-axe semblables à celles décrites par *Dogiel* dans son deuxième sous-groupe? On sait que ce deuxième sous-groupe renferme les cellules déplacées venues du ganglion optique. Nous n'avons jamais rencontré, chez les oiseaux, aucun élément nerveux conforme à la description de Dogiel; de même que *Ramón y Cajal*, nous sommes disposé à croire que cet auteur a décrit comme pourvus d'un cylindre-axe certains spongioblastes non nerveux répondant aux cellules amacrines des trois derniers étages.

Considérations générales.

D'après ce qui précéde, on voit qu'il y a bien des spongioblastes nerveux au niveau de la face externe de la couche réticulaire interne, et qu'il y a lieu de distinguer une troisième couche ganglionnaire dans la rétine, intermédiaire à la couche du ganglion rétinien et à celle du ganglion optique, autrement dit une couche ganglionnaire moyenne.

Nous pouvons classer les différentes formes de spongioblastes nerveux que nous avons étudiées séparément dans chaque espèce d'oiseaux en un certain nombre de groupes principaux.

1° Un premier groupe renferme des éléments à corps protoplasmique donnant naissance directement à un cylindre-axe ; par exemple, la première variété de cellules que nous avons décrite chez *Gallina domestica*, ou les éléments très allongés que l'on trouve dans la rétine des Passereaux et que nous avons représentés dans la figure 27.

2° Dans un deuxième groupe, le corps protoplasmique occupe une situation intermédiaire entre les deux ordres de prolongements qui en partent; les premiers s'irradient autour de la cellule sans s'amastomoser; les seconds convergent les uns vers les autres pour constituer un cylindre-axe. Telles sont, par exemple, les cellules de la poule représentées dans les figures 6, 7, 8, 10, les cellules à corps polygonal du pigeon (fig. 22).

3° Le troisième groupe, de beaucoup le plus fréquent, comprend les spongioblastes formés par une arborisation de branches plus ou moins variqueuses qui se réunissent en un seul prolongement, le cylindre-axe; le corps protoplasmique des cellules de ce type est piriforme et se trouve rattaché à un dendrite quelconque par un pédicule plus ou moins long. On peut comparer ces cellules à un arbuste à branches noueuses, dépourvues de feuilles et portant un seul fruit : le tronc représentera le cylindre-axe, les branches et les rameaux figureront les prolongements dentritiques; d'autre part, le corps cellulaire est relié à un dendrite, absolument comme un fruit à la branche qui le porte (fig. 26, 28).

Les différentes formes que nous offrent ces variétés curieuses d'éléments nerveux nous autorisent à établir certaines conclusions au point de vue de la morphologie générale des cellules nerveuses. Avant les recherches de *Dogiel*, on admettait deux types de cellules nerveuses mises en évidence par la méthode du chromate d'argent; le type n° 1 de *Golgi* qui renferme les cellules donnant naissance à un cylindre-axe conservant son individualité sur tout son parcours, par exemple les cellules des cornes antérieures de la moelle épinière, celles du ganglion optique de la rétine, — le type n° 2 de *Golgi* qui renferme les cellules donnant naissance à un cylindre-axe qui perd son individualité en se résolvant bientôt en un certain nombre de branches terminales, par exemple les éléments du ganglion rétinien, certaines cellules des cornes postérieures de la moelle, du cervelet, etc.

Dogiel décrit un troisième type de cellules du corps protoplasmique desquelles partent seulement des prolongements dendritiques; c'est par la réunion de deux ou trois d'entre eux qu'est formé le cylindre-axe. *Ramón y Cajal*[1] s'élève avec force contre cette opinion : « Outre les spongioblastes cités, *Dogiel* en distingue

1. Cajal, *La rétine des vertébrés : la cellule*, p. 6, 1893, 210.

quelques-uns qui auraient la particularité suivante : les ramilles ramifiées partant de la face inférieure du corps cellulaire formeraient un plexus très riche, embrassant une grande partie de la couche plexiforme interne, et c'est par la convergence de quelques fibrilles de ce plexus que prennent naissance certains cylindres-axes qui deviennent ultérieurement des fibres de la couche du nerf optique. Pour ce qui nous concerne, nous n'avons jamais constaté pareille particularité dans la rétine de n'importe quel animal; nous sommes persuadé que *Dogiel* a été poussé à cette étrange interprétation par le manque de netteté des images fournies par le bleu de méthylène relativement à la terminaison des fines expansions cellulaires. Du reste, si ce mode de terminaison des fibres nerveuses était réel, il constituerait un fait isolé dans la science, attendu que, même chez les invertébrés où l'on avait soutenu avec le plus d'apparence de raison une semblable opinion, les recherches de *Retzius* et de *von Lenhossek* ont montré que le cylindre-axe représente toujours le prolongement d'une seule expansion cellulaire. »

Les observations que nous avons faites confirment entièrement l'opinion de *Dogiel*; les spongioblastes que nous avons rangés dans un deuxième groupe répondent à son interprétation.

Mais peut-on faire rentrer dans l'un des trois types ci-dessus décrits (types n° 1 et n° 2 de *Golgi*, type n° 3 de *Dogiel*) les spongioblastes nerveux arborescents qui représentent la forme commune de ces éléments chez la plupart des oiseaux et que nous avons comparés à un arbuste plus ou moins ramifié portant un seul fruit? Il nous semble que non. Pour *Dogiel*, comme nous l'avons fait observer à propos de la rétine de *Columba livia*, c'est du corps cellulaire que naissent les différents prolongements protoplasmiques; ce corps cellulaire est un centre autour duquel rayonnent et de la masse duquel émanent les expansions dendritiques dont les unes transportent vers lui les impressions cellulipètes, dont les autres conduisent vers le cylindre-axe les impressions cellulifuges. Il n'en est pas de même dans les spongioblastes du groupe considéré, c'est-à-dire dans la grande majorité des cas; dans ces cellules, les éléments morphologiquement essentiels sont les rameaux et les branches variqueuses qui, en convergeant les unes vers les autres, se réunissent en un tronc commun; le corps cellulaire piriforme fait simplement suite à l'un quelconque de ces rameaux ou lui est

rattaché par un filament grêle; l'influx nerveux est alors recueilli par les branches de l'arborisation spongioblastique et conduit directement par elles au cylindre-axe sans que cet influx nerveux traverse le corps cellulaire. Aussi nous semble-t-il que cette variété de cellules est bien distincte et peut prendre place à côté des trois autres précédemment décrites.

Un autre caractère des spongioblastes nerveux, c'est de nous présenter, dans la rétine de chaque espèce, une série d'éléments de complexité croissante. Nous avons déjà constaté le fait chez *Gallina domestica*; entre la cellule représentée par la figure 2 et celle représentée dans la figure 9, on constate toutes les phases d'une différenciation progressive. Nous avons observé également, chez *Columba livia*, que les spongioblastes sont d'autant plus complexes que le corps protoplasmique est moins volumineux. Ce détail devient constatable d'une manière aussi évidente dans la rétine de *Anas boschas* et dans celles de certains Passereaux. Chez *Anas boschas*, on remarque souvent des éléments composés seulement de deux ou trois branches très épaisses, noueuses, remplies de granulations grossières (fig. 23). La figure 24 nous présente une forme de spongioblastes plus arborisés, la forme d'ailleurs la plus fréquente chez ce Palmipède. Enfin dans la figure 25 nous observons une forme très différenciée de ces cellules qui sont composées d'une masse de prolongements dendritiques très minces. — De même chez *Anthus arboreus*, entre le corps protoplasmique piriforme et allongé de la figure 14 et l'aspect ramifié de la figure 18, nous remarquons tous les intermédiaires. D'après ces faits, il semble que la quantité de protoplasma constituant un spongioblaste nerveux soit toujours la même, qu'elle soit représentée par un corps cellulaire volumineux et quelques dendrites, par un certain nombre de dendrites assez épais, ou par un grand nombre de branches déliées et variqueuses.

Quant au noyau, il est probable qu'il suit le protoplasme dans cette dissociation progressive du corps cellulaire, et que sa nucléine va se localiser dans les travées granuleuses et dans les varicosités. Cette dispersion de la nucléine, fréquemment observée dans d'autres éléments anatomiques, se trouverait aussi réalisée dans les éléments nerveux. Les autres cellules nerveuses de la rétine nous montrent un noyau entouré d'une membrane fortement colorée; le protoplasme, sur une zone étroite qui s'étend autour de cette membrane,

est incolore, finement granuleux, ce qui indique une condensation de sa substance qui a pour but d'isoler le noyau de sa masse comme un corps étranger. Dans les spongioblastes où le noyau est le plus apparent, nous n'avons jamais observé autour de lui la membrane si nette que nous venons de décrire; il nous apparaît comme une masse de granulations condensées au sein du protoplasme et qui se confondent plus ou moins avec lui. Son autonomie, vis-à-vis du protoplasme, est donc moins complète que dans les autres cellules nerveuses, et si l'on admet la fragmentation de celui-ci, il n'est pas invraisemblable d'admettre une fragmentation parallèle de la nucléine.

Cette dispersion de la nucléine est peut-être en rapport avec l'activité fonctionnelle des différentes parties du spongioblaste nerveux. Observons en effet que ces cellules se trouvent en rapport très immédiat avec les panaches inférieurs des cellules du ganglion rétinien. L'influx nerveux sera collecté bien plus vite par ces éléments dont le cylindre-axe est déjà formé au niveau de la face externe de la couche plexiforme interne, que par les prolongements dendritiques des cellules du ganglion optique. Remarquons de plus que les éléments en question sont plus nombreux dans la région précédant l'*ora serrata*, du côté de la région temporale surtout; aussi sommes-nous tenté de voir, dans ces spongioblastes, des sentinelles avancées merveilleusement adoptées pour nous renseigner très rapidement sur les premières impressions rétiniennes, sur celles qui avertissent instantanément le sens intime de ce qui se passe dans le champ visuel, impressions dont l'ensemble constitue la vision indirecte des physiologistes.

D'après les conseils de M. *Prenant*, nous avons dissocié un certain nombre de rétines de *Gallina domestica*, pour rechercher, en la colorant à l'aide de réactifs appropriés, si la nucléine n'était pas distribuée dans les varicosités protoplasmiques et les dendrites. Dans ces dissociations, nous avons réussi à obtenir certains éléments semblables à ceux que nous avons représentés dans nos figures 30, 31 et 32. Pour avoir quelques chances d'en rencontrer, il faut séparer les fragments de rétine avec beaucoup de soin et rechercher patiemment les spongioblastes avec un objectif à immersion homogène au niveau de la face externe de la couche plexiforme interne, entre les fibres de *Müller* quelquefois légèrement écartées les unes des autres par une manipulation heureuse. On peut apercevoir, à ce

niveau, quelques arborisations semblables aux spongioblastes décelés par le bleu de méthylène; après coloration au vert de méthyle, par exemple, les grosses branches qui les constituent sont fortement granuleuses, présentent des épaississements irréguliers; au niveau des renflements variqueux, les granulations nous ont paru plus abondantes, plus volumineuses et plus colorées; de plus, ces dendrites sont beaucoup plus grossièrement granuleux que les dendrites des autres cellules nerveuses. Malgré que nous ayons obtenu des éléments très complets, nous n'avons pour ainsi dire jamais vu de corps cellulaire relié à ces rameaux, sauf dans quelques éléments semblables, par exemple, à celui que montre la figure 30. Aussi sommes-nous tenté de voir dans ces images un appui à l'idée que nous avons exposée plus haut, à savoir que la nucléine peut se distribuer dans les branches qui constituent le spongioblaste nerveux; nous ne voulons cependant pas tirer de cette observation une conclusion absolue, puisque dans ce cas, comme dans la coloration au bleu de méthylène, il faut encore compter avec l'imperfection de la méthode.

Dans ces dissociations, nous avons remarqué souvent des éléments spéciaux, quelquefois assez semblables aux arborisations spongioblastiques, décrits par *Schiefferdecker* [1] comme des corpuscules de soutènement; il leur donne le nom de cellules sans noyaux (Kernlose concentrische Zellen). Ces formations sont situées à la partie interne de la zone plexiforme externe (neurosponge externe des anciens auteurs), et sont formées d'un corps lamelliforme, des extrémités et des parties latérales duquel part un nombre variable de branches qui se subdivisent en rameaux plus fins; ces expansions s'effilent rapidement et se terminent en pointe; de plus, quelques-uns de ces rameaux sont terminés par une petite houppe de ramuscules très ténus. Ce qui différencie ces éléments des spongioblastes, c'est leur aspect homogène, leur transparence, la netteté du contour qui délimite les bords du corps lamelliforme et des prolongements qui en partent, la forme très aplatie, rubanée de ces prolongements comme découpés à l'emporte-pièce (fig. 33).

Pas plus que *Schiefferdecker*, nous n'avons vu de noyaux dans ces éléments; la substance qui les constitue rappelle par son aspect

1. Schiefferdecker, *Studien zur vergleichenden Histologie der Retina* (*Arch. f. mikr. Anat.*, Bd XXVIII).

celle des fibres de Müller. *Ramón y Cajal* pense que les cellules concentriques de *Schiefferdecker* correspondent à ses cellules horizontales internes ou de la troisième rangée, lesquelles montrent un cylindre-axe et un noyau ; nous ne pouvons nous ranger à son opinion; l'aspect homogène, la forme rubanée des différentes parties de ces éléments excluent toute idée de nature nerveuse et les assimilent aux formations névrogliques. — Il en est peut-être de même à propos de la *membrana fenestrata* de *Krause* et *Schiefferdecker*, que *Cajal* considère comme un feutrage serré d'expansions protoplasmatiques issues des cellules horizontales externes.

Revenons maintenant aux cylindres-axes des spongioblastes nerveux. Nous avons vu qu'ils sont presque toujours formés par la réunion de plusieurs dendrites; nous avons vu aussi que les prolongements uniques issus de deux ou trois arborisations spongioblastiques peuvent s'anastomoser en un seul cylindre-axe. Dans le cas particulier, l'état fonctionnel d'une fibre nerveuse se communique donc à une autre fibre non par contact, mais par continuité substantielle; il y a lieu, par conséquent, de faire certaines réserves sur la loi si généralement admise depuis les recherches entreprises à l'aide du procédé de *Golgi*, affirmant qu'entre les différents éléments nerveux il n'existe que des rapports de contiguïté et jamais de continuité.

En résumé, l'interprétation des différents faits que nous avons tenté d'exposer nous conduit aux conclusions suivantes :

1° Il existe un *ganglion moyen* dans la rétine, que l'on pourrait appeler ganglion des spongioblastes nerveux; il est situé au niveau de la face externe de la couche plexiforme interne, entre le ganglion rétinien et le ganglion optique.

2° Au point de vue de la morphologie générale des éléments nerveux, il y a lieu d'ajouter aux cellules type n° 1 et type n° 2 de *Golgi*, rencontrées dans le système nerveux central et dans la rétine, un type n° 3 de *Dogiel* jusqu'ici rencontré seulement dans la rétine; le corps protoplasmique des cellules de ce 3e type émet seulement des prolongements dendritiques dont un certain nombre s'anastomosent en un cylindre-axe.

3° A côté de ce type n° 3, nous en distinguerons un 4e, également particulier à la rétine, qui renferme les cellules nerveuses arborescentes composées d'un certain nombre de branches se réunissant en un cylindre-axe; un corps cellulaire piriforme est relié

à l'une d'elles par un mince pédicule; toutes les autres sont indépendantes de ce corps cellulaire.

4° Les cylindres-axes de deux ou plusieurs spongioblastes peuvent s'anastomoser entre eux. Ces anastomoses se réalisent quelquefois au niveau de la face externe de la couche réticulaire interne; cependant, elles s'opèrent quelquefois au sein de cette couche, ou dans le ganglion optique, ou au niveau même de la couche des fibres du nerf optique.

5° Au point de vue des différentes formes qu'ils présentent, les spongioblastes nerveux peuvent être classés en plusieurs groupes :

a) Les spongioblastes sur le corps cellulaire desquels le cylindre-axe prend directement naissance.

b) Les spongioblastes dont le corps cellulaire émet plusieurs prolongements protoplasmatiques dont un certain nombre se réunissent en un filament axile. (Ils répondent aux cellules type n° 3 de *Dogiel*.)

c) Les spongioblastes dont les diverses branches forment une arborisation de prolongements dont un seul est relié avec le corps cellulaire. (Ils répondent aux éléments que nous avons rangés dans un 4e type.)

6° Si nous mettons à part les prolongements qui se réunissent pour former le cylindre-axe, nous n'avons pas constaté d'anastomoses indiscutables entre les dendrites d'une même cellule, ni entre les dendrites issus de cellules voisines : nous n'avons pas observé le réseau nerveux décrit par *Dogiel* sur la face externe de la zone moléculaire interne.

7° Nous n'avons pas rencontré chez les oiseaux, au niveau du ganglion moyen, d'éléments nerveux rappelant ceux que *Dogiel* décrit dans son deuxième sous-groupe comme des cellules déplacées venues du ganglion optique. — Nous avons toutefois pu mettre en évidence les spongioblastes à tige droite observés par *Cajal* dans la rétine des vertébrés.

Explication des planches VII et VIII.

Fig. 1, 2, 3, 4. — Spongioblastes nerveux de *Gallina domestica*; la figure 1 nous montre un corps protoplasmique piriforme, dans la partie effilée duquel on remarque quelques travées sombres. Dans la fig. 2 le corps protoplasmique *a* occupe le point de convergence des dendrites *b*

qui se réunissent en un cylindre-axe *c*. Dans la figure 3, les dendrites sont moins nombreux, plus trapus; de leur extrémité partent des filaments plus grêles.

Objectif à immersion homogène, 2 mm. de Zeiss; oculaire 6.

Fig. 5. — Un spongioblaste composé seulement de quelques dendrites volumineux et granuleux.

Même object.; même grossissement.

Fig. 6. — *a*, corps cellulaire donnant naissance à deux ordres de prolongements, dont les uns, *b*, *b*, se réunissent en un cylindre-axe, et dont les autres, *c*, *c*, s'irradient en sens opposé.

Même object.; même grossissement.

Fig. 7 et 8. — *a*, corps cellulaire des faces latérales duquel émanent deux groupes de prolongements *b*, *b'*. Ceux-ci s'anastomosent en deux filaments *c'* et *c'* qui s'unissent en un cylindre-axe unique *d*.

Même object.; même grossissement.

Fig. 9. — *a*, prolongement cylindre axile formé par la confluence de plusieurs dendrites enlacés; *b*, varicosités; on ne voit pas de corps cellulaire.

Même object.; même grossissement.

Fig. 10. — *a*, corps cellulaire rectangulaire renfermant une masse de granulations foncées, et donnant naissance à plusieurs prolongements protoplasmatiques dont les uns, *b*, *c*, *d*, se réunissent pour former un cylindre-axe, dont les autres sont libres.

Même objetc.; même grossissement.

Fig. 11. — *a*, spongioblaste nerveux dont le prolongement axile *b* s'anastomose en *c* avec le prolongement axile issu du deuxième spongioblaste *d* pour former un cylindre-axe unique; *e*, couche des fibres du nerf optique.

Objectif à immersion homogène, 2 mm. de Zeiss; oculaire 2.

Fig. 12. — *a*, spongioblaste de *Anas boschas*; *b*, cylindre-axe dont l'axoplasme se renfle en *c*; *d*, *d*, prolongements dendritiques dont l'ensemble figure un deuxième spongioblaste dont les branches se jetteraient isolément sur le cylindre-axe *b*.

Même grossissement.

Fig. 13. — *a*, spongioblaste de *Hirundo rustica*; *b*, cylindre-axe; la partie du cylindre-axe comprise entre *c* et *c'* a été considérablement raccourcie; *d*, *d*, dendrites venant se brancher sur le cylindre-axe de *a* et formant une sorte d'arborisation spongioblastique; *e*, prolongement incomplètement imprégné, représentant sans doute une collatérale.

Même grossissement.

Fig. 14, 15, 16, 17 et 18. — Formes diverses de spongioblastes d'*Anthus arboreus*.

Objectif n° 7 de Leitz; oculaire 4.

Fig. 19. — *a*, spongioblaste d'*Hirundo rustica* dont les cylindres-axes s'anastomosent les uns avec les autres.
Obj. n° 7 de Leitz; oculaire 3.

Fig. 20. — Spongioblaste non nerveux à tige droite dont l'arborisation terminale va s'étaler dans le tiers inférieur de la couche plexiforme interne. *Anas boschas.*
Obj. n° 7 de Leitz; ocul. 4; tube à demi tiré.

Fig. 21. — Spongioblaste nerveux de *Columba livia*; le corps protoplasmique piriforme est adhérent à un dendrite par une base élargie.
Obj. à immersion homogène, 2 mm. de Zeiss; oculaire 6.

Fig. 22. — Spongioblaste nerveux de *Columba livia*; *a*, corps protoplasmique granuleux et irrégulier; il donne naissance à plusieurs dendrites *b* et *c* qui se jettent l'un sur l'autre pour constituer le prolongement axile *d*; *e*, *f*, collatérales venant se brancher sur la partie initiale de ce filament axile.
Même grossissement.

Fig. 23. — Spongioblaste de *Anas boschas* constitué seulement par quelques rameaux volumineux et courts.
Obj. n° 7 de Leitz; ocul. 4.

Fig. 24. — Forme plus arborisée des éléments de *Anas boschas.*

Fig. 25. — Forme très arborisée de ces mêmes éléments.
Même grossissement.

Fig. 26. — Spongioblaste de *Turdus musicus*; *a*, corps cellulaire piriforme rattaché par un mince pédicule à un dendrite *c*; *d*, cylindre-axe.
Même grossissement.

Fig. 27. — Forme de spongioblaste de *Corvus corone* qui représente un simple épaississement variqueux du cylindre-axe sur lequel se jettent quelques dendrites très grêles.
Objectif à immersion homogène, 2 mm. de Zeiss; ocul. 4.

Fig. 28. — *a*, corps cellulaire relié à un dendrite par un filament grêle; *b*, cylindre-axe, *c*, collatérale, *d*, couche des fibres du nerf optique.
Même objet; même grossissement.

Fig. 29. — *a*, cylindre-axe formé par la réunion de deux prolongements protoplasmatiques sur lesquels se branchent des rameaux plus ténus; *b*, corps cellulaire faisant suite à l'un de ces rameaux.
Même objet; même grossissement.

Fig. 30, 31, 32. — Différentes formes de spongioblastes obtenus par dissociation. *Gallina domestica.*
Même grossissement.

Fig. 33. — Cellule concentrique de Schiefferdecker.
Objectif à immersion homogène, 2 mm. de Zeiss; ocul. 6.

LE MÉCANISME

DE LA

PROJECTION DE LA LANGUE

CHEZ LE CAMÉLÉON

Par le Dr DEWÈVRE

Licencié ès sciences.

Le contraste qui existe entre la lenteur des mouvements du caméléon et la rapidité de projection de sa langue a, de tout temps, attiré l'attention des naturalistes. Nombreuses sont les théories proposées pour expliquer le mécanisme de cette remarquable projection qui demeure malgré tout fort obscure. Avant de rechercher une solution plus exacte des faits, tant dans l'expérimentation que dans l'étude anatomique de l'appareil lingual, il importe de mettre au point nos connaissances actuelles et d'examiner la valeur de chacune des théories émises.

On peut diviser ces théories en deux groupes comme l'indique le tableau ci-dessous, suivant le rôle actif ou passif attribué à la langue.

Projection	active...	Érection		Houston.
		Contraction musculaire.	Extension normale	Hunter.
			Contraction du tube lingual.	Cuvier.
			Contraction du bulbe	Zaglas.
	passive.	Expiration forcée		Perrault-Duméril.
		Contraction musculaire		Duvernoy.

Pour les uns, Houston par exemple, il n'y a là qu'une turgescence subite, une érection instantanée, simple hypothèse que réfute

l'anatomie, puisqu'il n'y a pas trace de tissu érectile, et la physiologie puisque les phénomènes érectiles ne revêtent jamais une telle instantanéité. Cependant il y a quelque chose de vrai dans l'opinion de Houston et si l'on ouvre la bouche de l'animal au moment où il se prépare à lancer la langue, on constate aisément que le bulbe lingual est augmenté de volume (fig. 3) et présente en effet un aspect turgide. Le fait est exact, mais Houston lui a donné une fausse interprétation et une valeur exagérée. Nous verrons plus loin quel rôle cette pseudo-érection bulbaire peut jouer dans le mécanisme de la projection linguale.

La plupart des observateurs ont attribué à la langue un rôle plus directement actif et ont prétendu qu'elle intervenait par elle-même avec ses propres ressources musculaires.

D'après Hunter l'état d'extension serait l'état naturel de la langue du caméléon et sa projection en avant serait due à son brusque retour à l'état normal, par relâchement subit des muscles rétracteurs.

Il est facile de se convaincre, en examinant l'état du pédoncule lingual en complète extension, que les muscles qui le constituent sont alors en relâchement, ce qui est contraire à toute extension active.

D'autre part si la théorie de Hunter était vraie il suffirait de sectionner les muscles rétracteurs de la langue, ici les sterno-hyoïdiens, pour rendre à cette dernière sa liberté. Or après cette section non seulement la langue ne se dévagine pas et ne reste pas dévaginée, mais l'animal ne peut plus la lancer au dehors et finit par mourir d'inanition.

C'est dans le bulbe lingual que se produirait le mouvement de projection d'après Zaglas, grâce à des cordons musculaires jouant l'un sur l'autre comme des ressorts. Sur le terrain théorique la chose apparaît comme impossible puisque les prétendus ressorts n'ont pas d'appui; sur le terrain expérimental elle l'est tout autant et il suffit pour s'en convaincre de tailler profondément dans la face supérieure du bulbe un lambeau angulaire, sectionnant tous les muscles qui en constituent la masse. Cette mutilation n'empêche pas l'animal de lancer la langue et quelle que soit la direction de la section opérée sur le bulbe lingual, on aboutit toujours au même résultat.

Pour Cuvier, dont la théorie est encore classique de nos jours, ce

n'est pas dans le bulbe mais dans le pédoncule lingual que se produirait la contraction musculaire.

Pour comprendre l'hypothèse de Cuvier il faut se rappeler que la langue du caméléon est composée de deux parties, une partie terminale, renflée, massive, désignée habituellement sous le nom de bulbe lingual et une partie tubuleuse, plus mince, cylindrique, rattachant la masse bulbaire à l'os hyoïde. Dans cette portion qui est creuse se trouve logé un stylet de 4 à 5 centimètres de longueur, de 2 millimètres de diamètre, de consistance cartilagineuse, intimement soudé à l'hyoïde. C'est le glosso-hyal sur lequel glisse très facilement l'espèce de fourreau qui l'enveloppe. D'après Cuvier les fibres circulaires du pédoncule lingual se contracteraient successivement de dehors en dedans et arriveraient par un mouvement péristaltique centripète, d'une extrême rapidité, à prendre successivement point d'appui sur la tigelle, d'où projection vive en dehors de la masse terminale.

On ne peut accepter une pareille manière de voir, d'abord parce qu'on ne comprend pas que le pédoncule rétracté tout le long de la tigelle puisse arriver à prendre sur elle point d'appui efficace ; ensuite parce qu'il n'existe pas de fibres annulaires dans le pédoncule.

Il suffit d'ailleurs de lire Cuvier pour se convaincre qu'il ose à peine lui-même insister sur ces fibres annulaires et qu'il ne les cite que pour étayer sa théorie. En réalité ces fibres n'existent pas ou sont tellement frêles et éparses qu'elles ne peuvent se prêter à un mouvement aussi brusquement énergique. Comme il est facile de s'en convaincre, le pédoncule est soutenu par deux bandelettes musculaires longitudinales, une de chaque côté, et, dans l'intervalle médian qui les sépare, la gaine est complétée par des tractus fibreux qui réunissent ensemble les deux muscles. Cette disposition se voit bien nettement sur la figure photographique n° 5 où la partie médiane plus sombre se détache des parties latérales musculaires, de nuance claire.

A cette réfutation péremptoire fournie par l'anatomie, nous pouvons joindre une autre preuve non moins décisive, tirée de l'expérimentation. Nous avons sectionné d'un bout à l'autre du pédoncule lingual la partie médiane, et n'avons jamais réussi par cette section, qui devait cependant supprimer toute l'action des fibres circulaires, à empêcher la projection de la langue. Dans quelques

cas, nous avons vu la projection se faire d'une façon plus maladroite ou demeurer incomplète, et nous avons alors constaté presque toujours que le stylet s'était engagé entre les lèvres de la section et avait fait fausse route. En somme la théorie de Cuvier ne repose sur aucune base anatomique suffisante et se trouve réfutée par l'expérience.

Il nous reste à examiner les théories de Duméril et Duvernoy faisant jouer à la langue, dans le mécanisme de la projection, un rôle purement passif, le bulbe étant projeté au dehors comme la boule d'un bilboquet. Duméril, ressuscitant une idée émise avant lui par Perrault, croit que l'air comprimé intervient seul dans le phénomène étudié. L'animal soufflerait dans son pédoncule lingual comme l'enfant dans un tube lance-balles ou comme dans ces jouets de baudruche que nous connaissons tous.

Le point de départ de cette théorie semble résider dans une observation juste, et nous croyons que Perrault et Duméril ne l'ont émise que parce qu'ils avaient vu l'animal gonfler la région hyoïdienne, avant de lancer la langue. A part cela, tout est faux dans cette interprétation, et Duvernoy avait déjà démontré que la cavité du pédoncule lingual ne communique pas avec les voies respiratoires. Le fait est exact, et nous ajouterons que l'espèce de fourreau préputial où joue le pédoncule, ne communique pas davantage avec les mêmes voies. Au début de nos recherches, séduit par l'explication de Duméril et estimant qu'elle était la seule à s'appuyer sur un fait d'observation indéniable, nous nous sommes demandé si l'accumulation de l'air au lieu de se faire dans le pédoncule lingual, n'aurait pas lieu dans le fourreau où il se meut. Si l'on jette les yeux sur les figures 3 et 5, on voit derrière le bulbe un repli sous lequel s'engage la langue; c'est l'orifice du prépuce, et comme ce limbe préputial se trouve doublé, ainsi que nous l'établirons plus tard, par un repli musculaire, nous avons recherché si ce dernier, en se contractant, ne pourrait pas transformer le prépuce en cavité close, où l'air s'emmagasinerait. Ayant jeté sur ce repli préputial une ligature enserrant le pédoncule lingual, nous avons insufflé la cavité du prépuce et malgré les recherches les plus variées, n'avons pu trouver la moindre trace de communication entre cette cavité et les organes voisins.

L'expérience que nous avons faite et que nous relatons plus haut en réfutant la théorie de Cuvier, est également démonstrative

en ce qui concerne celle de Duméril. L'ouverture du pédoncule ne gêne pas l'émission de la langue et nous avons pu établir sur le prépuce une fistule cutanée sans résultat différent.

Nous dirons enfin pour terminer que Duméril ne tirait pas, en faveur de sa théorie, un meilleur argument de l'observation physiologique que de l'anatomie. Il croyait qu'après avoir procédé à une inspiration forcée, l'animal se livrait à une expiration violente et brusque.

Nous avons à peine besoin de faire remarquer que l'animal serait incapable de se livrer à une telle gymnastique respiratoire, et qu'à l'œil nu on voit le thorax demeurer immobile au moment de la projection.

Duvernoy avait certainement été plus près de la vérité que tous les observateurs précédents en avançant que la contraction musculaire seule pouvait rendre compte des faits et que c'était l'hyoïde en se portant brusquement en avant qui lançait au dehors par contre-coup le bulbe lingual. Cette théorie de Duvernoy, bien que fort rationnelle, n'a jamais été admise et on lui a objecté que l'hyoïde reste immobile ou presque immobile pendant la projection et que bien plus, s'il se porte en avant, c'est au moment où l'animal se prépare à darder sa langue.

En résumé, aucune des théories proposées jusqu'à ce jour n'est acceptée, ni acceptable, et nous avons pensé qu'il y avait lieu de chercher ailleurs l'explication du jeu de la langue chez le caméléon.

Avant d'édifier la moindre interprétation physiologique, il convient d'étudier la disposition de l'appareil lingual et de demander à l'anatomie de servir ici, comme souvent, d'introduction à la physiologie.

Nous savons déjà que la langue du caméléon se compose d'une partie terminale courte, renflée et d'une partie allongée, plus mince, ayant l'aspect d'un cylindre creux où joue un piston.

La longueur de cette portion tubuleuse peut atteindre jusqu'à 25 cent. dans l'état d'extension, et se réduire à 4 cent. environ, c'est-à-dire à la longueur du stylet qu'elle emboîte, en pleine rétraction. Nous avons vu précédemment quelle est sa structure et n'avons pas à y insister davantage. Le bulbe n'est pour ainsi dire que l'épanouissement des muscles glosso-hyoïdiens et de quelques faisceaux obliques ou circulaires qui s'enchevêtrent avec eux. Il présente en moyenne 2 cent. de longueur, 1 cent. de hau-

teur et 8 mill. de largeur. Son aspect général est celui d'un cône dont la base est terminale. Lorsqu'on l'examine sur la face latérale on constate qu'il se compose de deux étages superposés et séparés par un sillon très distinct (voir les figures 4 et 2). L'étage inférieur ressemble à un cylindre aplati sur la face supérieure et se continue insensiblement avec la portion tubuleuse. L'étage supérieur a la forme d'un cornet dont le sommet, dirigé en arrière, ne dépasse pas la moitié de l'étage inférieur, comme l'indique la figure schématique ci-dessous.

Fig. 1. — Bulbe lingual (demi schématique).

Le sommet de ce cornet n'adhère pas à la partie sous-jacente et s'en détache sur l'étendue de 6 mill. en moyenne formant une espèce de crochet dont la raison d'être nous avait intrigué depuis longtemps et dont nous verrons plus loin le rôle important.

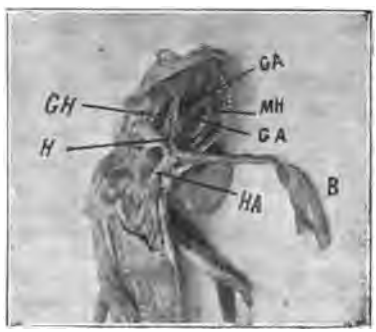

Fig. 2. — H, hyoïde; GA, muscle génio-périglosse; B, bulbe et pédoncule lingual; H, hyoïde; GH, muscle génio-hyoïdien; HA, muscle sterno-hyoïdien antérieur; MH, vestige du mylo-hyoïdien.

La masse bulbaire est creusée d'une cavité qui s'ouvre en avant par un orifice muni de deux lèvres mobiles. La figure ci-dessus numéro 2 et la gravure numéro 5 nous rendent un compte assez exact de cette disposition. Cette cavité, qui s'ouvre et se ferme suivant la volonté de l'animal, est tapissée d'un épithélium dont nous n'avons pas à nous occuper ici, mais qui présente une très curieuse

particularité anatomique sur laquelle nous nous proposons de revenir dans un autre travail. Nous voulons parler de la présence de glandes tubuleuses qui sécrètent un mucus paraissant jouir d'un véritable rôle digestif et qui, en tout cas, tue rapidement les insectes dont l'animal fait sa proie.

Quand la langue est lancée, le bulbe lingual est largement ouvert,

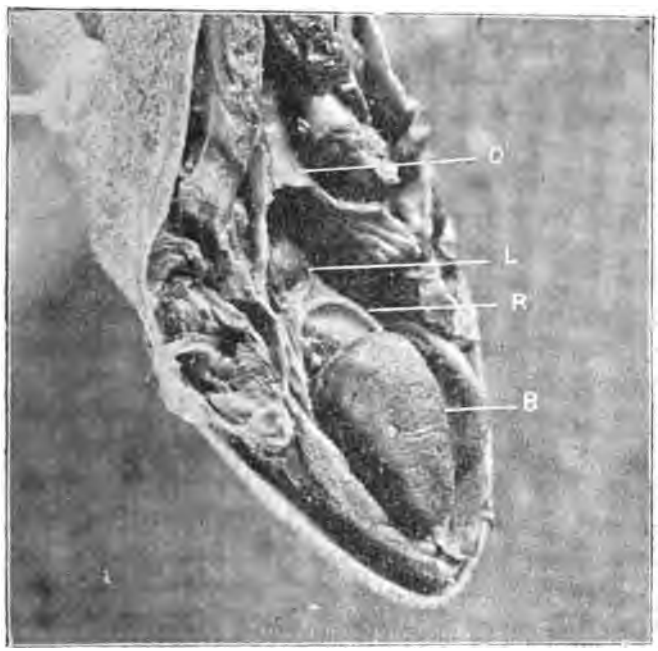

Fig. 3. — Plancher buccal vu d'en haut : B, bulbe lingual; L, larynx; O, œsophage; R, repli falciforme glosso-préputial.

et nous avons pu nous convaincre que cette dilatation est d'autant plus grande, que le but est plus près d'être atteint. Dès que l'insecte est touché, le bulbe se referme et la proie se trouve prise au piège.

Si l'on ouvre la bouche de l'animal au repos ou plutôt si on la lui fait ouvrir, ce qui est fort facile, en saisissant la tête du caméléon entre les deux doigts, appliqués au niveau des articulations temporo-maxillaires, on constate qu'à l'état normal le bulbe est appliqué sur le plancher buccal encadré en arrière par un repli de la muqueuse qui tapisse toute la cavité de la bouche et adhère à un plan

musculo-fibreux qui semble l'épanouissement de la paroi œsophagienne. Ces différents détails apparaissent nettement dans la planche ci-dessus où nous avons enlevé toutes les parties supérieures de la face et du crâne, de façon à découvrir le plancher de la bouche.

On y voit le bulbe lingual turgide, injecté, comme étranglé par le repli en arc (R) qui l'enserre vers sa base.

Immédiatement au-dessus de ce repli apparaît une petite saillie arrondie, en forme de grelot, grosse comme une tête d'épingle de verre et percée au centre d'un orifice : c'est le larynx (L), au-dessus duquel s'ouvre largement en rayonnant l'œsophage (O). On distingue sur cette figure et sur celle des numéros 5, 6 et 7, le relief accentué des fibres longitudinales de l'œsophage qui rayonnent dans toute la bouche, transformant toute celle-ci en un énorme pharynx. Ce repli que nous appellerons linguo-préputial est l'ouverture d'un cul-de-sac qui va jusqu'à l'hyoïde et où se trouve renfermée la portion tubuleuse de la langue en totalité ou en partie suivant son état de protraction.

Il nous reste à étudier les parties annexes de la langue qui constituent avec elle l'ensemble de l'appareil lingual, c'est-à-dire l'arc hyoïdien, les muscles qui s'y insèrent et la poche à air sous-hyoïdienne.

Peu de chose à dire de l'*hyoïde* très développé et dont les grandes cornes très courtes se portent en arrière et atteignent presque le maxillaire.

Les *muscles* qui s'y insèrent et que nous désignerons sous le nom de muscles extrinsèques de la langue, pour les distinguer des muscles du pédoncule et du bulbe qui sont intrinsèques, peuvent se diviser en deux groupes : le groupe sus-hyoïdien et le groupe sous-hyoïdien.

Le premier groupe qui constitue le plancher de la bouche se compose de trois paires de muscles disposés sur des plans successifs. Les plus superficiels, situés immédiatement sous la peau, sont les homologues des mylo-hyoïdiens. Ce sont des muscles plats, lamelleux, irrégulièrement quadrilatères, séparés par une mince ligne interstitielle sur le raphé médian et s'attachant tout autour à la branche horizontale du maxillaire, à l'angle de la mâchoire, à l'hyoïde, formant ainsi une première sangle très puissante à l'appareil lingual. Dans les diverses préparations reproduites ici, ce

muscle n'a pas été conservé. On peut cependant, dans quelques-unes et surtout dans celle de la figure 2, en apercevoir une partie.

Au-dessous du mylo-hyoïdien s'aperçoivent les muscles génio-hyoïdiens ou ceux qu'on doit considérer comme leurs homologues. Nés de l'angle interne du maxillaire inférieur, ils s'écartent l'un de l'autre pour laisser passer l'appareil lingual et vont s'insérer sur l'hyoïde au niveau de la petite corne.

Le génio-hyoïdien se divise là en deux chefs adjacents : l'interne,

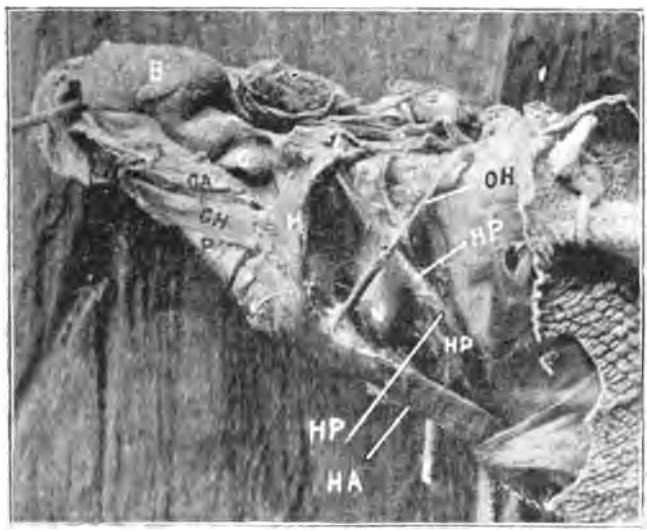

Fig. 4. — B, bulbe lingual; C, bec du cornet embrassant le muscle génio-périglosse GA; O, œsophage; L, larynx; GH, muscle génio-hyoïdien; P, pédoncule buccal passant entre les génio-hyoïdiens; HA et HP, muscles sterno-hyoïdiens postéro-latéral et antérieur; OH, scapulo-hyoïdien; V, sac aérien.

plus grêle, se dirige vers le corps de l'hyoïde; l'externe, plus épais, s'attache à la petite corne, tandis que ses faisceaux les plus extérieurs glissent le long de la grande corne pour s'insérer vers son extrémité.

On comprend que ce muscle, en se contractant, tire en avant l'hyoïde en même temps qu'il augmente l'arc des grandes cornes.

En dedans des muscles génio-hyoïdiens GH et sur un plan plus profond, se trouve une bande musculaire GA très curieuse, disposée en anse et suivant sans y adhérer le repli linguo-préputial signalé plus haut. Il décrit ainsi une courbe à concavité ouverte en avant et dans laquelle passe la portion tubuleuse de la langue. Les

chefs de cette anse, dont le sommet se trouve à l'état de repos à un centimètre en avant de l'hyoïde, viennent s'attacher dans l'angle de ce côté et en arrière des génio-hyoïdiens. Ce muscle est sans homologue en anatomie humaine, mais peut être comparé aux fibres internes enchevêtrées du génio-glosse. Nous le désignerons sous le nom de génio-périglosse.

Un petit muscle, doublant le constricteur du pharynx, suspend l'extrémité de la grande corne à l'angle de la mâchoire. Il a été sacrifié dans nos préparations, mais peut s'apercevoir dans la figure n° 2. C'est à peu près l'homologue du stylo-hyoïdien.

Les *muscles de la région sous-hyoïdienne* sont encore plus importants à connaître. Ils sont représentés par les muscles sterno-hyoïdiens au nombre de quatre, disposés par paires et symétriques. On peut les distinguer en muscle sterno-hyoïdien antérieur (HA, fig. 4) et postéro-latéral (H P). Le premier s'insère en avant sur le corps de l'hyoïde de chaque côté du glosso-hyal et, en arrière, sur le sternum descendant par de fines digitations jusqu'à la troisième côte dont il couvre l'articulation sternale. Sa direction est parallèle à celle du muscle opposé et ils ne sont séparés sur la ligne médiane que par un interstice étroit Il en est tout autrement du sterno-hyoïdien postéro-latéral qui forme avec son congénère un angle aigu ouvert en avant. Il s'insère sur le sternum en arrière du précédent et ne dépasse pas le premier espace intercostal. Il se retourne ensuite légèrement sur lui-même de telle façon que sa face antérieure regarde en dedans, puis va s'insérer sur l'extrémité de la grande corne de l'hyoïde. Il est réuni au sterno-hyoïdien antérieur par une toile fibreuse, fine et transparente qu'on aperçoit très bien sur la photographie de notre préparation n° 4. Nous y avons pratiqué intentionnellement quelques découpures qui permettent d'en mieux apprécier l'existence. L'arc hyoïden et le muscle sterno-hyoïdien décrivent ensemble un angle presque droit soustendu par le sterno-hyoïdien latéral. Ce triangle est traversé par un faisceau musculaire (MC) descendant comme une perpendiculaire du sommet sur la base qu'il dépasse pour aller s'insérer au-dessus de l'épaule sur l'apophyse coracoïde. Ce petit muscle, que nous appellerons *scapulo-hyoïdien*, a pour action manifeste de rapprocher le corps de l'hyoïde du sternum. Vers son extrémité hyoïdienne il confond ses fibres avec celles du sterno-hyoïdien antérieur.

La *cavité sous-hyoïdienne* qui se trouve ainsi formée a la forme

d'un cône aplati dont la base, tournée en avant, est en rapport avec l'hyoïde et dont le sommet se prolonge sous le sternum, s'insinuant entre les muscles sterno-hyoïdiens. Ce sont ces derniers qui en constituent les parois, avec l'aponévrose précitée et le sternum. Nous conseillons, pour se rendre un compte plus facile de ces dispositions

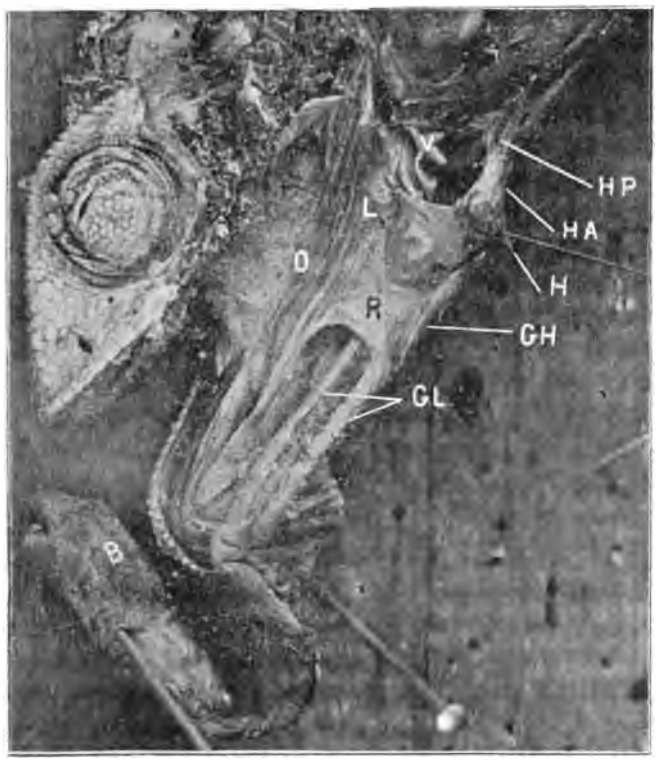

Fig. 5. — B, bulbe lingual; R, repli glosso-préputial; O, œsophage; GL, muscles glosso-hyoïdiens ou hyo-glosses; H, hyoïde; L, larynx; V, vessie aérienne; HA et HP, muscles sterno-hyoïdiens antérieur et postéro-latéral; GH, muscle génio-hyoïdien sectionné.

non décrites jusqu'à ce jour, de laisser macérer la pièce pendant trois mois dans l'alcool absolu, ce qui durcit cette aponévrose assez mince et permet de mieux se débarrasser à la pince du tissu conjonctif. Cette cavité sous-hyoïdienne ayant une importance considérable au point de vue de la projection de la langue, nous croyons utile d'en reproduire encore ici deux préparations que nous avons photographiées avec soin.

Dans la préparation n° 5, nous avons attaché le maxillaire inférieur et sectionné sa branche gauche. Les muscles glosso-hyoïdiens se détachent ici avec une netteté parfaite, ainsi que le fourreau linguo-préputial.

La grande corne, tirée en avant et en dehors, se présente suivant son axe et ne s'aperçoit pas. Son extrémité se trouve au point de

Fig. 6. — R, repli arciforme glosso-préputial; GH, muscle génio-hyoïdien sectionné; H, hyoïde; HP, muscle sterno-hyoïdien postéro-latéral; V, vessie à air; L, larynx; O, œsophage; T, trachée; A, aorte sectionnée.

fixation du lien écarteur. On en voit partir le sterno-hyoïdien latéral. Les rapports sont un peu modifiés par l'écartement, mais ce que nous voulons seulement montrer par la préparation, c'est la base de la cavité sous-hyoïdienne, fermée par une lame aponévrotique s'étendant de l'arc hyoïdien qu'elle remplit à la fourchette sternale où elle se confond avec les enveloppes fibreuses du larynx et de l'œsophage. C'est contre cette paroi antérieure de la cavité sous-hyoïdienne que se termine le fourreau de la langue, sans qu'il y ait la moindre communication entre les deux cavités.

Nous avons enlevé dans notre préparation toute la paroi de la cavité sous-hyoïdienne comprise entre le sterno-hyoïdien latéral et le sternum.

Dans la préparation suivante (fig. 6) la même disposition a été prise, mais la paroi a été enlevée moins loin et on en voit un large vestige entre le sterno-hyoïdien latéral et le thorax. En outre la grande corne étant plus relevée et ne se présentant pas suivant son axe, on voit nettement l'aponévose unissant les deux sterno-hyoïdiens. Le regard plonge dans la cavité sous-hyoïdienne, et l'on voit la base de cette cavité par sa face profonde. Nous signalerons dans la figure n° 6 la trachée munie, vers son extrémité bronchique d'un tube à insufflation. Au-dessus de la trachée se voit l'œsophage dont nous avons excisé une partie de la paroi et, au-dessus de lui, l'aorte sectionnée.

En suivant la trachée on constate qu'elle porte en avant, près du larynx et à la partie inférieure, une poche qui est suspendue dans la cavité sous-hyoïdienne et que nous représentons insufflée au quart, de façon à ne pas masquer le relief de la cavité où elle se loge.

Sur la figure 5, la poche se trouve dans un état complet de rétraction, donnant l'aspect d'une balle de caoutchouc aplati. Il faut se reporter à la figure 4 pour avoir une idée exacte de la poche hyoïdienne et de ses rapports. On peut constater qu'elle s'étend entre les sterno-hyoïdiens antérieurs et postérieurs, ces derniers en étreignant le collet vers son origine : cette poche à air se détache de la trachée au niveau de son troisième anneau et paraît s'insuffler aussi facilement par le larynx que par la trachée. L'orifice trachéal se prolonge dans son intérieur sous forme d'une petite saillie lamelleuse, à deux valves, en bec de canard, de 3 mill. de longueur environ.

Telle est, dans son ensemble, la structure de l'appareil lingual du Caméléon. Nous pouvons déjà en tirer quelques déductions qui nous conduiront à l'intelligence du mécanisme de la projection et dirigeront l'interprétation physiologique du phénomène.

Cette structure si compliquée peut se réduire en somme à peu de chose, et nous en avons réuni les différentes pièces dans le schéma ci-après (fig. 7).

Les lignes MX représentent le maxillaire inférieur, la ligne courbe MAM le muscle génio-périglosse sur lequel se trouve accrochée la bille B représentant le bulbe. Cette bille est renfermée

dans une enveloppe élastique qui forme un long fourreau cylindrique, renforcée latéralement par les liens élastiques AO (muscles glosso-hyoïdiens et s'attachant au milieu de l'arc élastique CD (hyoïde). Du centre de l'arc part une tige qui pénètre sans frottement le fourreau et s'étend jusqu'à la bille B.

L'arc élastique CD est attaché aux parties fixes MX par les liens CP et DP doués également d'élasticité (ce sont les muscles angulo-hyoïdiens).

Entre l'arc CD et la paroi résistante RS (sternum), se trouve un ballon de caoutchouc rempli d'air comprimé. Enfin l'arc se trouve relié à la paroi RS par les liens DV et CV fixés à ses extrémités, et les liens VO fixés en son milieu. Il est relié aux parois rigides MX par les liens MO qui se fixent en partie en son centre, en partie à ses extrémités C et D.

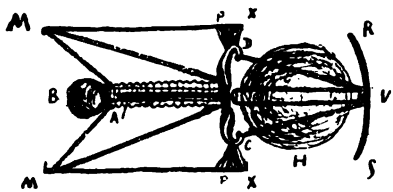

Fig. 7. — Schéma de l'appareil lingual : MX, maxillaires ; RS, sternum ; B, bulbe ; AO, glosso-hyoïdiens ; DOC, hyoïde ; MAM, génio-périglosse ; H, vésicule aérienne ; DV, DC et CV, muscles sterno-hyoïdiens.

Ce schéma représente en somme une double arbalète dont les deux arcs MAM, DOC (ce dernier plus rigide que le premier) sont solidaires l'un de l'autre et solidairement réunis par les tenseurs AO. La flèche ou projectile est représentée par l'appareil BAO. Les deux arcs sont mus par des liens élastiques destinés à leur donner la tension voulue. Ce qui est surtout particulier, c'est la présence de la poche à air qui joue un rôle élastique et propulseur spécial entre l'arc DC et la paroi RS, et peut-être aussi un rôle régulateur.

Supposons que les liens AO, VO, DV et CV se contractent (muscles glosso-hyoïdiens et sterno-hyoïdiens), l'arc DOC sera attiré en arrière, mais l'arc MAM le sera encore davantage. Le centre de l'arc DOC pourra ne pas se déplacer beaucoup, mais ses extrémités se déplaceront toujours davantage. Plus ce mouvement de recul s'accentuera, plus la caisse à air se trouvera comprimée. Le schéma suivant (fig. 8) rend compte des modifications subies par les différentes pièces de l'arbalète au moment où celle-ci se trouve bandée.

Si tous les liens qui s'étaient ainsi contractés se relâchent brusquement, il est facile de prévoir ce qui doit arriver. L'arc antérieur MAO n'étant plus sollicité par les liens AO reprend brusquement sa place et la bille est lancée. Mais dans ce mouvement elle

est en outre violemment chassée par la tige AO qui vient battre sur elle comme une queue de billard. Le centre de l'arc postérieur DOC où est fixée cette tige est en effet porté en avant par les liens MO qui non seulement agissent directement sur ce centre, mais encore indirectement en fléchissant les extrémités de l'arc. Enfin la poche à air n'étant plus comprimée reprend sa forme et concourt au même résultat. Nous pourrions donc ainsi diviser le phénomène de la projection de la langue en trois temps.

1er temps. — L'animal tend ses glosso-hyoïdiens, ce qui bande l'arc musculaire formé par le génio-périglosse qu'accroche le sommet du bulbe lingual. Il contracte en même temps les muscles de la région sous-hyoïdienne, muscles sterno-hyoïdiens qui attirent en arrière l'hyoïde et surtout ses cornes et amènent une compression de la poche à air. Les muscles génio-hyoïdiens sont alors tendus.

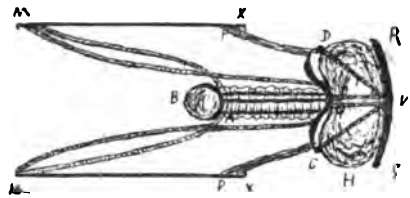

Fig. 8. — Schéma de l'appareil lingual, 1er temps de la contraction : MX, maxillaires ; RS, sternum ; B, bulbe ; AO, glosso-hyoïdiens ; DOC, hyoïde ; MAM, génio-périglosse ; H, vésicule aérienne ; DV, OV et CV, muscles sterno-hyoïdiens.

2e temps. — L'animal relâche les muscles contractés précédemment et contracte brusquement les génio-hyoïdiens qui agissent sur l'hyoïde, c'est-à-dire sur le glosso-hyal, et le muscle génio-périglosse qui agit sur le bulbe lingual. Ces deux mouvements se combinant, le bulbe est projeté au dehors, les muscles génio-hyoïdiens entre lesquels glisse le pédoncule lingual faisant office des doigts dirigeant une queue de billard.

3e temps. — L'insecte est pris. L'animal contracte de nouveau, brusquement cette fois, les glosso-hyoïdiens et le bulbe revient prendre sa place à l'extrémité du glosso-hyal. La projection serait donc assurée par la contractilité et l'élasticité musculaire, l'élasticité de l'hyoïde et celle de la poche à air.

Nous pourrions nous représenter plus simplement encore tout ce mécanisme si complexe, par une queue de billard renfermée avec une bille dans un fourreau élastique. La bille étant à l'extrémité de la queue, si cette dernière est portée vivement en arrière, la bille adhère plus intimement à la queue. Si ce mouvement de recul est suivi d'un brusque mouvement en avant, la bille quitte la queue, mais le fourreau en se tendant limite son trajet et par son

élasticité la ramène à la position première. Cette explication du mécanisme de la projection déduite de l'étude anatomique de l'appareil lingual est à coup sûr séduisante; mais il nous faut voir maintenant si elle est conforme aux faits et si l'expérimentation la confirme. Lorsqu'on examine un caméléon au moment où il se prépare à surprendre un insecte, on constate que l'animal gonfle la région hyoïdienne et qu'un mouvement expiratoire assez brusque suit la projection de la langue, c'est ce qui avait fait croire évidemment à Duméril que la langue était projetée par un courant d'air violent. La méthode graphique nous montre l'erreur d'une pareille théorie et nous permet de mieux apprécier la succession de ces différents actes.

Le tracé ci-après (fig.9) nous indique que la respiration du caméléon est assez régulière, mais que l'expiration se fait en deux parties, la première deux fois plus courte que la seconde, et séparées par un temps de pause respiratoire. C'est pendant la première partie de l'expiration qu'a lieu le gonflement de la poche hyoïdienne, et il semble que cette cavité détourne à son profit l'air qui serait alors rejeté au dehors. C'est au contraire à la fin de la pause respiratoire que survient la projection, indiquée par un petit sursaut de la ligne du tracé et immédiatement suivie par la seconde phase de l'expiration dont l'énergie paraît plus grande.

Le gonflement de la région hyoïdienne est déterminé par le gonflement de la poche à air. La contraction des sterno-hyoïdiens postérieurs abaisse les grandes cornes, et le corps de l'hyoïde se trouvant ainsi porté en avant, les sterno-hyoïdiens s'écartent l'un de l'autre, dilatant la cavité dont ils tendent la paroi. On comprend que la dilatation de la poche à air soit liée à l'extension de la cavité hyoïdienne comme celle des poumons à l'extension thoracique, et que cette dilatation doit être proportionnelle au degré de contraction des sterno-hyoïdiens. Il est facile de démontrer ce mécanisme en établissant une ouverture soit dans la paroi de la cavité hyoïdienne, soit dans celle de la poche. Nous avons ainsi quelque chose d'analogue à un pneumo-thorax et la dilatation de la poche ne se fait plus. Cependant la projection de la langue ne cesse pas pour cela d'avoir lieu, et nous avons pu exciser la poche ou ligaturer son pédicule, sans empêcher les mouvements de l'appareil lingual. On constate seulement que la projection est plus lente, moins énergique, moins régulière, ce qui s'explique puisque l'hyoïde manque de son point d'appui élastique.

Si nous continuons à examiner le caméléon au moment où il se prépare à lancer la langue, nous voyons qu'au fur et à mesure que se gonfle la région hyoïdienne, l'hyoïde, d'abord porté en arrière, est attiré en avant.

Au moment de la projection de la langue, le corps de l'hyoïde subit un brusque mouvement de bascule en avant, tandis que ses grandes cornes se portent en dedans et en arrière. La dilatation hyoïdienne ne permet pas de suivre facilement ces mouvements dont elle marque l'amplitude. Ces déplacements de l'hyoïde s'ex-



Fig. 9. — Tracés graphiques de la respiration chez le caméléon.
Nos 1 et 2. — Tracés de la respiration normale, ligne d'ascension (expiration), coupée par une pause.
No 3. — Tracé au moment de la projection de la langue; l'inspiration qui précède est plus grande, la pause expiratoire plus prolongée, l'expiration finale plus intense et marquée à son début d'un petit sursaut, lié aux mouvements de la poche à air.

pliquent aisément, et la physiologie confirme encore ici les indications anatomiques.

Le premier mouvement de recul de l'hyoïde est déterminé par la contraction des sterno-hyoïdiens; mais ce recul est bientôt limité par le gonflement de la poche à air et par la résistance qu'oppose l'élasticité des génio-hyoïdiens et mylo-hyoïdiens. Les muscles glosso-hyoïdiens se contractant à leur tour énergiquement tirent en arrière le muscle génio-périglosse et ce dernier étant arrivé au minimum de tension, c'est l'hyoïde qui se déplace et se porte en avant. Quant au mouvement de bascule, il résulte de la contraction des génio-hyoïdiens, du relâchement des sterno-hyoïdiens et du redressement de la poche à air cessant d'être comprimée.

Les différents muscles de l'appareil lingual pouvant être sectionnés facilement, on constate qu'on supprime et qu'on diminue la projection de la langue suivant l'importance de la partie dont on a détruit l'action.

C'est ainsi que la section des sterno-hyoïdiens rend toute projection impossible, celle des sterno-hyoïdiens postérieurs fort difficile, celle des génio-hyoïdiens indécise, maladroite et incomplète.

Dans un cas nous avons excisé le glosso-hyal et avons du même coup supprimé tout mouvement de la langue. Chez un autre animal nous avons sectionné le muscle génio-périglosse et le repli linguo-préputial, et nous avons constaté que la projection devenait alors presque nulle et se faisait avec maladresse. Le bulbe frappait quelquefois à 2 à 3 centimètres de la proie, ce qui nous montre que le muscle génio-périglosse a un rôle multiple et que celui de guide n'est pas moins important. Cette section a un autre résultat, celui de supprimer la turgescence du bulbe lingual, turgescence provoquée sans doute par l'espèce d'étranglement que subit la langue sur la corde formée par le muscle génio-périglosse violemment étiré.

Cette espèce d'érection augmente la masse du bulbe et par conséquent sa vitesse de projection, tout en activant d'autre part la sécrétion de la poche glandulaire et préparant ainsi plus facilement la fixation de l'insecte.

En somme, l'expérimentation vient confirmer en tous points les conclusions de l'observation et fournir un nouvel appui à l'explication que nous avons donnée du mécanisme de la projection linguale chez le caméléon.

Mais il n'y a là qu'une partie de l'acte qui préside à la préhension des aliments.

La seconde partie de cet acte est assurée par les mouvements propres du bulbe, la mise en jeu de son appareil sécréteur, et la contraction des glosso-hyoïdiens, assurant le retour du bulbe dans la cavité buccale.

Ces questions sortant du cadre de notre étude actuelle, nous en réserverons l'analyse pour un prochain mémoire.

EFFETS PRODUITS SUR LES ANIMAUX

PAR LA

COMPRESSION ET LA DÉCOMPRESSION

Par Gustave PHILIPPON

Docteur ès sciences naturelles.

(*Suite et fin* [1].)

---

§ 2. — *Autres expériences sur les mammifères.*

Expérience. XLI. — 2 heures. Une souris est placée dans l'éprouvette. Un courant d'oxygène pur passe d'abord pendant quelques minutes. Injection d'oxygène pur. Pression immédiatement obtenue : 5 atmosphères. Agitation de l'animal; il grimpe le long du tube en caoutchouc engagé dans le canal du robinet. 2 h. 7, accélération des mouvements respiratoires qui sont en même temps amples.

La souris se gratte vivement le museau avec ses pattes antérieures. 2 h. 12, premières convulsions. Mouvements respiratoires plus rares et pénibles. L'animal ouvre la bouche, tend le cou, comme pour mieux respirer. 2 h. 18, mouvements convulsifs et rotatoires très rapides. Dyspnée croissante. 2 h. 23, arrêt des mouvements respiratoires. 2 h. 30, décompression brusque. L'animal est mort. Les accidents précurseurs de la mort ont duré vingt-trois minutes.

Exp. XLII. — Souris blanche placée dans l'oxygène pur à 10 atmosphères à 10 h. 15. La période d'anxiété dure un peu plus d'une minute. Mouvements respiratoires amples et accélérés, puis dyspnée croissante. Fortes convulsions et tournoiement de 10 h. 21 à 10 h. 23. Arrêt des mouvements respiratoires entre 10 h. 24 et 10 h. 25. 10 h. 30, décompression en une minute. L'animal est mort en moins d'un quart d'heure.

1. Voir les nos de mai-juin et juillet-août 1894.

Exp. XLIII. — Souris blanche soumise à des conditions d'expérience identiques à celles de l'expérience précédente. Décompression lente aussitôt que les mouvements respiratoires se sont ralentis. L'animal est mort.

Exp. XLIV. — 10 h. 40. Une souris blanche est placée dans l'oxygène pur à 2 atmosphères de pression pendant un quart d'heure. L'animal va et vient, grimpe le long du caoutchouc plongeant dans l'appareil, se gratte de temps en temps le museau, paraît plutôt ennuyé qu'incommodé. Les mouvements respiratoires s'accélèrent sensiblement. A 10 h. 51, quelques mouvements convulsifs. De 10 h. 55 à 11 h. 5, dyspnée et agitation anxieuse, mouvements assez libres. Pas de tournoiement. Ralentissement des mouvements respiratoires. 11 h. 25, les mouvements respiratoires cessent. J'attends quinze minutes avant d'ouvrir l'éprouvette, mais un courant d'oxygène passe continuellement. J'arrête la pompe, la pression descend et la décompression lente dure dix minutes. 11 h. 25, j'ouvre l'éprouvette, l'animal est mort, il a péri en moins d'une heure.

Exp. XLV. — Mêmes conditions d'expérience pour une autre souris. Durée de la compression, quarante minutes. Décompression brusque. Même résultat.

Il résulte des expériences précédentes effectuées sur des souris blanches, qu'à partir de la pression de 2 atmosphères, l'oxygène pur peut causer la mort de ces animaux.

La mort survient d'autant plus tardivement que la pression est plus faible.

Le processus des phénomènes convulsifs et celui de la variation du rythme respiratoire présentent une harmonie à peu près constante, dans toutes ces expériences.

Pendant le premier tiers du temps que l'animal respire l'oxygène comprimé, il est anxieux, s'agite, et ses mouvements respiratoires s'accélèrent.

A cette première période en succède une seconde à peu près égale en durée, pendant laquelle le sujet a des convulsions et de la dyspnée croissante.

Puis survient une troisième période qui se termine par la mort, à peu près égale aussi en temps, à chacune des précédentes. C'est la période de convulsions plus fortes avec du tournoiement à peu près constant; les mouvements de la respiration se ralentissent et cessent.

Moins la pression est élevée, et l'action d'une haute pression moins durable et plus la mort est longue à survenir. En d'autres termes :

La durée et l'intensité des accidents sont en raison inverse de la durée et de l'intensité de la pression.

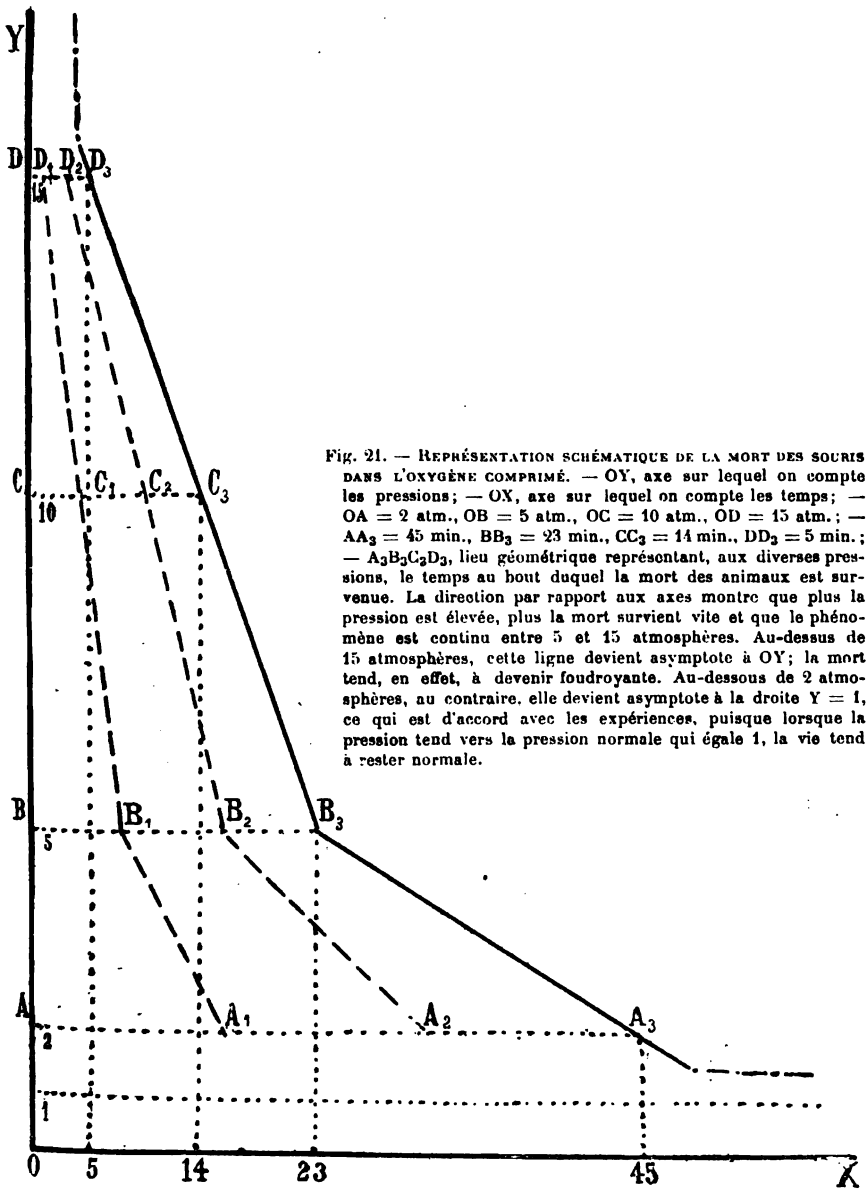

Fig. 21. — Représentation schématique de la mort des souris dans l'oxygène comprimé. — OY, axe sur lequel on compte les pressions; — OX, axe sur lequel on compte les temps; — OA = 2 atm., OB = 5 atm., OC = 10 atm., OD = 15 atm.; — AA_3 = 45 min., BB_3 = 23 min., CC_3 = 14 min., DD_3 = 5 min.; — $A_3B_3C_3D_3$, lieu géométrique représentant, aux diverses pressions, le temps au bout duquel la mort des animaux est survenue. La direction par rapport aux axes montre que plus la pression est élevée, plus la mort survient vite et que le phénomène est continu entre 5 et 15 atmosphères. Au-dessus de 15 atmosphères, cette ligne devient asymptote à OY; la mort tend, en effet, à devenir foudroyante. Au-dessous de 2 atmosphères, au contraire, elle devient asymptote à la droite Y = 1, ce qui est d'accord avec les expériences, puisque lorsque la pression tend vers la pression normale qui égale 1, la vie tend à rester normale.

Exp. XLVI. — Une seule fois j'ai soumis dans l'éprouvette une souris à la pression de 15 atmosphères, dans l'oxygène pur. La mort est survenue après un temps très court, en moins de six minutes. Les convulsions ont presque aussitôt apparu, il y a eu du tournoiement, puis l'animal est très vite tombé dans l'immobilité.

Mais j'avoue que, dans cette expérience, mes observations manquent de précision absolue. Le souvenir de l'accident de l'expérience I m'avait fait prendre la précaution d'enfermer l'éprouvette dans son étui protecteur en fer, ce qui m'empêchait de bien voir l'animal, malgré les deux longues fenêtres pratiquées dans les parois du manchon. Ce dont je suis certain, c'est que dans ces conditions, la souris est morte bien plus rapidement que celles des expériences précédentes et qu'aussi les accidents mortels se sont succédé de plus près.

Au contraire, quand j'ai placé des souris dans l'oxygène pur à des pressions inférieures à 2 atmosphères, à 1 atmosphère 1/2 (expérience XLVII), à 1 atmosphère 3/4 (expérience XLVIII), j'ai vainement prolongé ce séjour deux ou trois heures; les animaux n'ont pas paru s'inquiéter autrement de la nature normale du gaz qu'ils respiraient. Ils paraissaient seulement inquiets d'être enfermés, d'où une certaine agitation résultant sans doute plus de leur état moral que de leur état physique.

Il serait certes intéressant, surtout d'après les travaux du docteur Quinquaud et de M. le docteur de Saint-Martin sur l'inhalation du gaz oxygène à la pression ordinaire, de savoir si en prolongeant longtemps le séjour des animaux à sang chaud dans l'oxygène légèrement comprimé, les animaux mourraient ou vivraient,

Si je n'ai pas poussé mes recherches dans cette direction, c'est que d'une part je n'étais pas outillé pour cela, et que d'autre part, j'en avais circonscrit le champ dans des limites bien déterminées.

§ 3. *Résumé schématique des précédentes expériences.* — La figure 21 est une représentation graphique des phénomènes observés sur les souris blanches soumises dans l'oxygène à des pressions variant de 1 pression atmosphérique 1/2 à 15 atmosphères. Je ne lui attribue pas une valeur rigoureusement mathématique, je la propose seulement comme un schéma, permettant se se rendre compte facilement des faits que j'ai observés.

Sur la ligne OX est compté le temps, sur la ligne OY sont indiquées les pressions.

AA_3, représente le temps qu'a mis la souris de l'expérience XLIV à mourir sous une pression de *2 atmosphères* d'oxygène, temps qui égale *quarante-cinq minutes.*

BB_3, le temps qu'une souris de même espèce a employé pour mourir dans l'oxygène comprimé à *5 atmosphères*, soit *vingt-trois minutes* (expérience XLI).

CC_3, le temps pour qu'une souris meure dans l'oxygène comprimé à *10 atmosphères*, soit *quatorze minutes* (XLII).

DD_3, le temps très approché pour la mort d'une souris à *15 atmosphères*, *cinq minutes.*

La ligne $A_3B_3C_3D_3$ est le lieu géométrique des points représentant aux diverses pressions le moment où la mort des animaux est survenue. Entre B_3 et C_3, cette ligne est droite. Sa direction par rapport aux axes montre que plus la pression est élevée, plus la mort survient vite. Au-dessus de 15 atmosphères la ligne en question tend à se rapprocher de l'axe OY, la mort, en effet, tend à devenir foudroyante. Au-dessous de 2 atmosphères, au contraire, elle deviendrait parallèle à l'axe OX, ce qui est bien d'accord avec la réponse des expériences, puisqu'à basse pression les animaux ont une tendance à résister à la mort.

Entre 5 et 15 atmosphères, le phénomène est continu.

Divisons chacune des lignes AA_3, BB_3, CC_3, DD_3 en trois parties égales : chaque segment représentera le temps d'une des trois périodes en lesquelles se divise également chaque cycle entier d'une expérience.

Les 2 lignes A,B,C,D, et $A_2B_2C_2D_2$ divisent l'aire comprise entre la ligne $A_3B_3C_3D^e$ et les axes en trois régions, pouvant figurer : la première, comprise entre l'axe OY et la ligne A,B,C,D, la *première phase* pendant laquelle l'animal montre de l'inquiétude, puis respire déjà plus vite et plus amplement.

La *deuxième phase* comprise entre la ligne A,B,C,D, et la ligne $A_2B_2C_2D_2$ est celle de la dyspnée et des premières convulsions.

La *troisième phase* représentée par la surface limitée par la ligne $A_2B_2C_2D_2$ et la ligne $A_3B_3C_3D_3$ figure la dernière période avec les accidents signalés : dyspnée croissante, grandes convulsions, convulsions rotatoires, arrêt des mouvements respiratoires, mort.

§ 4. — *Expériences sur les oiseaux.*

Exp. XLVII. — 3 heures. Canard placé dans le grand récipient. Pression maxima 6 atmosphères. A 3 h. 5, convulsions. 3 h. 8, nouvelles convulsions. Quand elles ont cessé (3 h. 10), décompression brusque. L'animal est mourant. Opisthotonos très marqué, le bec largement ouvert est vertical. Quelques convulsions agoniques. Mort.

Exp. XLVIII. — Un canard est placé dans le grand récipient pendant quinze minutes. La pression est 5 d'emblée, on la fait monter à 7. L'animal est maintenu cinq minutes sous cette dernière pression. Convulsions dans l'appareil. Décompression brusque. Le canard est mort.

Exp. XLIX. — 10 h. 10. Moineau dans l'éprouvette à la pression de 7 atmosphères d'emblée. On fait ensuite monter la pression, à l'aide de la pompe, jusqu'à 10 atmosphères. En moins d'un quart d'heure, les accidents observés sur les souris dans les expériences XLI à XLIV s'accomplissent, dans le même ordre de succession. 10 h. 15, l'animal est immobile. 10 h. 22, décompression lente terminée à 10 h. 27. Le moineau est mort en moins de dix minutes.

Exp. L. — Exp. LI. — Exp. LII. — Mêmes conditions que dans les expériences XLVII, XLVIII et XLIX, mais en substituant la décompression lente à la décompression brusque. Résultats identiques.

J'ai obtenu des résultats très semblables en opérant sur plusieurs moineaux, sur des bruants, des pinsons, des canaris et des chardonnerets. Placés dans des conditions de pression variant de 2 à 12 atmosphères, ils mouraient après avoir eu des convulsions, de la dyspnée, puis de l'apnée, très souvent des convulsions rotatoires et dans un temps variant entre dix minutes et cinq minutes. Quelquefois, les convulsions agoniques ont fait défaut, les animaux semblaient s'endormir et souvent le tournoiement, qui m'a paru un phénomène sans récidive, ne s'est pas manifesté.

§ 5. — *Expériences sur les animaux à sang froid.*

Exp. L. — Un cyprin est placé dans de l'eau ayant préalablement bouilli et remplissant la moitié de l'éprouvette à compression. Je fais passer d'abord un courant d'oxygène pur dans l'eau, puis je comprime le gaz, jusqu'à obtenir une pression de 10 atmosphères. Après deux heures, l'état de l'animal ne présentant rien de particulier que des troubles d'équi-

libre connus; j'effectue la décompression brusque, le poisson se remet à nager normalement.

Exp. LI. — Couleuvre soumise à l'action de l'oxygène comprimé pendant plusieurs heures. Décompression brusque. Aucun résultat.

Exp. LII. — Vendredi à 9 h. du matin, j'introduis dans le grand récipient 2 cyprins, 2 anguilles, 2 grenouilles et 2 dytiques. L'appareil est fermé, on y fait passer, pendant un quart d'heure, un courant d'oxygène pur, puis on fait monter la pression à 7 atmosphères 1/2 avec de l'oxygène pur. Le lendemain à 10 heures du matin, la pression est descendue à 6 3/4. Le gaz est renouvelé sans qu'on laisse tomber la pression qui est ramenée à 7 atm. 1/2 comme la veille. Le dimanche matin à 11 heures, même opération, la pression était descendue à 6 atm. 1/2. Le lundi matin à 9 heures et le mardi, les mêmes opérations sont renouvelées. A 2 heures de l'après-midi, décompression lente durant quinze minutes. Je trouve :

Les 2 poissons morts, dont l'un hors du cristallisoir; une grenouille presque morte, l'autre mourante, la couleuvre morte, les 2 anguilles mortes, 1 dytique mort, l'autre absolument normal.

La grenouille survivante est morte dans la nuit du mardi au mercredi; quant au dytique trouvé vivant, il a survécu.

C'est, outre les deux précédentes, les seules expériences que j'ai faites avec l'oxygène comprimé sur les animaux à sang froid. L'action prolongée de ce gaz ne paraît pas leur convenir mieux qu'aux animaux à sang chaud, bien qu'ils lui opposent une résistance plus grande.

§ 6. — Telles sont les conséquences de l'inhalation de l'oxygène comprimé, que j'ai constatées à l'aide des appareils décrits au chapitre II.

Les effets de l'oxygène pur sont les mêmes que ceux de l'oxygène à haute tension dans l'air suroxygéné, mais l'action du gaz comburant de l'air est bien plus intense quand il est pur que quand il est mêlé. Bien que ce résultat fût à prévoir, je crois qu'il n'était pas dépourvu d'intérêt de le prouver expérimentalement.

De plus, en employant l'oxygène, à l'état de pureté, les accidents qui amènent la mort se manifestent plus clairement dans la régularité de leur apparition et dans la constance de leur évolution.

§ 7. — *Différence entre l'action de l'air comprimé et l'action de l'oxygène comprimé pur.*

Il me semble encore intéressant, avant de terminer ce chapitre, d'insister une dernière fois sur la différence d'action entre l'air et l'oxygène comprimés.

Il résulte de mes expériences que si l'oxygène est mêlé à l'azote dans les proportions où il se trouve dans l'air, même à haute pression, le gaz comburant n'exerce pas aussi rapidement ses effets néfastes. Dans l'air comprimé entre 2 et 8 atmosphères, les animaux sont calmes, au moins pendant plus d'une heure. Jamais ils n'ont de convulsions sous pression.

Au voisinage de la pression de 8 atmosphères, quand le temps de la compression augmente au delà de 50 à 60 minutes, après une décompression lente, les mammifères et les oiseaux ont parfois des accidents convulsifs, des paralysies localisées, de la paraplégie, par exemple, mais bientôt ces accidents disparaissent, et les sujets retournent à l'état normal. L'action de l'oxygène n'intervient donc que si l'air étant suroxygéné, on le fait respirer encore à haute pression; bien entendu, dans les limites de pression et de temps où j'ai expérimenté.

A la suite d'une décompression brusque de l'air comprimé ordinaire, on trouve du gaz libre, de l'azote presque pur, dans les cavités splanchniques, tandis que l'oxygène ne devient jamais libre, par le fait d'une décompression brusque; il demeure fixé dans le sang et dans les tissus.

Dans le chapitre consacré à l'action de l'oxygène comprimé, je n'ai pas parlé des autopsies qui ont été pourtant pratiquées avec soin et ne m'ont pas fourni de renseignements nouveaux, si ce n'est qu'après l'emploi de l'oxygène pur je n'ai jamais été mis en présence d'hémorragies internes. J'ai constaté l'état de ramollissement que présente parfois la moelle, dans les régions inférieures, ce qui explique les troubles de la locomotion se montrant surtout dans les membres inférieurs, mais pas d'engouement pulmonaire, ni, à plus forte raison, de ruptures de ces organes.

Le tableau suivant met en parallèle des résultats que j'ai obtenus dans des expériences comparatives faites les unes avec l'oxygène, les autres avec l'air comprimé. Il ne fait, du reste, que montrer mieux aux yeux les résultats que je viens d'exposer dans le présent paragraphe.

Dans ce tableau, j'appelle t le temps qu'a duré la compression. Pour les animaux expérimentés dans l'éprouvette, c'est le temps total de la pression maxima, tandis que pour les gros animaux placés dans le récipient, le temps de la compression se divise en deux : 1° celui qu'on a employé à pomper et qui a souvent une

durée de plusieurs minutes par unité de pression acquise; 2° celui pendant lequel les animaux sont restés soumis à la pression maxima.

h est la pression maxima qu'a supportée l'animal.

Enfin j'ai cru intéressant de représenter par θ, la tension de l'oxygène telle que la calcule Paul Bert dans ces expériences, en multipliant la pression maxima obtenue dans l'appareil par la proportion centésimale de l'oxygène dans le mélange. J'ai donné ce nombre parce que, dans le cas où l'on emploie l'oxygène pur, il montre à quelle tension élevée se trouve ce gaz. Dans le calcul de la tension de l'oxygène pur j'ai supposé que le gaz employé contenait seulement 98 0/0 d'oxygène, c'est à peu près la moyenne des analyses dans mes expériences.

Expérience XI

Chien, t = 65 min.;
h = 8 atm.;
θ = 168.
Décompression lente.
Survivance.

Expérience XII

Chien, t = 60 min.;
h = 6 atm.;
θ = 126.
Décompression brusque.
Mort.

Expérience VII

Lapin, t = 55 min.;
h = 5 atm.;
θ = 105.
Décompression lente.
Survivance.

Expérience VI

Lapin, t = 8 min.;
h = 7 atm.;
θ = 147.
Décompression brusque.
Survivance.

Expérience X

Souris, t = 60 min.;
h = 5 atm.;
= 105.
Décompression brusque
Mort.

Expérience XXXVI

Chien, t = 15 min.;
h = 6 atm.;
θ = 588.

Mort.

Expérience XXXIX

Lapin, t = 27 min.;
h = 5 atm.;
θ = 490.

Mort.

Expérience XLI

Souris, t = 23 min.;
h = 5 atm.;
θ = 490.

Mort.

Expérience IX

Souris, t = 60 min.;
h = 12 atm.;
θ = 262.
Décompression lente.
Survivance.

Expérience XVIII

Canard, t = 15 min.;
h = 2 atm. 1/2;
θ = 52,5.
Décompression brusque.
Survivance.

Expérience XX

Canard, t = 40 min.;
h = 6 atm.;
θ = 126.
Décompression brusque.
Mort.

Expérience XXII

Moineau, t = 45 min.;
h = 10 atm.;
= 210.
Décompression brusque.
Mort.

Expérience XLII

Souris, t = 45 min.;
h = 10 atm.;
θ = 980.

Mort.

Expérience XLIV

Souris, t = 40 min.;
h = 2 atm.;
θ = 196.
Mort.

Expérience XLVII

Canard, t = 10 min.;
h = 6 atm.;
θ = 588.

Mort.

Expérience XLVIII

Canard, t = 15 min.;
h = 7 atm.;
θ = 686.

Mort.

Expérience XLIX

Moineau, t = 10 min.;
h = 6 atm.;
θ = 588.

Mort.

Il résulte des nombres fournis par l'examen de ce tableau que la mort par décompression brusque après compression préalable dans l'air est bien due, dans mes expériences, à l'action mécanique de l'azote et que l'action de l'oxygène, sous tension, n'est intervenue que dans les expériences XI et XII sur les chiens.

En effet, c'est au-dessous de 1 atmosphère 1/2 que, dans l'oxygène pur, nous ne constatons plus les accidents convulsifs. A cette pression, la tension de l'oxygène pur est de 150. Dans le cas de l'air comprimé je n'ai jamais eu d'animaux soumis à cette tension, parmi ceux dont il est fait mention dans le tableau ci-dessus, que les deux chiens des exp. XI et XII. Or ces animaux ont eu des convulsions pendant qu'ils étaient sous pression. Le premier, décomprimé lentement, est sorti paraplégique de l'appareil, et le second,

qui a été soumis à l'épreuve de la décompression brusque, a laissé seulement percevoir les accidents mortels dus à l'action des gaz libérés dans le sang, dans ces conditions d'expérience.

§ 8. — *Conclusions.* — Les conclusions de ce chapitre sont conformes à celles de Paul Bert, mais je suis arrivé à ces conclusions par des moyens d'expérience différents qui m'ont permis de séparer plus constamment l'action propre à l'oxygène de l'action due à l'azote, en employant le premier gaz pur et en ne laissant agir le second sous pression qu'un temps assez court et à des pressions assez faibles pour que l'oxygène condensé n'agisse pas en même temps.

Ces conclusions, je les formule en empruntant, pour les deux premières, à l'éminent maître les termes mêmes qu'il a employés, mais en ne citant de ses conclusions que ce qu'elles ont de commun avec le cadre dans lequel j'ai volontairement circonscrit mes recherches.

1° L'oxygène pur comprimé se comporte comme un poison mortel, pour les animaux à sang chaud, dès que sa pression approche de 2 atmosphères.

2° Il est également mortel pour les animaux à sang froid, mais à la condition qu'il agisse pendant plus longtemps sur ces animaux que sur les animaux à sang chaud.

3° La mort dans l'oxygène comprimé est précédée par des convulsions que Paul Bert considère comme consécutives à l'empoisonnement, et suivant l'intensité de ces convulsions, ajoute le même auteur, elles présentent les divers types du tétanos, de l'épilepsie, de l'intoxication par la strychnine, par l'acide phénique, etc.

J'ajouterai encore aux formules précédentes :

4° Les accidents causés par l'oxygène comprimé ne sont réellement bien évidents que dans l'oxygène pur. Ils sont d'autant plus rapides et plus réguliers dans leur succession que ce gaz est plus pur et qu'il est respiré à pression plus élevée.

V. — TOXICITÉ DE L'OXYGÈNE COMPRIMÉ

SOMMAIRE : *Injection sous-cutanée de sucs fournis par le sang et les muscles d'animaux morts dans l'oxygène comprimé. — Action probable de la potasse. — Toxines douteuses.*

§ 1. — Puisque l'oxygène à haute pression agit comme un poison violent, engendre-t-il des toxines dans les tissus des animaux soumis à son action?

Par les moyens que j'ai employés, je n'ai réussi qu'à recueillir des indications de deux natures.

A. — La première, c'est que si j'ai provoqué souvent des convulsions chez des grenouilles sur lesquelles j'ai pratiqué des injections sous-cutanées de suc musculaire provenant d'animaux ayant subi l'action de l'oxygène comprimé, les résultats obtenus n'ont pas eu toute la constance désirable.

B. — La seconde indication m'a conduit à la conclusion que, s'il y a des produits toxiques se développant dans les tissus des animaux ayant respiré de l'oxygène comprimé, ces substances, ou plutôt les effets de ces substances sont facilement détruits.

Ces conclusions deviendront plus claires après que j'aurai rendu compte des expériences me permettant de les appuyer d'arguments motivés.

A. — Recherche de produits toxiques dans les tissus après l'action de l'oxygène comprimé.

§ 2. — *Préparation d'extraits sanguins pour injections sous-cutanées.*

Je ne cite dans certaines expériences que seulement les essais de sucs provenant d'animaux comprimés. Cependant j'avais au préalable essayé des sucs des mêmes organes provenant d'animaux à l'état normal.

Dans ce dernier cas je n'ai eu que des résultats douteux ou négatifs.

EXP. LIII type. — Je place d'abord une canule à robinet dans la veine jugulaire d'un chien, puis l'animal est placé dans le grand récipient où

l'on injecte de l'oxygène jusqu'à obtenir 6 à 8 atmosphères de pression, la pression mortelle. Après la décompression brusque pratiquée à la suite de plusieurs crises de convulsions, l'appareil est ouvert et je recueille une certaine quantité de sang, qui est défibriné. Je le mêle avec son poids d'alcool ordinaire. Le liquide ainsi obtenu n'est employé que le lendemain. Je le filtre alors, puis il est placé au bain-marie à la température de 40°. Quand l'alcool est évaporé, le résidu suffisamment sec est dissous dans 5 centimètres cubes d'eau distillée et filtrée.

C'est ce dernier liquide que j'injecte sous la peau des grenouilles à l'aide de la seringue de Pravaz.

Je n'ai obtenu aucun résultat avec l'extrait provenant du sang de mammifères, même en prenant la précaution d'effectuer la distillation dans le vide à température moindre.

§ 3. — *Préparation de l'extrait musculaire.*

Exp. LIV. — La préparation du suc musculaire est identique à la précécente. Le muscle est haché, macère vingt-quatre heures dans son propre poids d'alcool. Le liquide de la macération est d'abord recueilli, puis j'y ajoute le suc provenant du muscle fortement pressé. Après évaporation de l'alcool, soit au bain-marie, soit dans le vide, le résidu obtenu est traité et employé, comme le résidu définitif provenant du sang.

Chaque injection est pratiquée sous la peau du dos de la grenouille; elle est égale au contenu total de la seringue de Pravaz, c'est-à-dire à 1 centimètre cube.

C'est avec l'extrait musculaire que j'ai obtenu seulement quelques résultats positifs consignés dans les expériences suivantes.

J'ai également essayé des préparations de sucs semblables préparés avec la substance nerveuse de l'encéphale et particulièrement du bulbe, mais dans ce cas encore les résultats ont été nuls.

Je ne relaterai donc que l'essai du suc musculaire.

Exp. LV. — Une première injection d'extrait musculaire est pratiquée sous la peau de deux grenouilles (A) et (B). Les deux animaux s'agitent pendant deux minutes environ, puis deviennent tranquilles. Au bout de cinq minutes, la grenouille (A) a des convulsions assez fortes des membres inférieurs et de la paraplégie. Un quart d'heure après la première injection (4 heures), j'en pratique une seconde sur les deux grenouilles. L'animal (B) s'agite de nouveau, se dresse convulsivement debout, puis retombe lourdement. 4 h. 10, les deux grenouilles ont des convulsions. Je les place sur le dos, elles demeurent dans cette position sans bouger, le cœur bat. Je les place sous une cloche humide où le lendemain je les trouve mortes, dans la position même où je les ai laissées la veille.

Exp. LVI. — Une grenouille reçoit, de 10 minutes en 10 minutes, par trois fois, une injection de suc musculaire provenant d'un lapin mort dans l'oxygène comprimé. Elle n'a de convulsions qu'au bout d'une demi-heure. Elle me semble morte deux heures après la première injection. A l'autopsie, je constate que le cœur bat très faiblement. Le nerf sciatique a conservé son excitabilité.

Exp. LVII. — Suc extrait des muscles d'un chien mort par l'oxygène comprimé. Deux injections sont pratiquées à une grenouille. Convulsions pendant une heure. Puis immobilité d'une demi-heure. L'animal revient à la santé.

Exp. LVIII. — Suc musculaire de lapin mort dans l'oxygène comprimé, trois injections administrées à deux grenouilles. L'une des grenouilles meurt sans convulsions, l'autre n'a que des périodes de courte agitation après chaque injection.

Exp. LIX. — Une grenouille reçoit trois injections en une heure de suc musculaire provenant d'un canard mort dans l'oxygène comprimé. Pas de convulsions. Deux heures après la première injection, l'animal est décoloré, ses membres sont flasques, le cœur bat. Trouvée morte le lendemain.

Exp. LX. — Deux grenouilles reçoivent chacune trois injections d'extrait musculaire provenant d'un chien mort dans l'oxygène comprimé. L'une d'elles survit, l'autre a quelques convulsions quinze minutes après la troisième injection. Une demi-heure après, elle est immobile, après avoir eu de la paraplégie. Le cœur bat. Le lendemain, elle est trouvée morte.

Exp. LXI. — Deux grenouilles reçoivent, à 3 h. 10, chacune une injection de suc musculaire d'un lapin mort dans l'oxygène comprimé. Agitation. 2 h. 20, deuxième injection à chaque animal; l'une d'elles reçoit de suite une troisième injection. Agitation nouvelle. Paraplégie inférieure de la grenouille qui a reçu trois injections, puis convulsions assez faibles pour les deux animaux, diminuant jusqu'à 4 heures. Guérison.

Les phénomènes convulsifs sont donc certainement transmis aux grenouilles par ce mode d'expérimentation, mais il est bien évident que la toxine développée dans les tissus des animaux morts comprimés dans l'oxygène, si toxine il y a, n'aurait pas, à la dose où j'ai pu la faire naître, les terribles effets qu'on attribue aux substances sœurs.

J'ai dit plus haut que j'avais essayé comparativement le suc musculaire d'animaux tués à l'état de santé et aussi celui d'animaux comprimés dans l'air, à des pressions élevées, et ayant été maintenus sous pression. Je n'ai dans ces cas qu'exceptionnellement

obtenu des phénomènes convulsifs, en opérant comme je l'avais fait, avec les extraits provenant de muscles d'animaux morts dans l'oxygène à haute pression. Parfois la grenouille expérimentée a eu quelques contractions violentes des membres, mais elle n'est jamais morte.

Ces recherches donneraient peut-être des résultats plus positifs si elles étaient effectuées avec l'aide d'appareils compresseurs plus puissants. Toutefois il me semble que quelques indications intéressantes résultent des expériences précédentes.

Les muscles des animaux morts dans l'oxygène comprimé contiennent des produits nocifs qui, s'ils existent dans les muscles à l'état normal, y sont en moindre quantité.

Une objection pourrait surgir encore et elle a une certaine valeur. Les grenouilles mortes après avoir reçu le suc extrait des muscles, ne sont-elles pas victimes de l'action de la potasse?

J'ai en effet réalisé une série d'expériences dans lesquelles, après évaporation, tantôt au bain-marie, tantôt dans le vide, de l'alcool dans lequel avait macéré le muscle, je versais sur ce résidu quelques gouttes d'alcool absolu. J'évaporais de nouveau. J'obtenais ainsi un produit privé de sels de potasse qui, injecté sous la peau de grenouilles, n'a *jamais* déterminé de convulsions (*expérience LXII*).

B. — Destruction des produits toxiques dus à l'oxygène comprimé, par l'action de l'air comprimé.

§ 4 — C'est un fait bien connu que pour combattre les suites fâcheuses de la décompression rapide il faut respirer de l'oxygène.

Les deux expériences suivantes mettent bien en évidence cette vérité.

Exp. LXIII. — Un lapin est placé dans l'air comprimé à la pression de 6 atmosphères 1/2 pendant cinquante minutes. Décompression instantanée. Aussitôt, j'injecte de l'oxygène pur et je fais remonter, en comprimant ce gaz, la pression à 6 atmosphères. Je laisse l'oxygène agir pendant vingt minutes et j'effectue de nouveau la décompression brusque. L'animal est bien portant.

Isolée, cette expérience ne prouverait rien, mais répétée un certain nombre de fois avec succès, on est en droit de ne pas douter de l'effet de l'oxygène dans ces circonstances.

Exp. LXIV. — Une souris est placée dans l'éprouvette. On y fait monter la pression à 10 atmosphères avec de l'air, puis je décomprime brusquement. De l'oxygène est substitué à l'air, de façon à ce que la pression remonte à 10 atmosphères. L'animal, tombé sur le flanc au moment de la décompression, se redresse aussitôt. Après un moment j'effectue de nouveau la décompression. L'animal est bien portant et survit sans accident.

Ces effets vérifiés, j'ai eu l'idée de renverser l'opération, d'effectuer, si je puis m'exprimer ainsi, l'expérience réciproque, en injectant de l'air à haute pression dans un appareil où un animal avait souffert sous l'action prolongée de l'oxygène comprimé. En opérant ainsi, j'ai mis à jour un fait quelque peu inattendu.

Voici les expériences réalisées dans ces conditions et leur résultat.

Exp. LXV. — Sont placés dans le grand récipient : 1° un lapin ; 2° un cobaye ; 3° un pinson. 3 h. 55, je fais monter d'emblée la pression à 4 atmosphères en employant de l'oxygène pur. J'injecte ensuite de l'air jusqu'à ce que la pression monte à 8 atmosphères.

La composition du gaz contenu dans le récipient est donc la suivante :

Azote	43 0/0
Oxygène	57 0/0

La tension de l'oxygène est de $57 \times 7 = 399$, soit 400 en chiffre rond.

3 h. 46, agitation, convulsions.

4 h. 5, convulsions plus franches.

J'ouvre le robinet, mais en même temps que le gaz s'échappe du récipient j'introduis de l'air à l'aide de la pompe. A 4 h. 15, agitation nouvelle. A 4 h. 30, la pression est tombée à 5 atmosphères, certainement le gaz du récipient n'est plus que de l'air atmosphérique, la décompression lente continue jusqu'à 4 h. 45. J'ouvre l'appareil et je trouve le cobaye à l'état normal, le lapin est dans un état de malaise très appréciable, l'oiseau paraît normal, mais il est pris de convulsions rapidement mortelles à 5 h. 15. Les deux rongeurs survivent.

Sans être concluants, les résultats de cette première expérience m'encourageaient à pousser mes recherches dans la voie où je m'engageais.

Exp. LXVI. — A 5 heures, un pinson est introduit dans l'éprouvette. 5 h. 5, la pression étant de 6 atmosphères, l'animal s'agite. Il ouvre le bec, dyspnée. 5 h. 15, agitations plus fortes. 5 h. 20, l'animal tombe sur le flanc, grandes convulsions, ralentissement des mouvements respiratoires, qui s'arrêtent. Décompression brusque, injection d'air qui fait remonter la pression à 6 atmosphères. L'animal se redresse sur ses pattes,

dès qu'il reçoit le premier jet de gaz atmosphérique. 5 h. 23, décompression lente, terminée à 5 h. 30, opisthotonos. Mis sous une cloche en observation, il place sa tête sous l'aile gauche et s'endort. 6 heures, il se réveille et a une crise de convulsions assez forte. 6 h. 5, il est debout de nouveau et se rendort jusqu'à 6 h. 30. Je le remets dans sa cage et je le pose sur un perchoir, il s'y tient et s'endort dans la même attitude que sous la cloche. Le lendemain, l'opisthotonos est encore assez accentué; mais le surlendemain il a disparu presque complètement et l'oiseau est définitivement revenu dans son état normal.

Exp. LXVII. — Un canard est placé, à 3 h. 40, dans le grand récipient sous pression d'oxygène pur égale à 7 atm. En réalité la pression reste flottante entre 6 1/2 et 7 atmosphères parce que le récipient fuit légèrement. 4 h.8, décompression instantanée. J'ouvre l'appareil. L'oiseau est couché sur le flanc, il a de très fortes convulsions, son état est très voisin de la mort. Je referme vivement le récipient et j'y fais remonter la pression à 7 atmosphères avec de l'air. Je laisse les choses en cet état pendant 10 minutes, puis la décompression lente s'accomplit en 20 minutes. 4 h. 45, l'animal est retiré du récipient, opisthotonos marqué, il ne peut encore se tenir sur les pattes; ses ailes sont pendantes, tout en en battant, il cherche à se dresser, sans y réussir. Après cet effort, dyspnée très accentuée, l'opistothonos diminue. 4 h. 50, il tente de nouveaux efforts pour se mettre debout, n'y réussit que pour un très court instant pendant lequel sa tête tombe lourdement d'arrière en avant, le bec vient violemment choquer le sol, c'est ainsi qu'il marche. A chaque pas, nouvelle chute de la tête. Quand il s'arrête, les ailes sont pendantes. 5 heures, il veut marcher de nouveau, mêmes accidents, je remarque qu'il se dirige toujours de droite à gauche. A chaque déplacement d'une patte, la tête retombe en avant, le bec cogne la surface du sol, puis elle se relève en opisthotonos, pour retomber au pas suivant. Cet état demeurant stationnaire, je le place sur l'eau à 5 h. 30, il nage en tournant toujours sur sa gauche, vainement je cherche à le détourner en sens inverse; les mouvements d'oscillation de la tête sont les mêmes que pendant la marche, seulement comme le bec ne rencontre plus la résistance du sol, la tête plonge complètement dans l'eau. Replacé sur le sol ferme, je l'observe encore jusqu'à 6 heures. A 6 h. 30, l'opisthotonos a diminué encore, il marche un peu plus facilement, mais l'animal tend le cou, ouvre le bec pour crier, il est aphone. Il se dirige toujours de droite à gauche. Il nage sans oscillation anormale de la tête, mais quand il rencontre la margelle du bassin, c'est toujours sur sa gauche qu'il tourne. Remis dans le poulailler à 6 h. 50. Le lendemain, les ailes sont encore pendantes, la marche est normale. Il nage facilement dans tous les sens. Il est toujours aphone. Le surlendemain, les ailes pendent moins, la voix est faible et sifflante. Le troisième jour, les ailes sont moins pendantes, la voix n'a pas encore son timbre habituel. Le quatrième jour, quoique les ailes pendent légèrement encore, on peut considérer l'oiseau comme bien portant et je cesse de l'observer.

Exp. LXVIII. — Un moineau est soumis aux mêmes conditions d'expériences que le pinson de l'expérience LXVI. A sa sortie de l'appareil, il a à plusieurs reprises des convulsions. L'opisthotonos a diminué au courant de la journée de l'expérience, mais il en a toujours conservé quelque peu, dans la suite, avec une déviation de la tête à gauche.

Exp. LXIX. — Je place une souris dans l'éprouvette à 10 h. 30. Je fais monter la pression à 10 atmosphères avec de l'oxygène. 10 h. 35, après de l'agitation, les mouvements respiratoires augmentent d'amplitude. 10 h. 45, convulsions, mouvements respiratoires de plus en plus espacés. 10 h. 47, décompression brusque, substitution immédiate d'air à la pression 10. L'animal se redresse aussitôt, mais il reste calme. 10 h. 50, décompression jusqu'à 11 h. 5. Sortie de l'appareil, la souris est bien portante et survit sans accidents nouveaux.

Autant de fois j'ai recommencé les expériences ci-dessus décrites, autant de fois, avec des variétés de détails seulement, j'ai obtenu les mêmes résultats favorables.

La substitution de l'air comprimé à l'oxygène pur ranimait les animaux mourants et cela presque instantanément. Presque toujours ils ont survécu, je n'ai pas eu plus de dix morts sur une soixantaine d'expériences. Souvent, à la sortie du récipient à compression, après l'action de l'air comprimé, j'ai assisté à plusieurs crises de convulsions. Plusieurs fois, des oiseaux, comme ceux de l'expérience LXVI, ont conservé de l'opisthotonos et une déviation de la région cervicale, tandis que plus souvent les autres animaux sont revenus à l'état normal ou à l'état presque normal, dès le lendemain de la double épreuve de compression et de décompression.

§ 5. — *Conclusions du chapitre* V. — Comment agit l'air dans les conditions expérimentales où nous venons de l'employer?

Peut-on admettre qu'introduit par les canaux respiratoires dans l'organisme, il agisse comme le contrepoison des toxines qu'aurait engendrées l'oxygène à haute tension? Non.

Est-ce que le système périphérique impressionnable à l'air, qui est l'excitant physiologique des mouvements respiratoires, ne reçoit plus cette excitabilité de la part de l'oxygène s'il n'est pas mêlé d'azote? L'oxygène pur, dans ce cas, agirait sur le bulbe à l'inverse de l'air.

Nous avons constaté, en effet, l'arrêt constant des mouvements respiratoires, après des troubles constants de ces mouvements, chez les animaux respirant dans l'oxygène comprimé.

Mais les convulsions cloniques et toniques qu'ont les animaux

soumis à l'action de l'oxygène à haute tension, les convulsions transmises aux grenouilles sous la peau desquelles on injecte des extraits musculaires provenant d'animaux morts dans l'oxygène pur à haute tension, nous ramènent à l'hypothèse de toxines formés dans les tissus, produits auxquels je crois difficilement.

En effet, ou bien ces produits toxiques se forment en très petite quantité, ou bien encore ils se détruisent très rapidement, puisque la substitution de l'air à l'oxygène, quand on ménage la transition dans les pressions, suffit à en faire disparaître les funestes effets.

CONCLUSIONS

1° Les appareils décrits dans le chapitre II permettent de réaliser facilement les expériences sur la compression et la décompression, que Paul Bert avait faites au moyen d'appareils plus coûteux et plus compliqués.

2° C'est ce que démontrent les expériences du chapitre III dans lequel j'ai montré que la mort, dans la décompression brusque de l'air comprimé, était bien due à la présence de l'azote devenant libre dans les vaisseaux.

3° L'appareil que j'emploie pour déterminer la décompression brusque permet d'effectuer une décompression comparable à celle qui se produit, dans le cas de l'explosion des appareils servant aux expériences de compression. Aussi, ai-je provoqué la mort d'animaux que Paul Bert n'avait pas réussi à tuer toujours, bien qu'ils les ait soumis à des pressions plus élevées, parce que, dans les expériences de Paul Bert, la décompression qui suivait la compression était toujours relativement lente.

La décompression instantanée provoque des accidents beaucoup plus graves et beaucoup plus nets, que la décompression brusque durant quelques secondes.

Non seulement on trouve du gaz libre dans les vaisseaux, après une décompression instantanée, mais il peut y avoir rupture de vaisseaux et, particulièrement, ruptures des vaisseaux pulmonaires entraînant parfois l'éclatement consécutif des poumons eux-mêmes.

4° J'exagère les effets de l'azote libre dans les vaisseaux, à la suite de la décompression, en lui substituant le protoxyde d'azote à l'azote, c'est-à-dire en faisant respirer, sous pression, un mélange de 21 parties d'oxygène et 79 parties de protoxyde d'azote.

Dans ce dernier cas, au moment de la décompression, le protoxyde d'azote qui devient libre étant en grande masse, l'animal est fortement météorisé.

Si alors on le soumet de nouveau à une pression élevée, son corps reprend son volume primitif.

Je considère cette expérience comme très démonstrative, devant un auditoire.

5° Le protoxyde d'azote devient très toxique quand il est comprimé.

6° Il y a une très grande différence entre l'action de l'air suroxygéné et celle de l'oxygène pur, pendant la compression. La tension de l'oxygène pur étant presque cinq fois celle de l'oxygène de l'air, à la même pression; d'où l'intérêt d'opérer avec de l'oxygène pur, comme je le fais, dans les expériences de compression décrites au chapitre IV.

7° Dans l'oxygène pur, les animaux à sang chaud meurent rapidement.

La mort d'une souris, dans l'oxygène pur à 4 atmosphères, survient en vingt minutes environ, précédée d'une période de convulsions violentes et se répétant assez régulièrement.

8° Cet état convulsif rappelle bien la mort des animaux empoisonnés par la strychnine, ou par l'acide phénique.

9° Y a-t-il pourtant formation de toxines, par suite de l'action de l'oxygène comprimé?

L'extrait musculaire d'animaux morts dans l'oxygène comprimé, injecté sous la peau de grenouilles, détermine presque toujours chez celles-ci des convulsions souvent mortelles.

L'extrait musculaire d'animaux tués à l'état de santé, ne produit pas les mêmes effets.

En faisant disparaître la potasse du suc employé pour les injections, ce suc ne détermine plus d'accidents convulsifs.

10° S'il y avait formation de produits toxiques, ceux-ci seraient bien peu stables, et seraient en bien petite quantité, puisqu'il suffit de soumettre à l'action de l'air comprimé des animaux mourant dans l'oxygène comprimé, pour qu'ils reviennent aussitôt et définitivement à la santé.

Cette dernière conclusion résultant de mes expériences éloigne de l'hypothèse consistant à considérer l'oxygène comprimé comme un véritable toxique.

ANOMALIE DES ARTÈRES RÉNALES

Par GUILLEMINOT

A l'autopsie d'une malade du service de M. le Dr Charrin, nous avons constaté, relativement aux artères du rein, une anomalie qui paraît offrir quelque intérêt.

Les deux artères normales se détachaient de l'aorte à 84 mm., au dessus de la bifurcation iliaque; elles mesuraient, à leur partie moyenne, 15 mm. de circonférence externe. De plus, chacun des reins présentait une artère supérieure et une inférieure absolument symétriques dans leur origine comme dans leur trajet.

Cette symétrie, jointe à l'absence de toute anomalie du système veineux, semble particulière à notre cas.

L'artère surnuméraire inférieure, dont la circonférence externe atteignait 9 mm. 1/2, à sa partie moyenne, naissait sur les côtes de l'aorte un peu au-dessus de l'origine de la sacrée moyenne, à 27 mm. au-dessus de la bifurcatien iliaque, un peu en dehors de la ligne d'origine des intercostales. Son origine se trouvait, par conséquent, éloignée de plus de 5 cm. 1/2 de celle des rénales principales. Cette surnuméraire inférieure suivait ensuite un trajet à peu près horizontal, passait en *arrière* de l'uretère, pour aboutir au bord interne du rein, tout près de son extrémité.

L'artère surnuméraire supérieure naissait des rénales tout près de leur origine, à 5 mm. environ de la paroi de l'aorte; elle gagnait ensuite directement l'extrémité supérieure du bord interne du rein, en obliquant légèrement du dedans en dehors, et de bas en haut; sa circonférence externe mesurait 7 mm. 1/2.

Les artères supérieures que nous avons rencontrées peuvent rentrer dans la nombreuse catégorie des anomalies résultant de la division prématurée de la rénale, mais encore offraient-elles ceci de spécial qu'elles sont nettement symétriques.

L'état de la pièce n'a pas permis d'injecter complètement ces trois vaisseaux; néanmoins, nous avons pu constater que l'artère du hile principal irriguait la plus grande partie du rein, tandis que les deux accessoires se distribuaient à une partie des deux ou trois pyramides les plus voisines des extrémités.

Nous avons relevé dans les auteurs les anomalies qui se rappro-

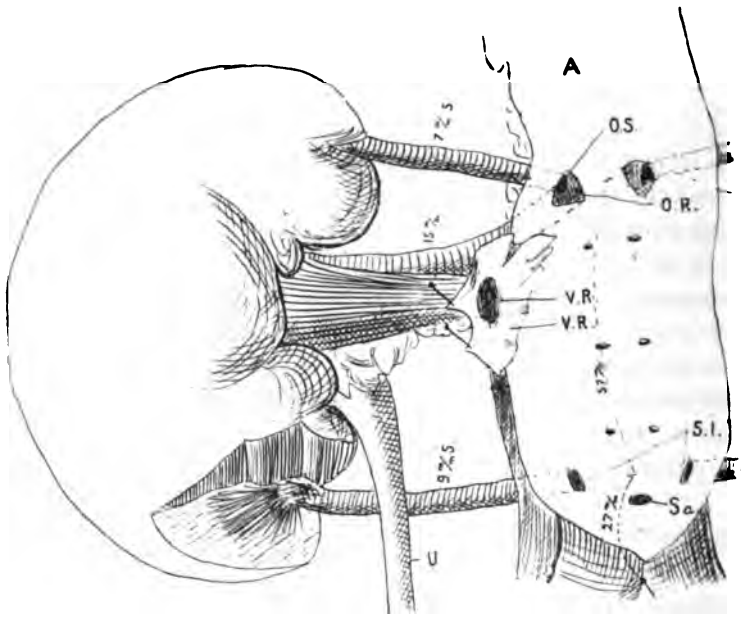

A. Aorte ouverte; — O. S. Orifice des supplémentaires supérieurs; — O. R. Orifice des rénales principales; — V. R. Veine rénale; — V. C. Veine cave; — SI. Supplémentaires supérieurs; — Sa. Sacrée: — V. Uretère.

chent le plus de la nôtre, notamment l'observation de Sébileau (*Bull. Soc. anat.*, 1889) signalant deux artères au rein *droit*, une supérieure, une inférieure, accompagnées de deux veines rénales, unilatéralité et anomalie veineuse, tels sont les caractères qui la distinguent de celle-ci.

Il existe, en outre, de nombreuses observations d'artères supplémentaires, de bifurcation prématurée, mais nous n'en avons relevé aucune présentant et cette symétrie et cette absence complète d'anomalie veineuse.

ANALYSE ET COMPTE RENDU

DES TRAVAUX FRANÇAIS ET ÉTRANGERS

Anatomie des centres nerveux, par M. J. Dejerine, avec la collaboration de Mme Dejerine-Klumpke. 1 vol. grand in-8 de 810 p. avec 401 figures dans le texte dont 45 en couleurs. Rueff et Cie, éditeurs, Paris.

Le tome premier de l'ouvrage de M. et Mme Dejerine comprend deux parties : l'une relative aux méthodes usitées dans l'étude du système nerveux, au développement, à l'histogénèse et à l'histologie générale de ce même système; l'autre, fondamentale, de beaucoup la plus importante, est consacrée au cerveau (morphologie, structure, histologie et texture).

Aujourd'hui, dans les sciences biologiques, c'est la valeur des procédés mis en usage qui permet d'apprécier les résultats. Nombreuses et séduisantes sont les idées et les théories qui ont été émises et qui se sont succédé en neurologie; il est vrai, pendant des siècles, on s'était borné à disséquer plus ou moins finement, on s'en tenait jusqu'ici aux examens partiels, et dès lors c'est à des hypothèses qu'il fallait recourir pour combler les lacunes qui ressortaient d'une observation incomplète.

M. et Mme Dejerine ont procédé autrement : au lieu de s'appuyer sur des autorités souvent contestables, ils commencent par décrire avec soin la méthode qu'ils ont suivie pour faire leurs préparations. Cette façon d'agir présente un immense avantage, celui d'apprendre au lecteur à voir par lui-même; il peut ainsi contrôler, s'il le désire, les dispositions qu'il trouve figurées et décrites dans le livre.

Avant d'aborder l'anatomie même du cerveau, M. et Mme Dejerine exposent en détail l'état actuel de nos connaissances en ce qui concerne le développement, l'histogénèse et l'histologie du système nerveux en général. Les chapitres relatifs à cette étude suffisent à préparer le lecteur à ceux qui traitent spécialement du cerveau; c'est ainsi que les auteurs peuvent, sans trop d'inconvénient, commencer par traiter de l'encéphale avant d'avoir fait connaître la moelle, et éviter le grave reproche de procéder du composé au simple.

L'anatomie du cerveau comprend cinq chapitres : le premier porte sur la morphologie du cerveau. C'est à l'aide de la photographie qu'ont été obtenues les vues d'ensemble des divers segments de ce viscère. Autrement dit, les nombreux dessins qui éclairent la morphologie du cerveau représentent la réalité des choses. On n'a pas affaire à des figures plus ou moins schématiques, comme il arrive pour la plupart des traités classiques. Les véritables travailleurs sauront apprécier cette heureuse innovation.

Dans un second chapitre, c'est par des coupes microscopiques *sériées*

que les auteurs nous initient à la topographie du cerveau. Les figures qui reproduisent ces coupes n'ont pas besoin d'un texte explicatif pour être lues avec fruit. Au premier coup d'œil, grâce à un dessin d'ensemble et à des tracés exactement calculés, on reconnaît à quel niveau et dans quelle direction a passé le couteau. On s'oriente aisément et il est dès lors facile de voir que tel épaississement, telle courbure de la coupe correspond à tel ou tel détail de l'écorce cérébrale.

La texture du cerveau est l'objet du troisième chapitre. Des coupes microscopiques *sériées*, faites selon les directions vertico-transversale' horizontale et oblique, rendent compte de tous les détails de structure. Les préparations, préalablement colorées par les méthodes de Weigert ou de Pal, ont été soigneusement dessinées à l'aide d'un appareil spécial, de sorte que les dessins sont la reproduction exacte et fidèle des coupes.

Au lieu de descriptions théoriques on assiste, de cette façon, à une sorte de succession des faits; on les saisit dans leurs rapports et dans leur enchaînement. On nous permettra cependant de regretter que les exigences typographiques ne se soient pas prêtées à la disposition des coupes les unes à la suite des autres, qu'on n'ait pu étaler en même temps sous les yeux du travailleur *toutes celles qui appartiennent à une même série*. La digestion un peu ardue de ces figures eût été singulièrement facilitée par leur groupement en planches bien ordonnées; elles seraient devenues, par cet artifice, on peut le dire, d'une lecture presque courante.

Le quatrième chapitre a trait à la structure histologique de l'écorce cérébrale.

Enfin le cinquième et dernier chapitre comprend l'étude de la substance blanche, c'est-à-dire les systèmes d'association et les fibres commissurales du cerveau.

Je ne saurais, dans cette énumération rapide, prétendre fournir une idée suffisante de la valeur d'un livre important que tous les anatomistes ont déjà entre les mains. Je me garderai bien d'adresser des félicitations banales à M. et Mme Dejerine. Qu'il me suffise d'affirmer que leur œuvre est sans analogue. A l'encontre de certains auteurs dont le principal mérite consiste à s'approprier les dessins et les descriptions d'autrui en les présentant habilement sous une forme nouvelle, M. et Mme Dejerine rendent pleine justice à tous ceux qui les ont précédés. C'est avec une clarté remarquable qu'ils font connaître l'état de la science actuelle, dont leurs recherches personnelles ont contribué à augmenter le champ et à élargir les horizons. Grâce aux indications de technique, le travail sera bien facilité à ceux qui voudront les suivre dans ces études si attrayantes; en outre, la bibliographie complète qui termine chacun des chapitres sera d'un grand secours pour remonter aux sources originales.

Inutile de dire que le public médical attend avec impatience le tome second qui traitera des connexions reliant entre elles les différentes parties de l'encéphale et la moelle épinière. Ce sera le couronnement de l'œuvre.

Éd. Retterer.

Le propriétaire-gérant : Félix Alcan.

Coulommiers. — Imp. Paul BRODARD.

DÉVELOPPEMENT

DU

SEGMENT OCCIPITAL DU CRANE

Par CH. DEBIERRE

Professeur d'Anatomie à la Faculté de médecine de Lille.

(*Planches IX et X.*)

Le développement de l'os occipital a été étudié par de nombreux anatomistes depuis Fallope et Kerckringe jusqu'à nos jours. Si, à mon tour, j'entreprends d'écrire sur le développement de cet os, c'est parce que les résultats acquis sont des plus contradictoires. Il ne serait donc pas mauvais que nous puissions nous faire une idée nette de nos acquisitions à cet égard, ainsi que de la valeur des faits contradictoires et des conclusions opposées qui existent à l'heure qu'il est dans la littérature classique ou autre.

Pour me faire une opinion personnelle sur la question, j'ai disséqué le crâne de 24 fœtus humains de divers âges, depuis 5 centimètres de long (vertex-coccyx) jusqu'à ceux de 30 à 40 centimètres, c'est-à-dire jusqu'aux fœtus à terme, et j'ai complété cette étude par l'examen de nombreux crânes de jeunes enfants.

En même temps, j'ai étudié le crâne de fœtus de bœuf et de mouton, de porc, de chien, de chat, de lapin, etc., pour comparer l'ostéogénie de l'occipital de l'homme à l'ostéogénie de l'occipital des animaux.

A. — Cranes humains.

Observation I. — Fœtus de 6,6/11 centimètres[1] (12e à la 14e semaine). — L'occipital est composé de quatre os : *a*. D'une petite plaque basale,

1. Dans toutes les observations, le premier chiffre indique la longueur vertex-coccyx, le second chiffre la longueur totale du fœtus.

médiane et ectangulaire, de 2 1/2 millimètres de long et de 1 1/2 millimètre de large, l'ébauche du *basioccipital* ou *apophyse basilaire*. — *c*. De deux petits os latéraux, pairs, irréguliers, mais portant déjà en ébauche une portion antérieure, condylienne, creusée d'une petite gouttière (futur canal de l'hypoglosse), et une portion postérieure, aplatie et très légèrement excavée sur sa surface supérieure, les *exoccipitaux* ou *occipitaux latéraux*; ces ossicules ont 4 1/2 millimètres de longueur et 2 millimètres de largeur. — *d*. D'une plaquette médiane, située au-dessus de l'apophyse basilaire, de forme semilunaire, creusée par sa face interne, voûtée par sa face externe, longue de 10 millimètres et large de 13 millimètres, l'*occipital supérieur* ou *sus-occipital*. — Ces trois pièces osseuses limitent un trou, le *trou occipital*, et sont réunies entre elles par du cartilage intercalaire.

Toutes trois, nous le dirons bientôt, se sont développées au sein du chondrocrâne.

Le sus-occipital se présente sous la forme d'une lame osseuse régulièrement incurvée en gouttière d'un assez large rayon, ne portant aucune ligne médiane antéro-postérieure pouvant annoncer une origine par double ébauche latérale.

Obs. II. — Fœtus de 7 centimètres et demi, vertex-coccyx. — Les trois pièces basioccipital, exoccipitaux et occipital écailleux sont nettement constituées dans leur forme générale. Il n'y a pas d'osselet de Kerckringe.

Obs. III. — Fœtus de 8/11 centimètres (16e semaine). L'occipital est composé de cinq pièces : *a*) d'un *basioccipital* analogue à celui que j'ai décrit ci-dessus; *b*) d'un *exoccipital* de chaque côté; *c*) d'un *occipital supérieur*; *d*) d'une petite bandelette osseuse de 11 millimètres de long et de 2 millimètres de hauteur seulement, bordant en haut le sus-occipital avec lequel elle s'unit sous une ligne transversale très nette, le *supra-occipital*.

Les quatre ossicules, ébauches du basioccipital, des exoccipitaux et du sus-occipital sont conformés comme ceux du crâne de l'obs. I, avec cette différence qu'ils sont moins grands, encore qu'ils appartiennent à un fœtus d'une taille un peu plus longue. Mais ce qu'il y a de nouveau ici, c'est un 5e ossicule, c'est-à-dire le supra-occipital.

L'ébauche de cette portion de l'écaille de l'os occipital que nous n'avons pas rencontré dans l'obs. I (il se peut faire qu'elle existât dans le crâne du sujet de cette observation, mais nous ne l'avons point trouvée), est une petite bandelette osseuse, aplatie et mince, qui surmonte le bord supérieur du sus-occipital. (Voyez fig. 1.)

C'est l'ébauche du supra-occipital, os écailleux, développé, nous le verrons, non plus comme le reste de l'os occipital dans l'épaisseur du chondrocrâne, mais dans le tissu fibreux de la voûte du crâne primitif. Comme le sus-occipital est relativement beaucoup plus épais que le supra-occipital, là où les deux os s'unissent ensemble, il y a une ligne hori-

zontale saillante qui borde à la partie inférieure la ligne d'union des deux os et que constitue le bord supérieur du sus-occipital. J'ajouterai que le supra-occipital présente sur son milieu une incisure sagittale qui semble vouloir dire qu'il est primitivement composé de deux moitiés latérales. Le sus-occipital, au contraire, est régulièrement courbe et ne laisse apercevoir aucun vestige de soudure médiane.

Obs. IV. — Fœtus ♂ de 8,5/12,5 centimètres (4e mois). — L'occipital est composé de quatre pièces, un *basi-occipital*, deux *exoccipitaux*, un *occipital écailleux* composé de deux pièces superposées et désormais soudées ensemble, le sus-occipital à la partie inférieure, le supra-occipital à la partie supérieure. Le basioccipital a grandi, il s'est allongé et élargi et a davantage creusé la gouttière de sa face interne, *gouttière basilaire*. L'exoccipital a accusé la saillie de sa portion apophysaire ou condylienne ; les deux branches de cette portion qui limitent la gouttière de l'hypoglosse sont plus nettes et mieux séparées. L'occipital écailleux est excavé en écuelle par sa face interne et bombée à sa face externe. Une ligne de soudure le traverse horizontalement d'un côté à l'autre. Le supra-occipital déborde maintenant de chaque côté le sus-occipital et se termine à la périphérie par des dentelures fines et rayonnées. Le sus-occipital se termine par un bord plus épais, et s'avance à sa partie médiane et inférieure, en regard du trou occipital, en une sorte de petit éperon, là où plus plus tard sera l'opisthion.

Obs. V. — Fœtus de ♂ 9,5/13 centimètres (4e mois). — L'occipital du crâne de ce fœtus est tellement analogue à celui du crâne du fœtus précédent que je ne m'attarderai pas à le décrire. Ce serait entrer dans des redites inutiles. La figure 5 de la pl. IX (8) montrera mieux que toute description les légères différences de forme qu'il présente, notamment l'éperon opisthiaque qui est, ici, fin et pointu comme une aiguille. Les dimensions de l'os sont : pour le basioccipital 4 millimètres de longueur et largeur 3 millimètres 1/2; pour l'exoccipital 4 millimètres 1/2 de longueur et 3 millimètres 1/2 de largeur, et pour l'occipital écailleux 14 millimètres de hauteur, 20 millimètres de largeur dans la portion supra-occipitale et 15 millimètres dans la portion sus-occipitale.

Obs. VI. — Fœtus de 10 centimètres vertex-coccyx. — L'occipital écailleux est complet; la protubérance occipital externe est bien accusée. Les deux ex-occipitaux portent un trou en arrière des condyles. Le basioccipital n'offre rien de particulier. Il n'y a pas d'osselet de Kerckringe.

Obs. VII. — Fœtus de 10/16 centimètres (4e mois). — Il y a trop peu de modifications dans l'ossification de l'occipital pour que dans ce spécimen j'en suive une à une les diverses pièces. Je me contenterai de dire que le basioccipital a encore accusé sa gouttière basilaire et que son bord postérieur, celui qui regarde et contribue à border le trou occipital, est nettement creusé en fourche. L'écaille de cet occipital, au lieu d'affecter

la forme rectangulaire à grand axe transversalement dirigé, a une autre forme; elle est quadrangulaire. (Voy. fig. 2.) Les dimensions des pièces osseuses sont les suivantes : le basioccipital a 5 millimètres de longueur en son milieu, 6 millimètres sur ses bords latéraux, et 3 millimètres 1/2 de largeur; l'exoccipital mesure 5 millimètres 1/2 de long et 3 millimètres de large; l'écaille enfin a une hauteur de 16 millimètres, et une largeur de 15 millimètres.

Obs. VIII. — Fœtus ♂ de 11/14,5 centimètres (4e mois). Entre l'occipital de ce sujet et les trois précédents il n'y a qu'une différence légère dans le volume des pièces. Toutefois le supra-occipital apparaît ici mieux que dans les pièces précédentes, composé de deux moitiés latérales. L'osselet de Kerkring est bien visible, mais il est déjà soudé à l'écaille (fig. 3). Les dimensions des pièces sont : basioccipital : longueur = 6 millimètres, largeur = 4 millimètres. — Exoccipital : longueur = 7 millimètres, — largeur = 3 millimètres. — Ecaille : hauteur = 15 millimètres, — largeur = 21 millimètres.

Obs. IX. — Fœtus ♀ de 11,5/17,5 centimètres (commencement du 5e mois). — Les pièces de l'occipital sont absolument les mêmes que dans l'observation précédente, excepté que les deux hémi-supraoccipitaux sont encore presque complètement isolés l'un de l'autre par une fente médiane antéro-postérieure, et excepté aussi par l'absence de saillie de Kerkring à l'écaille qui est remplacée par une petite encoche *e* (fig. 4).

Fœtus ♂ de 11,25/17,25 centimètres. — L'occipital de ce sujet est absolument comparable comme forme et comme dimensions à l'occipital du sujet de l'observation IX.

Nous passerons donc tout de suite à l'observation X.

Obs. X. — Fœtus ♀ de 11,75/18,25 centimètres. — L'occipital est toujours composé de quatre pièces, du basioccipital, des exoccipitaux et de l'écaille. Le basi-occipital s'est excavé davantage en gouttière par sa face interne (gouttière basilaire); l'exoccipital est resté à peu près ce qu'il était comme forme, et le supra-occipital est marqué d'une empreinte linéaire longitudinale en son milieu qui est la trace de la soudure de ses deux moitiés latérales. Il n'y a point de cap de Kerckringe.

Les pièces ont grandi. Le basioccipital mesure 8 millimètres en longueur et 5 millimètres en largeur; l'exoccipital, 8 millimètres en longueur et 4 millimètres en largeur; l'écaille enfin mesure 20 millimètres de hauteur et 22 millimètres de largeur.

Obs. XI. — Fœtus de 12 centimètres vertex-coccyx. — L'occipital de ce sujet est presque le même que celui du sujet précédent. Il n'y a pas d'osselet de Kerckringe.

Obs. XII. — Fœtus de 12 centimètres vertex-coccyx. — L'occipital de ce fœtus est si ressemblant au précédent que je me dispenserai de le décrire.

Obs. XIII. — Fœtus de 12,25/19,25 centimètres (milieu du 5e mois). — La conformation générale de l'os est la même que dans l'observation précédente.

Obs. XIV. — Fœtus de 13 centimètres vertex-coccyx. — L'occipital est composé de quatre pièces fondamentales. Il n'y a pas d'osselet de Kerckringe.

Obs. XV. — Fœtus de 14 centimètres vertex-coccyx. — L'os occipital comprend les quatre pièces régulières : le basioccipital, les deux exoccipitaux, l'occipital écailleux. Il n'y a pas d'osselet de Kerckringe.

L'écaille a 25 millimètres de large et 22 de haut; l'exoccipital, 8 millimètres de longueur et 5 de largeur; le basioccipital, 7 millimètres de longueur et 5 de largeur.

Obs. XVI. — Fœtus de 15/21 centimètres (milieu du 5e mois). — L'occipital de ce sujet est assez conforme à celui de l'observation X. L'osselet de Kerckring soudé à l'écaille s'avance en pointe (cap de Kerckringe) vers le trou occipital. Les dimensions des pièces de l'os sont également à peu près celles des pièces de l'occipital de l'observation X.

Obs. XVII. — Fœtus ♀ de 15/23 centimètres (fin du 5e mois). — Dans cet occipital, l'apophyse basilaire s'est élargie; l'osselet de Kerckringe est très apparent et le supra-occipital est encore nettement séparé en deux pièces latérales.

La longueur du basioccipital est de 9 millimètres, sa largeur de 6 millimètres; l'exoccipital mesure 8 millimètres de long et 5 de large, et l'écaille a 22 millimètres de hauteur sur 25 de largeur.

Obs. XVIII. — Fœtus ♀ de 16/24 centimètres. A part les dimensions, qui sont ici plus grandes, les pièces de cet occipital ont la même forme que celles de l'occipital du sujet précédent. Mais ce que présente de particulier l'écaille, c'est une double saillie de Kerckringe, autrement dit un osselet de Kerckringe qui semble composé de deux moitiés latérales (12, fig. 5).

Les dimensions des pièces sont : basioccipital, 10 sur 6 1/2 millimètres; exoccipital 9 sur 6 millimètres; sus-occipital 24 sur 12 millimètres, et supra-occipital 30 sur 15 millimètres.

Obs. XIX. — Fœtus ♂ 5 de 18/26 centimètres (commencement du 6e mois). — L'os occipital de ce sujet est très semblable comme forme et dimensions à celui de l'observation XIII; seulement la saillie de Kerckringe de l'écaille est simple.

Si nous résumons en quelques mots le développement de l'os occipital dans l'espèce humaine d'après nos observations nous pourrons dire :

1° Les 4 pièces de l'occipital qui limitent le trou occipital, c'est-

à-dire le basioccipital, les deux exoccipitaux et l'infra-occipital écailleux apparaissent à partir de la huitième semaine le plus souvent, dans le sein du chondrocrâne; ce sont des *os de cartilage*. Au contraire, la dernière pièce de l'occipital, le *supra-occipital* ou *pièce interpariétale* se développe vers la huitième ou neuvième semaine au sein du crâne membraneux; c'est un *os de membrane*.

2° Le basioccipital est déjà nettement représenté par une petite plaque osseuse située en avant du trou occipital de la septième à la huitième semaine (fœtus de 20 à 22 millimètres de longueur); cette plaque est alors *unique*.

3° L'exoccipital prend naissance sur les côtés du trou occipital de la huitième à la neuvième semaine (fœtus de 24 à 26 millimètres) sous la forme d'un point d'ossification unique.

4° Le supra-occipital se développe vers la même époque au sein du crâne membraneux. A l'époque où nous l'avons observé il était déjà unique, mais une fente médiane à direction longitudinale indique manifestement qu'il est primitivement composé de deux moitiés.

5° L'infra-occipital complète son bord marginal, en regard du trou occipital, par une languette osseuse en forme de lancette, l'*osselet de Kerckringe*. Nous n'avons trouvé cet osselet à l'état indépendant et libre qu'une seule fois. C'est sur le crâne d'un petit sujet de 28 jours (fig. 11). Dans le reste des cas, nous l'avons toujours trouvé uni à l'infra-occipital. Dans beaucoup de cas (3 fois sur 15 fœtus de 4 à 6 mois) il manque, et à sa place la marge de l'occipital écailleux présente une encoche.

6° Le basi-occipital représente l'occipital antérieur, les exoccipitaux les occipitaux latéraux, et l'occipital écailleux l'occipital postérieur des Vertébrés inférieurs (Ichthyopsides, Sauropsides), des Sirénides (Lamantin, Dugong), des Cétacés et de beaucoup de Marsupiaux, qui persistent toute la vie à l'état d'os indépendants.

7° Au début l'occipital est représenté par un anneau cartilagineux entourant le trou occipital. C'est dans ce cartilage, autour du trou qu'ils circonscriront plus tard, que se développent les os. Les quatre centres d'ossification développés dans ce chondrocrâne marchent peu à peu à la rencontre les uns des autres par refoulement progressif ou plutôt par absorption progressive du cartilage, de telle façon qu'au moment de la naissance ils ne sont plus séparés les uns des autres que par un faible reste de cartilage.

La soudure des pièces de l'occipital a lieu aux époques suivantes dans l'espèce humaine :

a. La portion supra-occipitale de l'écaille se soude avec la portion infra-occipitale dans le troisième mois, mais longtemps après une fissure en croix indique que l'écaille s'est constituée de quatre pièces;

b. L'écaille se soude aux exoccipitaux dans le cours de la deuxième année en allant de dehors en dedans, contrairement aux pièces de l'écaille dont l'union s'effectue de dedans en dehors;

c. Les exoccipitaux se soudent enfin à leur tour au basioccipital à partir de la troisième à la quatrième année en procédant de la face endocranienne vers la face exocranienne, mais sur des sujets de huit et dix ans, on peut encore trouver une ligne cartilagineuse séparant les angles du basi-occipital des exoccipitaux, et une double fêlure divergente et bilatérale à la partie postérieure du trou occipital indique que la soudure des exoccipitaux et de l'infra-occipital est à peine achevée.

B. — Cranes d'animaux.

Nous avons étudié un certain nombre de crânes d'animaux pour nous permettre de comparer le développement de l'occipital chez l'homme et chez les autres mammifères et d'en tirer des rapprochements utiles à la compréhension de la morphogenèse de la portion occipitale du crâne humain.

Observation I. — Fœtus de brebis de 8 centimètres. — Les quatre portions types de l'occipital sont déjà ébauchées, c'est-à-dire qu'il y a un basi-occipital, deux exoccipitaux, un occipital écailleux distincts.

Obs. II. — Fœtus de mouton de 10 centimètres. — Le basioccipital, les exoccipitaux et l'infra-occipital apparaissent comme des os isolés dans l'épaisseur de la portion cartilagineuse du crâne qui entoure le trou occipital. Ils sont séparés les uns des autres par un pont de cartilage de 2 à 3 millimètres. Le basioccipital a la forme d'une petite plaque oblongue d'avant en arrière, lancéolée, avec base tournée en avant, avec pointe regardant le trou occipital. Les exoccipitaux se sont déjà différenciés en portion condylienne et portion rétro-condylienne ou cérebelleuse. L'infra-occipital est unique, le supra-occipital composé de deux moitiés encore indépendantes. Infra-occipital et supra-occipital sont encore séparés l'un de l'autre par un pont membraneux. Au-dessus du supra-occipital,

l'espace quadrilatère limité par les frontaux en avant, les pariétaux sur le côté, et le supra-occipital en arrière est entièrement membraneux.

Obs. III. — Fœtus de brebis de 12 centimètres. — L'occipital comprend six pièces : 1° le basioccipital; 2° les deux exoccipitaux; 3° l'occipital écailleux composé d'une pièce inférieure unique, médiane et symétrique et de deux pièces supérieures bilatérales. (Voy. fig. 6.)

Obs. IV. — Fœtus de mouton de 24 centimètres. (Voy. fig. 13.) — Le basioccipital est uni par synchondrose en avant avec le basisphénoïde et en arrière avec les exoccipitaux. Le trou condylien antérieur percé dans l'exoccipital est complet; l'apophyse paramastoïde est déjà bien ébauchée. Les exoccipitaux sont juxtaposés par leur bord postérieur au bord inférieur de l'écaille, laissant entre eux, sur la ligne médiane, une portion qui est restée cartilagineuse. L'écaille est simple et au-dessus d'elle on voit un double interpariétal. Ce double interpariétal n'est-il pas un préinterpariétal? Oui, si l'on estime que l'écaille est faite ici de la réunion d'un infra et d'un supra-occipital.

Obs. V. — Fœtus de bœuf, 5 centimètres vertex-coccyx. — Dans le segment occipital du crâne qui est cartilagineux sur tout le pourtour du trou occipital, on remarque : 1° en avant du trou une toute petite plaque osseuse légèrement oblongue, d'à peine 2 millimètres de longueur; cette petite plaque développée dans le chondrocrâne basilaire juste en avant du trou occipital, c'est l'ébauche du basioccipital. — 2° De chaque côté du trou occipital, sur ses bords latéraux, on voit deux petits os, longs d'environ 2 millimètres, un peu aplatis de haut en bas, avec une extrémité plus large tournée en arrière; ces petits os, ce sont les origines des exoccipitaux. Ils sont enclavés dans le chondocrâne, séparés de l'ébauche du basioccipital en avant par une large bande de cartilage. 3° Au-dessus ou en arrière du trou occipital, on voit dans le chondrocrâne un nouvel os en voie de développement sous forme d'une petite plaque allongée transversalement et légèrement incurvée pour s'adapter à la courbe du segment occipital qui surmonte en arrière le trou occipital; cette petite plaque mesure 7 millimètres dans son diamètre transversal, 3 millimètres dans son diamètre vertical. C'est l'ébauche de l'infra-occipital. Si son origine est double et bilatérale, elle est déjà sur ce sujet arrivée à l'unicité. La trace de sa bilatéralité primitive se voit encore dans une petite encoche qui siège sur la ligne médiane de son bord inférieur ou basal. Elle est séparée des rudiments des exoccipitaux par un large pont de cartilage, de telle sorte que tout le pourtour du trou occipital paraît formé de cartilage dans lequel semblent s'être incrustés trois petites formations osseuses, une antérieure représentant le basioccipital, deux latérales représentant les exoccipitaux, une postérieure représentant l'infra-occipital écailleux.

Enfin, au-dessus de l'infra-occipital, dans une nappe de tissu fibreux qui forme toute la voûte du crâne, on voit poindre deux petites ébauches osseuses situées juste au-dessus du bord supérieur de l'infra-occipital, de

chaque côté de la ligne médiane; c'est l'origine des deux moitiés du supra-occipital écailleux.

Obs. VI. — Fœtus de bœuf de 7 centimètres vertex-coccyx. — L'aspect du pourtour du trou occipital est sur ce petit sujet, à peu près le même que celui du pourtour du trou occipital du sujet précédent, un peu plus jeune, si ce n'est que les pièces osseuses que nous venons de décrire ont quelque peu grandi. Cependant le basioccipital a déjà commencé sa forme; il est formé par une petite plaque triangulaire dont la base regarde le trou occipital et le sommet la base du crâne. Cette base est arrondie, elle ne présente encore aucune trace de la fourche qu'elle présentera plus tard. Mais ce qu'il y a de remarquable sur le basioccipital, c'est qu'il est composé de 2 pièces alignées selon l'axe sagittal du crâne : une postérieure beaucoup plus grande, une antérieure de forme triangulaire. Ces deux pièces sont séparées l'une de l'autre par un petit pont transversal de substance cartilagineuse. L'une, la postérieure, représente vraisemblablement le basioccipital, l'autre, l'antérieure, le basiotique d'Albrecht ou prébasioccipital.

Les exoccipitaux se sont déjà différenciés en deux portions, une antérieure arrondie, qu'on reconnaît comme l'ébauche du condyle (portion condylienne), l'autre, postérieure, aplatie, qu'on distingue déjà pour la portion aplatie et incurvée de l'exoccipital (portion rétro-condylienne).

L'infra-occipital présente une sorte de scissure médiane qui indique qu'il est primitivement composé de deux moitiés. Le supra-occipital est simple.

Obs. VII. — Fœtus de bœuf de 9 centimètres vertex-coccyx. — Le basioccipital est pareil à celui du sujet précédent; il en est de même des exoccipitaux. L'occipital écailleux est composé de ses deux portions, l'infra-occipital présente une encoche sur le milieu de son bord basal; le supra-occipital est remarquable à deux points de vue : 1° ses deux moitiés sont encore indépendantes; 2° sur son bord externe il présente une petite pièce à peine soudée avec lui en un point, cette petite pièce me paraît être le résultat de l'évolution du centre d'ossification latéral de l'écaille (centre accessoire) mentionné par différents auteurs.

Nous verrons plus tard, qu'on peut homologuer ce centre d'ossification accessoire de l'occipital des mammifères avec l'occipital ou paroccipital externe du crâne des Ichthyopsides et des Sauropsides, que l'on peut considérer comme une dépendance du prootique soudé avec l'occipital, ou comme correspondant à l'opisthotique.

Obs. VIII. — Fœtus de bœuf de 12 centimètres. — Les pièces de l'occipital sont disposées d'une façon identique à celles de l'occipital précédent. Mais les pièces prises séparément offrent quelques particularités intéressantes. C'est ainsi que les deux hemi-supra-occipitaux sont encore complètement séparés l'un de l'autre sur la ligne médiane et tout à fait aussi séparés de l'infra-occipital. Ce dernier est unique, mais une fente verticale et médiane qui part de son bord basal et aboutit à une sorte de lacune centrale, démontre à l'évidence la dualité primitive de l'os.

Obs. IX. — Fœtus de lapin à terme. (Voy. fig. 14.) — Le basioccipital est quadrangulaire, légèrement rétréci au milieu. Il est uni par une mince bande de cartilage au basisphénoïde en avant, aux deux exoccipitaux en arrière. La portion écailleuse est composée de deux pièces : d'une pièce inférieure parcourue sur sa face externe par une crête courbe et présentant à son centre un tubercule saillant; d'une pièce supérieure, triangulaire, enclavée entre les deux pariétaux. La pièce inférieure représente-t-elle à la fois l'infra-occipital et le supra-occipital déjà soudés? On pourrait le croire, car seule la moitié inférieure de cette pièce paraît correspondre au chondrocrâne. La pièce supérieure serait donc une pièce vraiment interpariétale, ou plutôt une pièce préinterpariétale.

Obs. X. — Fœtus de cochon de 13 centimètres. (Voy. fig. 15.) — L'occipital se compose de 4 pièces : le basioccipital, les deux exoccipitaux et l'occipital postérieur. Ces 4 pièces sont unies entre elles par l'intermédiaire d'une mince lame de cartilage. L'écaille est composée d'une pièce et ne présente aucune trace d'une multiplicité primitive. Il faudrait un stade plus jeune pour savoir si réellement elle comprend au début, plusieurs pièces.

Obs. XI. — Fœtus de cochon de 24 centimètres. L'occipital est composé des 4 pièces fondamentales, le basioccipital, les deux exoccipitaux qui déjà ont développé leur apophyse paramastoïde, l'occipital postérieur (écaille). Pas plus que dans le crâne précédent il n'y a trace d'interpariétal.

C. — Examen critique du développement de la portion occipitale du crane.

Maintenant pour nous rendre compte des *divergences* qui existent entre les auteurs au sujet du développement de l'occipital, et aussi pour élucider la question des *variétés* de cet os, il nous faut jeter un regard en arrière pour apprécier les travaux de ceux qui ont étudié le développement de l'occipital. Ce sera pour nous le moyen, en quelque sorte, de mettre au point cette question et de montrer, qu'en définitive, l'*ossification ordinaire*, *normale*, de l'occipital est bien celle que nous avons résumée dans nos conclusions, mais qu'à côté de cette ossification normale, il peut y en avoir une autre, exceptionnelle ou anormale, qui explique les variétés ou anomalies de l'os que l'on a rencontrées, soit pendant le développement, soit à l'âge adulte.

Le chrondocrâne basilaire est traversé dans sa ligne axiale par la portion céphalique de la corde dorsale. Il était donc rationnel d'homologuer à des vertèbres les pièces osseuses qui se dévelop-

pent autour de cette tige dans la portion cranienne du squelette axial. C'est ce qu'on a fait.

Eh bien, dans cette opinion l'os occipital représente la première vertèbre cranienne. Voyons toutefois si dans cet os on retrouve tous les élements d'une vertèbre, moins ou plus.

Tout corps de vertèbre comprend deux spondylocentres, c'est-à-dire qu'il se développe par deux points d'ossification latéraux. C'est l'opinion de Serres, Schwegel, etc. (Serres, *Principes d'embryogénie*, p. 209. — Schwegel, *Die Entwicklungsgesch. der Knochen des stammes und der Extremitäten*; Wiener Sitzungsber, XXX, p. 337, 1858.) Ou du moins quand on assiste à l'éclosion du point d'ossification primitif du corps de la vertèbre, on voit qu'il est comme bilobé. Cette bilobation, qui paraît bien être la trace de la soudure de deux points latéraux initiaux, peut même persister toute la vie. Il y a plus, le corps vertébral peut être double, composé de deux moitiés, comme si les deux points initiaux avaient évolué séparément et ne s'étaient pas réunis, selon la règle. Turner a observé cette division dans une vertèbre thoracique d'un jeune sujet. (Voy. *Human Anatomy by Henry Morris*, p. 20, London, 1893.) Cette ébauche osseuse double se voit du reste, en toute évidence, dans l'apophyse odontoïde de l'axis qui, en réalité, n'est, on le sait, que le corps de l'atlas qui est venu se souder à celui de la deuxième vertèbre cervicale.

Mais, dans tous les cas, si le point d'ossification du corps des vertèbres est primitivement double, cette duplicité dure fort peu de temps et de très bonne heure le centre osseux du corps vertébral se présente comme un point unique et médian.

Si donc on peut considérer l'os occipital comme une vertèbre, on doit retrouver dans ce qui représente le corps de cette vertèbre, c'est-à-dire dans le basioccipital, le même mode d'ossification que celui qu'on observe dans tout corps de vertèbre.

Dans nos observations nous avons toujours trouvé le point d'ossification du basioccipital unique et médian. Mais ce n'est point là une raison suffisante pour y nier d'une façon absolue le double point d'ossification bilatéral, car nous venons de dire que ce dernier point d'ossification était précisément très fugitif dans le corps des vertèbres rachidiennes.

Serres admettait ces deux points initiaux comme démontrés. Au contraire, Hannover, Sappey, O. Hertwig, Hoffmann et Rauber,

n'admettent qu'un seul point d'ossification, et Chauveau et Arloing partagent la même opinion en ce qui concerne les grands animaux domestiques. Rambaud et Renault nient également la duplicité primitive du noyau osseux du corps de l'occipital, comme ils nient la duplicité de celui du corps de toute vertèbre rachidienne (Rambaud et Renault, *Origine et développement des os*, p. 72, Paris, 1864)[1].

Cependant, Legge ayant observé un basioccipital bifide en avant; Cruveilhier en ayant vu un autre complètement fendu d'avant en arrière en même temps que les corps des vertèbres cervicales, on trouve dans ces observations des arguments sérieux pour combattre l'opinion de ceux qui ne veulent pas admettre que le centre osseux du basioccipital puisse être double. Je trouve encore un argument à opposer à cette doctrine trop absolue dans l'existence de la *fossette pharyngienne* que l'on observerait 1 fois sur 100 crânes humains d'après Romiti (*Atti della Soc. Toscana di Sc. Natur.*, 1890). Cette fossette que l'on trouve sur la face inférieure du basioccipital est normale chez le phoque, et se complète chez cet animal au point de devenir une perforation totale du basioccipital. N'est-il pas rationnel d'expliquer cette lacune dans le centre du corps de l'apophyse basilaire de l'occipital comme une lacune d'ossification résultant de la réunion incomplète des deux centres d'ossification latéraux du basioccipital ? Cette hypothèse prendra la valeur d'une vérité acquise quand, tout à l'heure, nous montrerons que le prébasioccipital ou os basiotique d'Albrecht, peut se développer par un double centre d'ossification bilatéral qui peut rester à l'état d'os indépendant pendant un certain temps.

Nous dirons donc que le basioccipital est un véritable *centrum* vertébral parce que : 1° il est traversé comme tout *centrum* de vertèbre par la corde dorsale; 2° parce qu'il s'ossifie à la façon du corps de toute vertèbre, le double point initial étant très fugitif et donnant rapidement lieu par fusion à un point osseux médian et unique, *point d'ossification du basioccipital*, mais pouvant exceptionnellement persister en totalité ou en partie pour donner lieu, dans le premier cas à la bifidité du basioccipital ou à la fossette pharyngienne, dans le second à la duplicité de l'apophyse basilaire.

Avant d'abandonner le développement du basioccipital, nous

1. Le cycléal des poissons, c'est-à-dire leur corps vertébral, se divise quelquefois par la macération en deux parties latérales qui permettent de le dédoubler. (P. Gervais, *Théorie du squelette humain*, p. 32, Paris, 1856.)

devons encore parler de l'opinion de ceux qui admettent bien deux points d'ossification pour cette portion de l'occipital, mais deux points placés non plus l'un à côté de l'autre de chaque côté de la ligne médiane, mais deux points *placés l'un derrière l'autre* sur la ligne axiale, et enfin de l'opinion de ceux qui admettent quatre points d'ossification latéraux (2 paires de points d'ossification) pour le basioccipital.

Rambaud et Renault en effet (*loc. cit.*, p. 101, pl. II, fig. 8) admettent « deux points d'ossification placés l'un au-devant de l'autre ». « De ces deux points, disent-ils, le postérieur, qui va former le pourtour du trou occipital, est le plus petit. Le tubercule pharyngien représente à tous les âges ce point postérieur; l'antérieur, plus volumineux, forme la plus grande partie de l'os basilaire. »

Dans ces deux points placés l'un avant l'autre, Rambaud et Renault trouvent la confirmation que l'apophyse basilaire est bien un corps de vertèbre, car selon eux dans chaque corps de vertèbre on trouve deux points d'ossification placés l'un au-devant de l'autre (*loc. cit.*, p. 76, pl. IV, fig. 4, 8, 9 et 10, et p. 102). Ceci prouve que Rambaud et Renault, tout en signalant l'existence de ces deux points, n'en ont pas compris la valeur réelle.

É. Geoffroy Saint-Hilaire de son côté (*Mém. sur les déformations du crâne de l'homme*. Acad. des sciences, 1820), pour expliquer certaines malformations, admettait quatre points d'ossification pour le basioccipital. S'il vivait encore, Étienne Geoffroy Saint-Hilaire verrait sans doute la preuve de son opinion dans un cas de division en 4 parties du basioccipital rapporté par Fusari (*Di alcuni fatti teratologici e contributo della morfologia del cranio umano*. Ferrara, 1891).

En face de ces opinions contradictoires nous voici fort embarrassés. Nous n'avons trouvé quant à nous, et Kölliker, après Béclard, Cruveilhier, Meckel, etc., a émis le même avis (Kölliker, *Embryologie*, p. 463, trad. franç., Paris, 1882), qu'un seul point d'ossification pour le corps de la vertèbre occipitale, tout en faisant cette réserve que ce point unique et médian paraissait bien être cependant le résultat de la fusion de deux points latéraux initiaux, mais voici Rambaud et Renault qui en trouvent deux placés l'un devant l'autre, et Étienne Geoffroy Saint-Hilaire qui en admet jusqu'à 4, deux paires. Rambaud et Renault voient dans l'existence

de ces deux points une analogie nette et évidente entre le développement du corps de la vertèbre occipitale et celui du corps des vertèbres rachidiennes. Mais ne pourrait-on pas interpréter les choses autrement? Je le pense, et je vais m'expliquer à ce sujet.

Après qu'Albrecht eut signalé l'existence d'un os de la base du crâne qu'il a appelé *basiotique* (*Mém. sur le basiotique, un nouvel os de la base du crâne situé entre l'occipital et le sphénoïde*. Bruxelles, 1883), Lanzi, Legge, Sergi, Lanzillotti-Buonsanti, Morselli, Rossi, Mingazzini, Fusari, E. Ardu, etc., en rencontrèrent des exemples plus ou moins complets. Or, l'existence de cet os à l'état d'indépendance complète est rare : Albrecht ne l'a rencontré à l'état type que dans 3 crânes de monstres humains, Lanzilotti-Buonsanti une fois chez *Equus caballus*, Legge une fois sur un crâne humain (un pont le réunissait dans ce cas avec le basipostsphénoïde), Staurenghi sur le crâne d'un jeune homme de seize ans, très asymétrique et acrocéphale [1]; dans tous les autres cas, l'os n'était indiqué que par une incisure unilatérale ou bilatérale plus ou moins profonde du basioccipital.

C'est sans doute aussi à cet os qu'il faut rattacher les noyaux osseux signalés dans le cartilage de la synchondrose sphéno-basilaire par L. Calori, noyaux qui, plus tardivement, se soudent aux deux os comme s'il s'agissait d'un os d'union (Calori, *Atti della R. Acad. delle Sc. dell'Instituto di Bologna*, 1892).

Voilà donc la possibilité d'un nouvel os de la base du crâne, qui vient s'intercaler entre le basioccipital et le basisphénoïde.

On sait que Froriep admet que la partie occipitale du crâne résulte de la fusion de 4 équivalents de vertèbre. En un mot, il y aurait dans la région occipitale primitive, chez l'embryon, 4 protovertèbres, 4 somites ou métamères. L'occipital proviendrait de la pièce postérieure (Froriep, *Arch. fur Anat. u. Physiol.*, 1882 — et *Bemerkungen zur Frage nach der Wirbeltheorie des Kopfskeletes*. Anat. Anzeiger, 1887).

Chez *Sus Scrofa* (fœtus de 11 centimètres), Staurenghi a trouvé deux noyaux osseux latéraux interposés entre le basioccipital et le basisphénoïde, et plus récemment le même auteur signalait d'autres exemples, soit de bifidité du basioccipital, soit un double noyau

1. C'est le seul cas d'os basiotique (crâne B, 694) que Staurenghi ait rencontré parmi les 400 crânes que possède le Musée anatomique de Pavie (C. Staurenghi, *Ancora sull'ossificazione del Basioccipitale* (Bollettino scientifico, 1894).

osseux en avant du basioccipital chez le même animal (C. Staurenghi, *Ancora sull'ossificazione del basioccipitale del Sus scropha*, Pavia, 1895). Cette double ébauche osseuse est sans doute la forme primitive de l'os basiotique. Comme le basioccipital l'os basiotique résulte donc de deux centres latéraux d'ossification. Eh bien, quand il existe, le basiotique, ne peut-on pas le considérer comme le développement d'une de ces protovertèbres dont parle Froriep qui réapparaîtrait ainsi accidentellement, ou plutôt qui persisterait et s'organiserait au lieu de s'atrophier et de disparaître suivant la règle actuelle? Et dès lors, ne pourrait-on pas penser que les deux points d'ossification médians placés l'un avant l'autre de Rambaud et Renault, quand ils existent, sont susceptibles de la même interprétation? Rossi a pensé que le basiotique n'est qu'un élément du basi occipital dont il représentait un *centrum antérieur*, d'où le nom de prébasioccipital, ou basioccipital antérieur qu'il lui a donné, mais ne serait-il pas permis de croire qu'il en est de même pour le point antérieur médian ou point principal signalé par Rambaud et Renault dans l'ossification de l'apophyse basilaire? Il pourrait ainsi y avoir plusieurs *centrums avortés* dans le basioccipital, en vertu très vraisemblablement de la contraction que produit dans le processus de développement l'hérédité abrégée. Ainsi deviendraient faciles à comprendre les cas de basioccipital antérieur (os basiotique), qu'une division ou une suture transverse peut séparer du basioccipital postérieur (basioccipital vrai).

De la même façon pourrait s'expliquer l'existence de deux paires de points d'ossification dans le basioccipital. Puisque d'une part, il semble avéré que l'ossification basilaire commence par deux points placés côte à côte, et que d'autre part, on a observé aussi deux points médians placés l'un en avant de l'autre (Rambaud et Renault), il suffit d'admettre que dans le cas de quadripartition du basioccipital (division en +), ces points ne se sont point réunis et que les deux points médians de Rambaud et Renault, quand ils existent seuls, sont la conséquence de la fusion des 2 paires de points latéraux.

Je sais bien qu'à cela il y a une difficulté. C'est l'homologie du basioccipital et du corps de toute vertèbre. Or, s'il est vrai que le corps des vertèbres rachidiennes se développe par deux points d'ossification médians placés l'un au-devant de l'autre il serait peu philosophique d'admettre un développement différent pour le *cen-*

trum occipital que pour le *centrum* de toute autre vertèbre. Mais d'une part, si Rambaud et Renault ont noté deux noyaux d'ossification; médians pour le corps des vertèbres rachidiennes, beaucoup d'autres anatomistes, et j'en suis, n'ont pu retrouver cette disposition, et d'autre part en admettant l'interprétation que j'ai donnée précédemment de l'ossification du basioccipital, à savoir qu'il est un *complexus de corps vertébraux*, toute difficulté s'évanouit pour interpréter les centres d'ossification disposés à la file dans le basioccipital. Dans tous les cas, le point d'ossification du basioccipital apparaît au voisinage de la corde dorsale, comme fait celui du corps de toute vertèbre, en *arrière de la corde*, comme l'a montré Ch. Robin, pour l'entourer bientôt tout entière, la refouler et finalement l'étouffer à peu près complètement.

Je conclus donc, en ce qui concerne l'ossification du basioccipital, que cette portion de l'occipital se développe par un point osseux médian, primitivement double très probablement, mais que, comme la région occipitale est un complexus de protovertèbres, il se peut faire qu'on trouve exceptionnellement dans l'apophyse basilaire plusieurs centres osseux de développement. Lorsque le processus basilaire présente une trace de division transversale, on peut considérer cette trace de division comme un arrêt de développement. (Voy. Mingazzini, *Sul processus basilaris ossis occipitis.* Anatomischer Anzeiger, VI, p. 391, 1871.)

Au basioccipital se rattachent les formations qu'on a appelées *tubercule pharyngien*, *fossette pharyngienne*, la *crête synostosique* et le *troisième condyle de l'occipital.*

Le *tubercule pharyngien* (crête basilaire des Allemands) est un tubercule d'insertion; c'est là que s'attache le faisceau antérieur du ligament occipito-atloïdien antérieur et l'aponévrose pharyngienne. C'est en un mot un tubercule de soulèvement déterminé par la traction musculaire.

Quand elle existe, la *fossette pharyngienne* siège en avant du tubercule. Grüber l'a rencontrée 46 fois sur 4 à 5 mille crânes, et Romiti 7 fois sur 990 crânes des collections de Sienne et de Pise. Nous avons dit qu'il faut la considérer comme un arrêt localisé dans l'ossification du basioccipital.

La *crête synostosique*, étudiée par Mingazzini (*loc. cit.*, p. 391), n'existe pas sur tous les occipitaux, loin de là. Quand elle existe, elle se présente sous la forme d'une crête transversale ou oblique,

plus saillante vers le bord latéral du basioccipital où elle prend parfois l'aspect d'un tubercule, que sur la ligne médiane. On l'a considérée comme le vestige de la soudure de deux vertèbres basilaires, le basioccipital et le prébasioccipital ou os basiotique. Le plus souvent elle se confond avec la crête d'insertion des muscles droits de la tête.

Il n'est pas douteux que quelques rares occipitaux présentent un basioccipital subdivisé en tout ou en partie par une fente transversale ou une suture saillante qui accuse encore en quelque sorte la division primitive. J'ai rencontré cette dernière disposition bien nette et bien évidente sur des basioccipitaux de jeunes enfants. La partie basilaire de l'occipital n'est donc pas un os simple, mais à la valeur de deux os, posés à la file l'un de l'autre dans le sens caudo-cranial. Le postérieur est le basioccipital et celui-ci est le corps d'une vertèbre, dont les neuraphophyses sont représentées par les exoccipitaux; l'antérieur est le prébasi-occipital ou basiotique dont, suivant Albrecht, les périotiques représenteraient les neurapophyses. Il faut même encore ajouter, nous l'avons déjà rappelé, que la vertèbre occipitale n'est pas une vertèbre simple, mais un complexus de vertèbres.

Le *troisième condyle de l'occipital*, quand il existe, siège sur le bord postérieur du basioccipital (basion, bord antérieur du trou occipital). Il se présente tantôt sous la forme d'un tubercule osseux, simple ou double, tantôt sous celle d'une surface articulaire, et d'autres fois enfin sous l'aspect d'un tubercule surmonté d'une facette articulaire, ainsi que l'ont observé Tafani, Sergi, Romiti. Sur 300 crânes, Lucy a trouvé 3 fois un tubercule non articulaire, 1 fois seulement un tubercule articulaire à son sommet. Pour certains anatomistes (voy. Romiti, *Atti Soc. Toscane Sc. nat.*, 1884; Tafani, *Arch. per l'Antropologia*, 1885), le troisième condyle est homologue du condyle basilaire de la tortue et de la portion médiane du condyle des crocodyliens et des oiseaux; mais J. Kalenscher (*Inaug. Dissert.*, Kœnigsberg, 1893) a cherché à montrer que c'est là une erreur. Pour lui, le troisième condyle résulte de l'ossification des points d'attache du ligament odontoïdo-occipital médian. Pareillement il croit que les *éminences accessoires* qu'il a notées 84 fois sur 600 crânes (14 0/0), c'est-à-dire dans une proportion beaucoup plus élevée que celle qu'ont donnée Meckel, Halbertsma, Friedlowski, sont dues également à l'ossification des

points d'insertion d'un autre ligament, le ligament occipito-atloïdien antérieur. Lachi ayant rencontré une ossification du ligament atloïdo-occipital, croit que c'est peut-être là l'origine du troisième condyle; il se demande aussi s'il ne représente pas chez l'homme le *proatlas* d'Albrecht [1] (*Sul modo di formazione e sul significato del terzo condylo nell'uomo*. Siena, 1885). Legge pense, au contraire, que le troisième condyle est le résultat de l'allongement du soubassement osseux des condyles latéraux (*Intorno al alcune anomalie dell'articulazione occipito-atlantoidea osservate nei cranii camerinesi*. Velletri, 1883).

Les *exoccipitaux* se développent par un seul point d'ossification. Ce point paraît de la 8e à la 10e semaine dans l'épaisseur du chondrocrâne. Il se présente d'abord sous la forme d'un petit disque qui gagne en s'élargissant de toutes parts. Comme il se développe dans le cartilage de la base qui borde latéralement le trou occipital, il prend la configuration d'un segment d'anneau dont l'ouverture regarde le trou occipital qu'elle limite. Aussi, par analogie avec les neurapophyses des vertèbres (masses latérales), Rambaud et Renault ont-ils de la tendance à admettre que ce point angulaire est le résultat de 2 noyaux osseux initiaux réunis en triangles. En arrière il est aplati de haut en bas et se porte peu à peu vers l'écaille envahissant le cartilage qui le sépare de cette dernière. Assez tôt cette partie s'excave vers la cavité cranienne. En avant, le même centre osseux gagne en contournant le trou occipital et se rapproche progressivement des angles latéraux et postérieurs du basioccipital en absorbant peu à peu le cartilage intercalaire qui l'en sépare. Mais dans cette portion, au lieu de s'aplatir comme en arrière, l'ébauche de l'exoccipital s'épaissit et se bifurque en deux branches, l'une supérieure, l'autre inférieure. Ces deux branches limitent une gouttière; puis en se rapprochant et s'unissant elles transforment la gouttière en trou ou mieux en

1. P. Lachi, dans un travail tout récent (*Sul così detto condilo mediano occipitale dell'uomo e sui processi basilari*, Bolletino della R. Acad. medica di Genova, 1895), admet que le 3e condyle de l'occipital doit être considéré comme un des éléments squelettiques qui composent l'os occipital, comme son segment le plus caudal ou comme un proatlas. Il peut être représenté : 1° par un ligament tendu entre les deux condyles; 2° par un listeau osseux interposé aux deux condyles, de même hauteur ou accusé en apophyse en son milieu; par un tubercule simple ou double (3e condyle) rattaché à la face ventrale du basioccipital. Aussi, Lachi pour éviter la fausse interprétation morphologique qu'implique le nom de condyle médian, propose-t-il d'appeler ce 3e condyle : *tubercule* ou *processus basiliaire* tout simplement.

canal osseux. Ce canal qui perce l'occipital latéral de part en part, c'est l'homologue d'un trou de conjugaison; c'est le canal de l'hypoglosse. Ce canal peut déjà être complet sur l'occipital de fœtus de six à sept mois. Il peut être double.

A sa partie inférieure, cette portion antérieure de l'occipital latéral devient saillante; elle s'arrondit en une éminence oblongue, à grand axe antéro-postérieur ou plutôt oblique en avant et en dedans. Cette saillie s'encroûte de cartilage, ou pour mieux dire l'ossification respecte une mince coque de cartilage à sa surface. Ainsi se forme l'éminence articulaire qu'on a appelé le *condyle de l'occipital.*

Enfin, à l'union de la portion antérieure et de la portion postérieure de l'exoccipital on voit un petit canal qui traverse l'os et vient s'ouvrir, du côté de l'endocrâne à la partie externe de la racine de la branche de bifurcation supérieure ou sus-hypoglossienne, du côté de l'exocrâne en arrière du condyle. Ce canal, c'est le canal condylien postérieur qui n'existe pas toujours; sur 90 crânes de ma collection je l'ai trouvé 70 fois, soit d'un côté, soit des deux côtés à la fois.

Quelques auteurs ont mentionné un point d'ossification épiphysaire ou complémentaire pour le condyle. Rambaud et Renault disent ne jamais l'avoir rencontré chez l'homme mais l'avoir trouvé chez divers animaux, notamment les Rongeurs (*loc. cit.*, p. 501).

C'est aux dépens de l'occipital latéral que prennent naissance les *condyles de l'occipital*, l'*apophyse pétreuse*, l'*apophyse jugulaire* et l'*apophyse paramastoïde* quand elle existe.

Les *condyles* semblent, au début, n'être constitués que par les exoccipitaux, mais ultérieurement le basioccipital participe à leur formation. Les trois quarts postérieurs de ces éminences articulaires appartiennent à l'exoccipital, le quart antérieur au basioccipital. (Voy. fig. 23.) Ces deux portions restent parfois visibles toute la vie par suite d'un léger étranglement qui partage le condyle.

Le *canal condylien antérieur* est assez fréquemment double. Jaboulay l'a noté 15 fois sur 100. Lucy 5 fois sur 50 (*loc. cit.*, p. 97), 39 fois sur 300 crânes des catacombes, 32 fois sur 150 crânes lyonnais. Les deux canaux donnent passage au nerf hypoglosse qui est alors dédoublé. Nous avons vu que Froriep avait démontré l'existence de 4 protovertèbres dans la région occipitale sur des embryons de veau, c'est-à-dire un triple hypoglosse passant

par 3 trous différents interposés aux protovertèbres. Eh bien, le canal de l'hypoglosse représente la fusion des trous de conjugaison des protovertèbres occipitales et le nerf qui traverse ce trou, c'est-à-dire le grand hypoglosse représente de ce fait trois nerfs segmentaires fusionnés. Le nerf hypoglosse, on le sait, est primitivement un nerf rachidien sortant du névraxe en arrière du crâne, comme on le voit encore chez les Vertébrés inférieurs (Poissons, Reptiles nus); il est donc un complexus de 3 nerfs rachidiens. Il n'est pas très rare, du reste, de rencontrer le trou condylien antérieur triple ou même quadruple.

Le *canal condylien postérieur* n'est pas constant; on sait que son orifice externe est situé dans la fossette post-condylienne, et que son orifice externe se voit au voisinage de la fosse jugulaire dans laquelle le canal débouche soit directement, soit par l'intermédiaire d'une gouttière. Quand il est absent, on trouve généralement à sa place quelques petits trous vasculaires. Il est quelquefois bifurqué. Sur 90 crânes d'adultes, je l'ai noté, plus ou moins grand, soit d'un seul côté, soit des deux côtés, 70 fois.

Entre les deux canaux condyliens antérieur et postérieur il en existe assez souvent un autre qui, ouvert à la base du crâne, entre le condyle et l'échancrure jugulaire, s'ouvre de l'autre côté à l'embouchure externe du canal condylien antérieur. C'est ce que Schwegel a appelé le *canal condylien intermédiaire*. Ce canal se constitue de la façon suivante : le bord libre de la portion jugulaire de l'exoccipital se relève en cornet et vient rejoindre la portion condylienne. Quand la lèvre de ce cornet s'unit à la portion condylienne il y a un tunnel complet; quand la soudure ne s'effectue pas, il n'y a qu'une gouttière. Sur 31 occipitaux, Poirier rapporte l'avoir trouvé six fois à l'état complet, trois fois à l'état de gouttière (*Traité d'anatomie*, t. I, p. 384). Je l'ai trouvé pour mon compte 37 fois sur 90 crânes. On peut le voir de très bonne heure.

La portion latérale de l'os occipital donne encore, dans des cas exceptionnels, 1 à 2 fois p. 100 d'après Hyrtl, une forte éminence osseuse qu'on a appelée *apophyse paramastoïde*, parce qu'elle s'élève en regard de l'apophyse mastoïde de l'os temporal. Elle naît sous la forme d'une saillie osseuse entre le condyle et l'apophyse jugulaire et s'élève au point de constituer une éminence arrondie qui peut atteindre une hauteur d'un centimètre chez l'adulte. Cette apophyse qui est normale chez les grands herbivores, les cochons, etc., où

elle remplace l'apophyse mastoïde, est d'origine atavistique. Dans certains cas, elle peut se creuser de cellules aériennes à partir de la puberté et constituer une apophyse pneumatique qui communique avec l'antre mastoïdien.

Il nous reste à décrire le développement de l'*occipital écailleux* (occipital postérieur, occipital supérieur, superoccipital, sus-occipital, supra-occipital des auteurs), composé de deux portions bien distinctes, l'*occipital écailleux inférieur* ou *infra-occipital* et l'*occipital écailleux supérieur* ou *supra-occipital.*

Nous avons dit que l'écaille de l'occipital se développe par trois points d'ossification, un pour l'infra-occipital qui prend naissance dans le chondrocrâne, et deux points latéraux pour le supra-occipital, ces deux points d'ossification se dévéloppant dans le crâne membraneux.

Le développement de l'écaille de l'occipital a donné lieu à de nombreuses divergences.

Un mot à ce sujet.

L'écaille de l'occipital se développe : 1° par *deux* points d'ossification, un supérieur qui paraît dans le crâne membraneux, l'autre inférieur qui naît dans le crâne cartilagineux (Sappey, Hannover); 2° par *trois* points, un inférieur pour l'infra-occipital, les deux autres supérieurs et bilatéraux pour le supra-occipital (Rambaud et Renault); 3° par *quatre* points osseux, une paire inférieure pour l'écaille d'origine cartilagineuse, une paire supérieure pour l'écaille d'origine fibreuse (Meckel, Quain, Morris, Kölliker, Broca, Virchow, Lucy, Chiarugi); 4° par *huit* points, 4 paires de chaque côté, dont une paire seulement pour l'infra-occipital (Merkel, Hartmann). Bessel-Hagen et Anoutchine partagent cette dernière opinion, mais ils admettent que la paire supérieure de points d'ossification, n'est pas en ligne, mais extra-latérale. A ces centres osseux qui sont réunis vers le quatrième mois s'ajoutent : *a*) l'osselet de Kerckringe, qui apparaît au quatrième mois et s'est réuni à l'écaille au sixième mois, mais n'est pas constant; *b*) une paire d'os préinterpariétaux (Chiarugi, Bianchi) qui n'existent que 12 à 13 fois sur 0/0, et correspondent selon Chiarugi et Bianchi à l'interpariétal des animaux. (Chiarugi, *Boll. della Soc. Cult. scienze mediche*, Siena, 1885. — Bianchi, *Bôll. della Accad. medica di Roma*, 1888.)

Hermann Stiéda, qui a récemment repris la question (*Anomalien der menslichen Hinter-hauptsschuppe*. Anatomische Hefte, Wiesbaden, 1892) est arrivé aux résultats suivants :

Chez le fœtus du deuxième mois, l'écaille est fibreuse à la partie supérieure, cartilagineuse à la partie inférieure. Chez le fœtus du troisième mois, il y a deux paires de noyaux osseux latéraux, une au niveau de l'infra-occipital, l'autre au niveau du supra-occipital; les deux noyaux supérieurs sont à peine réunis, les deux noyaux inférieurs sont déjà soudés ensemble sur la ligne médiane. Sur le fœtus du quatrième mois deux incisures médianes, l'une supérieure, l'autre inférieure, et deux incisures latérales, une de chaque côté, indiquent la soudure en croix des 4 parties initiales, de l'occipital écailleux. Chez le fœtus du cinquième mois enfin, Stieda a constaté 29 fois sur 0/0 un osselet de Kerckringe, et 2 fois sur 8 (14 pour 0/0) l'existence d'un double interpariétal ou d'un interpariétal unique et latéral.

Si nous résumons ici nos recherches sur le développement de l'occipital écailleux, voici ce que nous dirons.

1° L'infra-occipital apparaît dans le chondrocrâne, en arrière du trou occipital. C'est la partie de l'os occipital qui se montre la première. Elle naît de la sixième à la septième semaine. Beaucoup d'auteurs, nous l'avons vu, la considèrent comme primitivement formée de deux moitiés. C'est l'opinion de Kölliker (*Embryologie*, trad. franç., p. 463, Paris, 1882); c'est aussi celle de Lucy (*Thèse de Lyon*, 1889, p. 16) et d'autres auteurs. Nous devons dire que nous avons toujours trouvé sur nos fœtus cette pièce arrivée à l'unicité, si tant est qu'elle soit jamais double. Rambaud et Renault partagent en partie cette opinion puisqu'ils disent en parlant de la pièce inférieure de l'écaille qu'elle a « souvent deux points, plus souvent un seul », point d'ossification (*loc. cit.*, p. 102). Dans tous les cas, à la huitième semaine, l'infra-occipital est représenté par une simple petite lame osseuse légèrement arquée. Cette lame s'allonge dans le sens transversal presque aussitôt sa naissance, et augmente ensuite en hauteur en allant de haut en bas et en largeur en se portant latéralement pour constituer une sorte de ceinture, qui, finalement, forme toute cette partie de l'écaille de l'occipital comprise entre la ligne courbe supérieure et le trou occipital. C'est là la portion cérébelleuse de l'écaille.

Je suis donc tenté pour mon compte de croire que l'occipital écailleux inférieur ou écaille d'origine cartilagineuse, homologue à l'occipital postérieur des vertébrés inférieurs qui reste à l'état d'in-

dépendance toute la vie, n'est représentée que par un seul point d'ossification.

Et en réalité si l'occipital représente une vraie vertèbre il doit en être ainsi au point de vue de la philosophie naturelle. Que représente en effet, dans la vertèbre occipitale, l'occipital écailleux inférieur? Si le corps de la vertèbre est représenté par le basioccipital, les exoccipitaux représentent les masses latérales de toute vertèbre, c'est-à-dire les masses apophysaires et les lames vertébrales, et l'infra-occipital devient l'homologue du point osseux de l'apophyse épineuse (point épiphysaire), c'est-à-dire de la neurépine. Sans doute ce point paraît autrement de bonne heure que le point de l'apophyse épineuse des vertèbres ; sans doute il est autrement volumineux et semble plus important, mais si les lames de la vertèbre sont bien représentées par les occipitaux latéraux, — ce dont on ne peut douter, — l'infra-occipital représente bien le point vertébral épineux. Si cet os a pris la forme d'une large écaille, c'est en s'adaptant à de nouvelles conditions d'existence. Pour continuer à jouer son rôle de protection à l'égard du névraxe il devait se modifier comme il l'a fait et se mouler pour ainsi dire sur le cervelet qu'il protège à la façon d'une cuirasse. Au niveau de la colonne vertébrale, le névraxe reste une tige cylindroïde relativement peu volumineuse, les lames vertébrales (neurapophyses) peuvent converger pour se réunir et couvrir la moelle en arrière; le point de l'apophyse épineuse (neurépine) est un point d'ossification complémentaire qui n'apparaît que tardivement. Au niveau du crâne au contraire, le névraxe se dilate énormément pour former l'encéphale; les lames de la vertèbre occipitale (partie postérieure des exoccipitaux) ne peuvent plus se rejoindre pour couvrir le névraxe dorsalement, l'existence d'un nouvel os, large et adapté à sa fonction, s'impose de bonne heure. Cet os c'est l'infra-occipital.

Au développement de l'infra-occipital doit se joindre l'étude de l'*osselet de Kerckringe* qui vient la compléter quand il existe. Sur beaucoup de fœtus, le bord inférieur de l'écaille de l'occipital porte une encoche en son milieu; sur d'autres on trouve à ce niveau, au contraire, une petite languette osseuse lancéolée qui s'avance vers le trou occipital, *manubrium squamæ occipitalis*. (Voy. fig. 4, 6, 7, 11.) Ce manubrium de l'écaille, c'est l'osselet de Kerckringe qui s'est déjà soudé à l'écaille.

Cet osselet prend naissance à des époques variables, le plus sou-

vent à partir du quatrième mois. Je n'ai pas été assez heureux pour le trouver à l'état indépendant chez les vingt-quatre fœtus que j'ai examinés, mais je l'ai rencontré encore isolé dans le crâne d'un jeune enfant de 28 jours (pl. X, fig. 11).

Nicolai, Virchow, Romiti, Stieda, S. Bianchi ne l'ont point non plus observé à l'état d'isolement; toujours ils l'ont vu déjà soudé à l'infra-occipital (Nicolai, *Beschreibung der Knochen des menslichen Fötus*. Munter, 1829. — Virchow, *Untersuch über die Entwickl. des Schadelgrundes*. Berlin, 1857. — Romiti, *Lo sviluppo e le varieta dell'osso occipitale nell'uomo*. Siena, 1881. — Stieda, *Die Anomalien der Menslichen Hinterhauptssuppe*. Wiesbaden, 1892. — Stanislas Bianchi, *Sul nodolo Kerckringiano*. Monitore zoologico italiano, 1893). Mais Kerckringe qui l'a découvert et figuré à l'état d'isolement (*Osteogenia fœtuum*, 1670, pl. XXIX), et après lui Rambaud et Renault (*loc. cit.*, p. 103, pl. VII, fig. 2) et plus récemment Lucy (*loc. cit.*, p. 21) admettent qu'il existe complètement isolé au début.

Quoi qu'il en soit, au sixième mois, on le trouve réuni à l'infra-occipital, mais comme cet osselet manque assez fréquemment, il ne peut venir combler *constamment* l'encoche du bord postérieur de l'infra-occipital comme l'avance Lucy (*loc. cit.*, p. 19). Comme Bianchi j'ai noté la bifidité de l'osselet de Kerckringe (fig. 6, pl. IX) et avec lui j'accepte que si l'osselet de Kerckringe se développe réellement par un point d'ossification indépendant il doit être regardé comme autre chose que le *manubrium squamæ occipitalis*, qui n'est qu'un prolongement lancéolé du bord inférieur de l'infra-occipital. Il ne paraît pas exister chez les animaux.

Quelle est la valeur morphologique, s'il en est ainsi, de cet osselet?

Le nodule de Kerckringe se développe dans le cartilage basal et se rattache au bord inférieur de l'infra-occipital par un pont de cartilage d'après Kerckringe, Luschka, Rambaud et Renault. Bianchi admet, au contraire, qu'il prend naissance, non au sein du cartilage, mais dans la *membrane spino-occipitale d'Hannover* dont il a reconnu l'existence tant chez le fœtus humain que dans des fœtus de *Sus scrofa*, de *Bos taurus*, de *Felis catus*, de *Canis familiaris*, d'*Ovis aries*. J'avoue que mes propres recherches me conduisent à accepter l'opinion de Bianchi. S'il en est ainsi, on ne peut croire avec Albrecht (*Ueber den proatlas*. Zool. Anzeiger, Leipzig, 1880, p. 450 et 472) que l'osselet de Kerckringe représente, chez l'homme,

un rudiment accidentel, neurapophysaire, du proatlas dont Albrecht, Dollo, Baur, etc., admettent l'existence chez les Anamniens, et que les Amniotes (Marsupiaux, Insectivores, Édentés, Singes) présentent aussi accidentellement à l'état rudimentaire, vestigial, atavistique.

L'osselet de Kerckringe n'aurait qu'une valeur secondaire; c'est une ossification accidentelle, privée d'une réelle valeur morphologique, opinion déjà avancée par Kölliker (*Embryologie*, Paris, 1882, p. 465).

Quel rôle remplit le noyau de Kerckringe?

Pour les uns, son absence (Marimó) ou son développement très limitée (Romiti) donnerait naissance à la *fossette occipitale* (voy. fig. 24) ; pour d'autres, au contraire, cette fossette coïnciderait avec un développement exagéré de l'osselet de Kerckringe (Chiarugi). L'absence de cet osselet aurait-elle un rapport de cause à effet avec la présence de la *fontanelle cérébelleuse* décrite par Hamy sur un fœtus microcéphale? (*Bull. de la Soc. d'Anthrop.*, 1867, p. 511.) Dans tous les cas on ne peut pas le regarder comme ayant un rapport de cause à effet avec la fossette occipitale moyenne puisque cet os manque dans les espèces (Carnassiers, etc.) où la fossette est à son état typique.

Morris (*loc. cit.*, p. 30) avance que l'osselet de Kerckringe peut avoir une certaine importance en tératologie quand il dit : l'espace compris entre le supra-occipital et le trou occipital est comblé par l'osselet de Kerckringe, qui présente de l'intérêt à cause de la méningocèle ou de l'encéphalocèle qui peut se produire par là. Le Courtois (*Sur l'anatomie de la voûte du crâne pendant les périodes embryonnaire, fœtale et infantile*. Thèse de Paris, 1870, p. 129) a en effet observé une hernie cérébelleuse qui s'était faite par un orifice accidentel situé entre la protubérance occipitale externe et le trou occipital, orifice que Le Courtois rattache à l'absence de l'osselet de Kerkringe.

Dans tous les cas, j'ai dit ailleurs (voy. Ch. Debierre, *La tête des criminels*, Lyon, 1895) que je ne crois pas que la fossette occipitale ou fossette vermienne date de l'impression du vermis, très développé à cette époque, sur la face endocranienne de l'écaille dès les âges fœtaux. Le cas de Rossi d'une idiote de trente et un ans dans lequel manquait le lobe médian du cervelet et où il y avait néanmoins une grande fossette occipitale de forme triangulaire et de

35 millimètres de diamètre environ, s'oppose à l'adoption de cette opinion. Il est plus probable que cette fossette, bien accusée chez nombre d'animaux (Carnassiers, Lémuriens, etc.), qui réapparaît exceptionnellement dans l'espèce humaine (3 à 4 fois sur 100 environ), est d'origine atavistique.

Je crois que c'est l'interposition dans la fourche du bord basal de l'infra-occipital du *manubrium squamæ occipitalis* qui détermine la crête occipitale interne bifurquée en deux branches qui vont se perdre sur le pourtour du trou occipital. L'espace triangulaire compris entre les branches de bifurcation de la crête occipitale et le trou occipital répond à la face supérieure légèrement excavée du manubrium, les crêtes latérales qui limitent cet espace à l'insertion des bords du manubrium sur l'infra-occipital. Que l'osselet de Kerckringe doive être confondu avec le *manubrium squamæ occipitalis*, ou qu'il soit une formation distincte de ce dernier, comme le veut S. Bianchi, je ne puis croire qu'il joue le rôle principal dans la formation de la fossette occipitale, car celle-ci ne se trouve pas toujours au niveau de l'espace triangulaire que je viens de mentionner (espace postopisthiaque), mais parfois plus haut, au milieu même ou sur le côté de la crête occipitale interne.

Je ne puis pas non plus accepter avec P. Poirier (*Anatomie*, t. I, p. 382) que la fossette vermienne est constante jusqu'au moment de la naissance, car il suffit de regarder l'écaille de nombreux occipitaux de fœtus d'âges divers, pour voir qu'il n'en est rien. Pas davantage je ne crois que si, après la naissance, la crête occipitale interne prend la place de la fosette, c'est « grâce à un arrêt subi par le vermis médian dans son développement ». La crête occipitale interne est en relation directe avec les insertions de la faux du cervelet; elle ne prend naissance et ne s'accuse que peu à peu comme toutes les crêtes d'insertions ligamenteuses ou musculaires, qu'après la naissance.

Lucy aussi (*loc. cit.*, p. 22) prétend que la fossette vermienne est constante chez le fœtus de 6 à 9 mois; mais quelques lignes plus loin il se contredit, puisqu'il annonce que sur 20 crânes d'enfants, il n'a rencontré la fossette vermienne que treize fois! (*Loc. cit.*, p. 23.)

Pour terminer la question de l'osselet de Kerckringe, j'ajouterai qu'on a pu trouver cet osselet flanqué de deux autres osselets, de la grosseur d'une lentille, et développés entre le bord postérieur des exoccipitaux et le bord basal de l'infra-occipital. Staurenghi

en a mentionné un cas, S. Bianchi trois autres cas (S. Bianchi, *Monitore zoologico italiano*, 1893).

Il nous reste à étudier le supra-occipital. Cette partie de l'écaille prend naissance dans le tissu fibreux. C'est un os de membrane. Il apparaît au début sous la forme d'un réseau osseux, qui ultérieurement prend l'aspect radié. Les aiguilles osseuses qui le composent rayonnent d'un point central (là où sera plus tard la protubérance occipitale externe) situé sur la ligne médiane du bord basal de la plaque osseuse, en haut et en dehors vers les os pariétaux. Une fissure verticale médiane sépare d'abord ses deux moitiés l'une de l'autre, et deux fissures horizontales et latérales les séparent de l'infra-occipital. C'est là la portion cérébrale de l'écaille qui grandit en même temps que les lobes occipitaux du cerveau. Elle est constituée, comme nous venons de le dire, de la dixième à la douzième semaine, et dans le courant du troisième mois la disposition la plus fréquente de l'écaille de l'occipital est celle dans laquelle elle est composée de trois pièces : une inférieure représentant l'infra-occipital, les deux autres supérieures et bilatérales, représentant les deux moitiés du supra-occipital. Latéralement s'étend entre l'infra-occipital et le supra-occipital une scissure (*scissure interpariétale*), qui sépare encore les deux os en dehors, mais va par la suite se combler peu à peu.

Mais si c'est là l'ossification la plus fréquente de l'écaille, l'ossification ordinaire et normale, il peut survenir une ossification autre qui change profondément l'aspect de la portion interpariétale de l'écaille ou os supra-occipital. C'est ainsi que la portion interpariétale qui, pour beaucoup d'auteurs, répond à l'interpariétal des animaux, reste assez fréquemment indépendante ou bien reste séparée toute la vie sous forme de larges os wormiens.

Les deux points d'ossification du supra-occipital débutent de la dixième à la douzième semaine, juste au-dessus de la jonction du crâne membraneux avec le cartilage primordial. Puis l'ossification envahit, en rayonnant du centre vers la périphérie, les faisceaux de tissu fibreux qu'elle suit comme autant de fibres de Sharpey et qu'elle transforme en rayons osseux. Mais à côté de ces centres principaux d'ossification, on peut, dans certains cas, en voir deux autres situés plus haut dans la membrane; ces centres s'ajoutent d'ordinaire aux centres principaux et dès lors font partie de ces centres et n'en peuvent plus être distingués. Or, dans des cas

exceptionnels, ces nouveaux points d'ossification continuent leur évolution isolée et ne se réunissent point au supra-occipital. Ils deviennent dès lors l'origine de l'os qu'on a appelé *os interpariétal, os épactal.* Jacquart en a figuré deux beaux exemples, l'un concernant un fœtus de cinq mois (pl. XXIX, fig. 2), l'autre un fœtus à terme (pl. XXIX, fig. 6. *Journal de l'Anatomie*, 1865). Rambaud et Renault aussi en figurent deux spécimens, l'un provenant d'un fœtus de huit mois (pl. VIII, fig. 2), l'autre provenant d'un adulte où il a persisté. J'en représente moi-même un bel exemplaire (pl. IX, fig. 25).

Étienne Geoffroy Saint-Hilaire a démontré (*Philosophie anatomique*, 1822) que cet os n'est pas surnuméraire, qu'il fait régulièrement partie du crâne de tous les vertébrés, et que, s'il paraît manquer dans certaines espèces, c'est qu'il se soude avec le reste de l'occipital. Les éléments de l'os interpariétal, dit-il, existent constamment dans l'embryon humain. On voit que pour Geoffroy Saint-Hilaire, et Broca a accepté cette manière de voir (*Bull. de la Soc. d'Anthrop. de Paris*, 1875, p. 1315), c'est la pièce interpariétale de l'écaille (os supra-occipital) qui constitue l'*interpariétal* quand ce dernier existe. Broca croit, au contraire, que l'os épactal est un os réellement surnuméraire et appartient à la catégorie des grands os wormiens. On pourrait accepter l'opinion défendue par Broca si l'interpariétal observé accidentellement dans le crâne humain avait pour limite inférieure la protubérance occipitale externe et la ligne courbe supérieure; mais Broca, s'il dit que l'interpariétal se distingue de l'épactal par la position de sa suture, qui aboutit, de chaque côté, à la partie inférieure de la suture lambdoïde, il dit aussi qu'il *passe à un centimètre et demi au-dessus de l'inion.* Or, si réellement tout le supra-occipital constituait l'interpariétal il ne devrait point passer *au-dessus* de l'inion mais bien par l'inion, comme c'est le cas en effet de l'interpariétal des quadrupèdes. Nous reviendrons toutefois, un peu plus loin, sur cette opinion et nous verrons qu'il ne faut pas la rejeter sans l'avoir discutée à fond.

Examinons l'occipital écailleux d'un carnassier, d'un jeune chien par exemple. En le regardant par sa face endocranienne, on voit sur la ligne médiane une belle fosse occipitale moyenne et de chaque côté les fosses occipitales latérales, le tout limité en haut par l'inion et formé par l'infra-occipital, et juste au-dessus de

l'inion, l'interpariétal qui se présente sous la forme d'une pyramide triangulaire qui s'enclave en avant entre les pariétaux. L'os *anormal* qu'on a décrit chez l'homme sous le nom d'interpariétal a-t-il cette disposition topographique? Si je consulte les cas que j'ai étudiés et ceux d'autres auteurs, je dois dire qu'il n'en est rien. Dans aucun cas, je n'ai vu cet interpariétal descendre jusqu'à la protubérance occipitale. Il pourrait donc se faire qu'il restât au-dessous de cet os, ou bien toute la portion interpariétale de l'écaille ou seulement une portion de celle-ci. C'est pour cette raison que, pour saisir la valeur de l'os interpariétal et de l'os épactal, il faut en appeler à l'anatomie comparée.

Les animaux (Ruminants, Solipèdes, Carnassiers, Rongeurs, Cétacés, Marsupiaux) présentent dans l'angle postérieur que forment les pariétaux en s'unissant un os qui, d'autre part, s'unit à l'occipital postérieur (occipital écailleux); cet os, c'est l'*interpariétal*. Il est libre pendant un certain temps, puis s'unit par suture ou se soude tout à fait aux pariétaux et à l'occipital. (Voy. Wenzel Grüber, *Mém. sur l'os interpariétal des mammifères*. Pétersbourg, 1852.)

Dans l'espèce humaine, on rencontre parfois au-dessus du supra-occipital, entre ce dernier et les pariétaux, tantôt une pièce osseuse médiane située dans l'ouverture angulaire postérieure des pariétaux (os lambdoïdien), tantôt une pièce osseuse latérale siégeant au-dessous de la suture lambdoïde, d'autres fois une pièce analogue bilatérale, et même plus exceptionnellement encore trois pièces osseuses de forme quadrangulaire ou irrégulière, l'une placée sur la ligne médiane, les deux autres sur les côtés de cette dernière (pl. IX, fig. 25). C'est à ces pièces osseuses indépendantes à la fois de l'écaille de l'occipital et des pariétaux qu'on a donné le nom d'*os interpariétal* ou d'*os épactal*. Cet os peut être unique, double ou même triple, nous venons de le dire, médian et simple, médian et double, unilatéral ou bilatéral.

Pour beaucoup d'auteurs, os interpariétal et os épactal sont synonymes et l'un et l'autre sont le résultat de l'arrêt du développement de la portion interpariétale de l'écaille, ou plutôt l'absence de soudure de cette portion à l'infra-occipital.

A quoi correspond, quand il existe, l'os interpariétal du crâne humain? Est-il l'homologue de l'interpariétal des animaux? Oui, si nous retrouvons chez ces derniers un interpariétal en plus d'un infra-occipital et d'un supra-occipital; non, au cas contraire.

Pour résoudre la question nous avons étudié le développement de l'occipital chez les animaux qui offrent un interpariétal type, c'est-à-dire chez les ruminants.

L'occipital d'un fœtus de mouton de 12 centimètres est composé : 1° d'un basioccipital; 2° de deux exoccipitaux; 3° d'un infra-occipital d'une seule pièce, mais présentant sur son bord basal une fente triangulaire comme s'il s'était développé d'un centre d'ossification bilatéral ou en haltère; 4° d'un supra-occipital composé de deux moitiés, triangulaire dans son ensemble, à sommet dirigé vers l'ouverture angulaire postérieure des pariétaux. — En un mot, le développement de l'os occipital chez le mouton est absolument le même que chez l'homme. L'occipital écailleux dérive de deux paires de pièces symétriques, dont la paire inférieure est l'ébauche de l'infraoccipital (occipital postérieur de vertébrés inférieurs), et la paire supérieure représente le supra-occipital ou portion interpariétale de l'écaille. Donc l'*os épactal* de l'homme qui ne descend jamais jusqu'à la protubérance occipitale externe, c'est-à-dire qui siège réellement en dehors de la sphère du supra-occipital, ne peut être homologué avec l'interpariétal des animaux. Quant à l'os surnuméraire différencié par P. Broca de l'épactal et auquel il a réservé le nom d'*interpariétal*, est-il l'homologue de l'interpariétal des animaux? Nous avons dit qu'on pourrait accepter cette opinion, défendue par P. Broca, si l'interpariétal accidentellement observé dans les crânes humains adultes descendait jusqu'à l'inion et la ligne courbe supérieure de l'occipital, limite supposée de la portion inférieure et de la portion supérieure ou interpariétale de l'écaille. Mais, alors même que dans les cas observés on n'a jamais vu l'interpariétal descendre complètement jusqu'à la protubérance occipitale externe, on n'est pas en droit de repousser, *a priori*, la doctrine de Broca.

Si l'on regarde attentivement la région occipitale du crâne d'un fœtus de brebis de 15 à 20 centimètres ou du crâne d'un fœtus de vache d'une longueur analogue, on voit que l'infra-occipital présente à son centre une forte saillie transversale d'où part à droite et à gauche une crête divergente en haut et en dehors. Toute la partie inférieure à la crête est constituée par un os lisse d'aspect os enchondral, tandis que la partie qui siège au-dessus de la crête est striée radiairement, en un mot, a l'aspect os fibreux. Or, au-dessus de cette portion, on voit un nouvel élément osseux, la portion vraiment interpariétale de l'écaille de l'occipital (fig. 13, pl. X). La crête

saillante de l'écaille paraît répondre à la protubérance occipitale externe. S'il en est ainsi, l'infra-occipital est représenté par la portion d'écaille siégeant sous la crête (os enchondral), le supra-occipital par la portion placée au-dessus de la crête (os fibreux), et la dernière pièce représente l'interpariétal. Il y aurait donc là six centres d'ossification primitifs, deux paires latérales et symétriques pour l'écaille (infra-occipital et supra-occipital) et une paire pour l'interpariétal. Si l'interpariétal, qui reparaît accidentellement dans l'espèce humaine, ne descend pas tout à fait jusqu'à la protubèrance occipitale externe, cela se comprendrait dès lors. Mais si, d'autre part, on regarde de près le crâne d'animaux à type interpariétal, le crâne d'un Carnassier (chien, chat) ou d'un Rongeur (lapin) par exemple, on remarque que la protubérance occipitale externe et la crête occipitale transverse siègent à l'union de la portion infra-occipitale et de la portion interpariétale ou supra-occipitale. C'est de cette ligne que se dégage la tente (osseuse ici) du cervelet ; tout ce qui est au-dessous, sur la ligne médiane, du côté de l'endocrâne est occupé par la fossette vermienne sillonnée tranversalement par de petites gouttières qui représentent les empreintes des lobules du vernis. D'où il s'ensuit que si l'os interpariétal en tératologie humaine représentait réellement l'os interpariétal des animaux, il devrait descendre jusqu'à l'inion et la ligne courbe supérieure de l'occipital. Or, comme ce n'est pas le cas, l'os surnuméraire appelé os interpariétal, n'est pas homologue à la portion interpariétale (supra-occipital) de l'os occipital.

Il doit être considéré comme le résultat du développement d'un point d'ossification aberrant et exceptionnel développé aux dépens de la portion supra-occipitale du crâne. Dans tous les cas, l'interpariétal n'est pas représenté normalement dans le crâne humain [1] dans lequel la portion interpariétale de l'écaille est représentée comme chez tous les mammifères par le supraoccipital.

Quant à l'os épactal ce n'est qu'un large os wormien.

C'est le moment de nous demander d'où il vient.

Quand on étudie la formation du supra-occipital, on voit souvent au-dessus du double centre d'ossification de cet os, des îlots osseux irréguliers qui ont pris naissance dans la *membrane inter-pariéto-*

1. Chez les animaux eux-mêmes l'os interpariétal peut faire défaut. C'est ce qu'ont observé Staurenghi sur un fœtus d'*Ovis aries* et S. Bianchi sur un fœtus de *Bos Bubalus*. (Bianchi, *Monitore zoologico italiano*, 1893.)

occipitale (portion du crâne membraneux). D'ordinaire ces îlots se fusionnent avec le supra-occipital et il n'en reste aucune trace. Eh bien, ce sont ces îlots qui, continuant à évoluer, évoluant par exception séparément, donnent lieu à l'os épactal, ou aux os épactaux. L'épactal médian, simple ou double résulte d'un point d'ossification double et bitéral qui prend naissance sur certains crânes au-dessus de l'écaille de l'occipital. Béclard pense que cet os peut ne se développer que six mois après la naissance; Rambaud et Renault l'ont vu paraître au cinquième mois de la vie fœtale (*loc. cit.*, p. 107, et pl. VIII, fig. 4).

C'est ce qui explique qu'on a pu trouver, non pas seulement ce que l'on a appelé des interpariétaux, mais une paire de noyaux osseux situés au-dessus des deux interpariétaux, et qu'on a appelés des *préinterpariétaux*.

Ficalbi, dans ses études sur le crâne des vertébrés (*Ossa accessorie comparativamente studiate nel cranio dell'uomo e dei rimanenti mammiferi*. Atti della Soc. di Scienze Naturali in Pisa, 1885), aurait *constamment* trouvé ces os chez certains mammifères (singes, carnivores, solipèdes, édentés, cétacés, marsupiaux); il les a distraits de la catégorie des os wormiens sous le nom d'*interpariétaux accessoires*, mieux nommés *os préinterpariétaux*.

Staurenghi (de Pavie) admet que chez le cheval les préinterpariétaux apparaissent vers la quinzième semaine; à la trente et unième semaine, ils seraient déjà confondus avec l'interpariétal, qui, lui, prend naissance par deux moitiés, est généralement arrivé à n'être plus que simple à la naissance (interpariétal) et se confond ensuite avec le sus-occipital (Staurenghi, *Rara varietà nei punti d'ossificazione dell' occipitale*, Gazz. degli ospitali, 1889, p. 20, et *Congrès de Rome*, 1894).

Welcker (*Unters. ü. Wachsthum u. Bau des menslichen Schädels*. Leipzig, 1862) a représenté le crâne d'un fœtus humain de huit mois (pl. III, fig. 8) qui présentait deux préinterpariétaux. Virchow a présenté deux crânes de nouveau-nés qui présentaient tous les deux à la fois un interpariétal unique et un seul préinterpariétal (*Abhandl. der K. Akad. der Wissenschaft*. Berlin, 1875). Ficalbi a décrit un crâne de nouveau-né du Musée anatomique de Sienne qui, outre les interpariétaux, fusionnés avec le supra-occipital, portait deux préinterpariétaux, isolés et symétriques (*loc. cit.*, 1885). Mingazzini, sur un fœtus humain à terme, a fait la même observation

(*Atti Della R. Accad. med. di Roma*, 1887). Sur 35 fœtus de deux à neuf mois, Stanislao Bianchi a rencontré quatre fois des préinterpariétaux (*Archivio per l'Antrop.*, 1889, p. 427, et *Monitore zoologico italiano*, 1893).

G. Chiarugi (*Atti della R. Accad. di Fisiocritici di Siena*, 1888) a retrouvé sur un crâne de fœtus : 1° un basioccipital flanqué des exoccipitaux; 2° un occipital écailleux composé de ses deux portions infra-occipitale et supra-occipitale; 3° au-dessus de l'écaille une première paire d'osselets, les interpariétaux, et une seconde paire, les préinterpariétaux. Le même auteur (*Nuove osservazioni nelle ossa interparietali et preinterparietali*. Siena, 1889) a noté 28 fois des os interpariétaux et préinterpariétaux sur 650 crânes du Musée anatomique de Sienne (4, 4 pour 0/0), les crânes métopiques présentant plus fréquemment l'anomalie (25 pour 0/0). L'auteur semble admettre que les deux faits (interpariétaux et métopisme) sont connexes. Une insuffisance accidentelle dans le processus d'ossification laissant persister des sutures qui s'oblitèrent normalement et rendant nécessaire l'apparition de noyaux accessoires pour compléter l'ossification de la calotte du crâne, telle serait la cause de cet état.

Signalés déjà par Meckel, Ricchiardi, etc., ces os ont été considérés par Virchow comme liés à une théromorphie; Sergi les regarde comme le résultat d'un arrêt de développement; Chiarugi et Mingazzini les considèrent comme d'origine régressive et atavistique. Il est peut-être difficile d'accepter l'opinion de ces deux derniers auteurs, parce que ces os ne sont pas représentés d'une façon constante dans le développement embryonnaire de la voûte du crâne et ne peuvent être, de ce fait, homologués aux os correspondants des vertébrés inférieurs. Il est vrai qu'on pourrait soutenir que c'est en vertu de l'hérédité abrégée que ces os ne reparaissent pas *toujours*. D'où malgré l'objection précédente ils conserveraient toute leur valeur ancestrale. Quoi qu'il en soit, on peut les regarder comme la conséquence d'arrêt de développement frappant une paire d'îlots osseux accidentels du genre de ceux que j'ai mentionnés plus haut et qui prennent naissance dans le crâne membraneux au-dessus de la paire de points d'ossification qui forment l'ébauche du supra-occipital. — Au demeurant, je les regarde comme des os wormiens de la fontanelle postérieure et de la suture lambdoïde. S'il était démontré qu'ils sont normaux dans le crâne du fœtus de certains mammifères, du cheval notamment, comme le disent

Ficalbi et Staurenghi, faudrait-il admettre que ce sont ces préinterpariétaux qui, reparaissant atavitiquement dans le crâne humain, donnent naissance à l'os interpariétal? Je ne le pense pas. N'étant pas un élément constant et essentiel du crâne, comme sont le basioccipital, les exoccipitaux, les occipitaux écailleux, supérieur et inférieur, les préinterpariétaux ne sauraient être considérés comme le résultat d'un arrêt de développement ayant un caractère régressif. D'autre part, l'interpariétal pouvant coïncider avec l'existence d'un épactal, il y a lieu de croire que ces os sont le résultat du développement de points d'ossification aberrants et exceptionnels, car les quatre paires de points d'ossification de l'écaille de l'occipital qu'exigerait cette disposition sont loin d'avoir été retrouvés par tous les anatomistes.

Sur 85 crânes d'adultes, Rambaud et Renault ont noté seize fois des os épactaux. Rambaud et Renault ont dû rencontrer une série heureuse, car sur 2000 crânes du Museum, Jacquart n'a rencontré cet os que seize fois (*Journal de l'Anatomie*, p. 472, 1865). Il est à peine besoin aujourd'hui de dire qu'il n'est nullement un caractère de race, qu'il n'est pas particulier aux Incas en quelque sorte et que Tchudy et Rivero (*Antiquités péruviennes*, 1853) se sont étrangement mépris à ce sujet en les regardant presque comme spéciaux aux momies péruviennes. L'os épactal, encore appelé *os des Incas*, doit perdre ce dernier nom.

Je dois dire toutefois que, sans admettre les conclusions évidemment exagérées de Rivero et Tchudy, l'os des Incas paraît plus fréquent sur les crânes des Arizoniens anciens liés aux Indiens Pueblos actuels par les caractères ostéologiques et ethnologiques et chez les Péruviens que chez les Européens, si l'on s'en rapporte à l'étude de Washington Mattews faite sur 88 crânes arizoniens (Washington Mattews, *American Anthropologist*, 1889).

	Os de l'Inca.
Arizoniens anciens	6,81
Péruviens	6,08
Américains non Péruviens	3,86
Nègres	2,65
Malais et Polynésiens	1,42
Mongols	2,26
Caucasiens	1,19
Européens	1,09
Mélanésiens	1,65

Sur 669 crânes, dont 625 d'adultes de l'Institut anatomique de Kœnigsberg, Stieda a rencontré vingt et une fois un interpariétal ou épactal médian, soit 4 pour 0/0, — sept fois des occipitaux supérieurs ou épactaux latéraux, soit moins de 1 pour 0/0, — et trois fois un interpariétal coïncidant avec des occipitaux supérieurs, *os tripartitum* de Virchow, soit 0,44 pour 0/0.

Rambaud et Renault (*loc. cit.*, p. 103) ont noté dans certains cas deux points d'ossification accessoires latéraux, développés là où sera plus tard l'extrémité de la gouttière latérale. Ces points viennent combler la fente latérale qui persiste un certain temps entre l'infra-occipital et le supra-occipital. Je n'ai point trouvé ces points à l'état d'isolement, mais en les acceptant avec Rambaud et Renault, je me demande si on ne pourrait pas penser qu'ils correspondent aux *occipitaux externes* ou épiotiques des tétéostéens, des caméléons et des chéloniens parmi les reptiles. Rambaud et Renault ont figuré un bel exemple de ces pièces accessoires qui étaient restées indépendantes sur le crâne d'un enfant d'un an (pl. VIII, fig. 1).

Conclusions. — 1° La portion occipitale du crâne est fondamentalement composée chez tous les vertébrés de quatre os : un médian et basilaire, traversé par la corde dorsale, le *basioccipital*; deux latéraux, pairs et symétriques, les *exoccipitaux*; un médian, situé au-dessus du trou occipital, l'*occipital écailleux*.

2° Chez les Vertébrés supérieurs ces quatre os se soudent dans le cours du développement pour constituer un os unique, l'os occipital. Chez les Poissons osseux et chez les reptiles écailleux, ils restent distincts toute la vie. Ils restent longtemps séparés chez les Monotrèmes et les Marsupiaux parmi les Mammifères. Chez les Oiseaux leur soudure est précoce.

3° La portion occipitale du crâne des Mammifères, de l'Homme notamment, passe transitoirement dans le cours de l'ontogénie par un état qui est permanent dans les vertébrés inférieurs,

4° Les quatre pièces fondamentales de l'os occipital n'ont ni la même forme ni la même fixité dans tous les groupes. Ainsi les occipitaux latéraux qui entourent toujours la portion la plus considérable du trou occipital, le ferment quelquefois tant en dessus qu'en dessous (Amphibiens, Caméléons), tantôt seulement en dessous (Tortues), tantôt seulement en dessus (Crocodiles, la plupart des Ophidiens et quelques Tortues). Chez les Batraciens, il n'y a pas de

basioccipital; cet os est remplacé par du cartilage. Il n'y a que chez *Bufo marinus* qu'on trouve un petit occipital basilaire ossifié.

5° Les quatre pièces de l'occipital sont des os développés au sein du chondrocrâne; ce sont des *os de cartilage*.

6° L'os interpariétal apparaît chez les Mammifères. C'est un os de revêtement, c'est-à-dire un os développé dans le tissu fibreux (*os de membrane*), dont la raison d'être doit être cherchée dans l'accroissement du cerveau, partant l'agrandissement du crâne.

7° Le basioccipital peut être homologué à un corps de vertèbre, puisqu'il est traversé par la corde dorsale, ou plutôt à deux corps de vertèbre, dont le postérieur peut être nommé *basioccipital postérieur*, et l'antérieur *basioccipital antérieur*. Ce dernier, quand il se développe séparément, donne lieu à l'os basiotique d'Albrecht, prébasioccipital des auteurs italiens. On pourrait même aller plus loin encore dans cette voie. Froriep ayant démontré que chez les embryons des ruminants il y a trois protovertèbres dans la région occipitale du crâne entre lesquelles passe une racine du nerf hypoglosse, qui s'est subdivisé en trois faisceaux, et que dans la suite du développement les trois protovertèbres se condensent en une seule pièce et les trois faisceaux nerveux en un nerf unique, il y a lieu d'admettre que dans le segment occipital du crâne il y a initialement les éléments de trois nerfs segmentaires et de trois protovertèbres (A. Froriep, *Ueber ein Ganglion des Hypoglossus u. Wirbelalangen in der Occipital Region*, Arch. f. Anat. u. Physiol., 1882, p. 279) [1].

8° Le basioccipital des Mammifères supérieurs, et notamment celui des Primates, correspond au basioccipital des Téléostéens, des Reptiles, des Oiseaux et des Marsupiaux, comme aussi leurs exoccipitaux et leur infra-occipital écailleux correspondent aux exoccipitaux et occipital supérieur des mêmes groupes d'animaux.

1. Je rappelle ici que dans les embryons de *Scyllium* il existe quatre myotomes occipitaux. Les trois myotomes postérieurs possèdent chacun une racine nerveuse ventrale; l'antérieur, très rudimentaire, ne présente plus dans le cours de l'ontogénie trace de racine ventrale, mais il a dû cependant jadis en exister une (Wiedersheim). Les deux dernières protovertèbres ont des racines nerveuses dorsales, qui disparaissent plus tard (Froriep). Chez les Dipneustes du reste, et en particulier chez *Protopterus*, les quatre cordons de l'hypoglosse existent encore. Les deux premiers, situés au niveau du nerf vague, vont se jeter dans son ganglion, les deux postérieurs traversent le crâne par des trous particuliers. Au delà du crâne tous les quatre se réunissent. Par conséquent, le Protopterus, qui est le seul vertébré dont l'hypoglosse possède encore toute la vie des racines dorsales, présente un état des nerfs craniens plus primitif encore que celui des Sélaciens.

La pièce interpariétale de la voûte du crâne humain correspond à l'interpariétal des quadrupèdes; comme chez nombre de ces derniers elle se soude avec l'occipital supérieur, mais à une période beaucoup plus précoce que dans la plupart des quadrupèdes.

9° La pièce dite *occipitale externe*, qui existe généralement chez les Poissons osseux, chez les Chéloniens et les Caméléons et s'intercale entre l'occipital supérieur et les occipitaux latéraux, peut reparaître accidentellement dans le développement du crâne humain, sous la forme d'un point d'ossification accessoire (voyez plus haut).

10° Chez les Poissons, le basioccipital s'articule avec le corps de la première vertèbre rachidienne (articulation amphicœlique [1]), tandis que chez les Mammifères et aussi chez les Batraciens, cette articulation est double, et a lieu entre les parties latérales de la première vertèbre cervicale et les occipitaux latéraux; mais il y a des transitions et des raisons à ces dissemblances. D'une part, chez les Poissons, les occipitaux latéraux portent en arrière une apophyse qui s'articule avec une apophyse correspondante de la première vertèbre rachidienne : c'est là l'ébauche de l'articulation condylo-atloïdienne des Mammifères. D'autre part, si chez les Reptiles il n'y a qu'un seul condyle basilaire situé sur la ligne médiane, ce condyle se rapproche d'un côté des deux condyles des Batraciens lorsqu'il est formé de deux têtes articulaires fournies par les exoccipitaux et réunies ensemble, ainsi que cela a lieu chez plusieurs Caméléons, et d'un autre côté il se rapproche aussi des condyles des Mammifères lorsqu'il présente trois tubercules, et est formé à la fois par le basioccipital et les exoccipitaux, comme cela se voit dans la plupart des Sauriens, des Ophidiens et des Chéloniens, et dans tous les crânes des jeunes oiseaux, qui plus tard (âge adulte) n'ont plus qu'un condyle basilaire simple ou bilobé.

11° L'occipital latéral, percé d'un ou de deux trous par lesquels passent des nerfs craniens, est homologue à plusieurs arcs dorsaux de vertèbre.

Le trou condylien antérieur correspond à un trou de conjugaison et les branches de l'exoccipital qui le limitent sont les homologues de deux pédicules de vertèbre. Ce trou (canal condyloïdien) peut

1. Par exception, chez le Lepidostée le crâne s'articule avec l'atlas par un condyle saillant (de Blainville). Il en est de même chez le Trichiure, et chez l'Echénéis l'occipital a deux condyles, comme chez les Mammifères et les Batriciens (P. Gervais).

être dédoublé. L'exoccipital est dès lors percé de 2 trous, comme cela se voit chez beaucoup de Poissons, *Gadus Morrhua* par exemple, — et comme on peut le voir accidentellement sur l'occipital de l'homme. Il peut même être triple, et donner passage à des faisceaux isolés du nerf grand hypoglosse; nouvelle confirmation que l'occipital latéral est composé de plusieurs neurapophyses de vertèbre. Chez les Poissons osseux, le canal percé dans les exoccipitaux laisse passer le nerf glosso-pharyngien et le pneumogastrique, tandis que chez les Sauropsides et les Mammifères, il livre passage au nerf hypoglosse (canal condyloïdien). Cette différence tient à ce que chez beaucoup de Poissons, et aussi chez les Amphibiens, le nerf hypoglosse n'est pas encore devenu un nerf cranien; il est encore dans la sphère des nerfs rachidiens et passe ordinairement en arrière de l'occipital, entre cet os et la première vertèbre rachidienne.

12° Le rameau pharyngien du nerf vague, en effet, prend peu à peu chez les Sélaciens, les Ganoïdes et les Téléostéens la signification d'un nerf indépendant. Chez les Amphibiens, les Reptiles et les Oiseaux, il n'est cependant pas encore *tout à fait* dégagé du pneumogastrique. Au contraire, le nerf spinal se dégage du nerf vague à partir des Reptiles (à l'exception des Serpents).

13° La tête des Vertébrés craniotes est, comme l'extrémité antérieure des Acraniens, composée d'un grand nombre de métamères. Son squelette dérive de la partie antérieure du squelette axial, dont les arcs dorsaux contiennent une partie correspondante de l'encéphale, et les arcs ventraux ou brachiaux entourent la partie antérieure du tube digestif. Le système nerveux central envoie à chaque arc un nerf. En se soudant entre elles, ces diverses parties du squelette cranien ont constitué le crâne primitif. Des « contractions » importantes sont ensuite survenues dans ce squelette. Plusieurs arcs antérieurs sont devenus rudimentaires; à ces arcs correspondent plusieurs nerfs soudés en un tronc dans les classes inférieures (*groupe trijumeau*). — Les arcs postérieurs ont également éprouvé une diminution d'arrière en avant et leurs nerfs, primitivement distincts, se sont aussi peu à peu fusionnés pour former le *groupe du nerf vague*. L'état plus simple des nerfs craniens des Poissons et des Sauropsides doit donc être considéré comme un processus de contraction, et l'état plus complexe des nerfs craniens des Mammifères comme la con-

séquence d'un processus de différenciation dont la cause est sans aucun doute d'ordre adaptatif.

14° Les variétés des os de la voûte cranienne appelées « os interpariétal », « os épactal » n'ont aucun lien génétique avec la portion normale du crâne occipital désignée sous le nom de « portion interpariétale », « d'os supra-occipital ».

Si le squelette céphalique primordial est, chez l'embryon, segmenté en pièces métamériques, entre lesquelles passent les nerfs segmentaires de l'extrémité céphalique (nerfs craniens), il ne s'ensuit nullement que ce que l'on a appelé les « vertèbres craniennes » du crâne osseux, en voie d'ossification ou achevé, corresponde aux sclérotomes des métamères primitifs. Il y a au moins 9 nerfs segmentaires d'ordre cranien; il devrait donc y avoir 9 vertèbres craniennes entre lesquelles on devrait trouver un trou de conjugaison; or, on ne trouve rien de semblable. Cela est la conséquence de « contractions », de « fusions » dans les pièces du squelette primordial qui ont subi nombre de « flexions » pour s'adapter aux nouvelles conditions d'existence que leur imposait le développement de la portion céphalique du névraxe. Il en résulte que ce que l'on a appelé « la vertèbre occipitale », dans le crâne adulte ou fœtal, ne répond en aucune façon à un segment métamérique occipital du crâne primordial.

Explication des planches IX et X.

Dans toutes les figures, les os sont placés dans leur position normale et suivant leurs connexions.

Fig. 1. — Occipital d'un fœtus humain ♂ de 8/11 centimètres : face interne, grandeur naturelle. — 1, basioccipital; 2, exoccipital commençant à former ses deux branches destinées à entourer le trou condyloïdien; 3, occipital écailleux composé d'un infra-occipital unique et d'un supra-occipital; 4, à peine ébauché et formé de deux moitiés latérales; 5, ligne de soudure de l'infra-occipital et du supra-occipital; *t*, trou occipital.

Fig. 2. — Occipital d'un fœtus humain de 10 centimètres (vertex-coccyx) : face externe, grandeur naturelle. — 1, basioccipital; 2, exoccipital dont on voit déjà le condyle bien ébauché; 3, occipital écailleux; 4, cartilage intercalaire; 5, cartilage de la base du crâne.

Fig. 3. — Occipital d'un fœtus humain ♂ de 11/14 centimètres : face interne, grandeur naturelle. — 1, basioccipital; 2, exoccipital; 3, infra-

occipital; 4, supra-occipital; 5, ligne d'union des deux moitiés du supra-occipital; 6, ligne d'union du supra-occipital et de l'infra-occipital; 7 et 8, les deux branches de bifurcation de l'exoccipital; *t*, trou occipital.

Fig. 4. — Occipital d'un fœtus humain ♀ de 11/18 centimètres : face interne, grandeur naturelle. — 1, basioccipital; 2, exoccipital; 3, infra-occipital; 4, supra-occipital; 5, incisure verticale; 6, incisure latérale; 7, encoche basale de l'infra-occipital; 8, trou occipital.

Fig. 5. — Occipital d'un fœtus humain ♀ de 15/23 centimètres : face interne, grandeur naturelle. — 1, basioccipital; 2, exoccipital; 3, occipital écailleux; 4, infra-occipital; 5, supra-occipital; 6, incisure latérale; 7, incisure verticale; 8, osselet de Kerckringe; 9 et 10, branches de l'exoccipital; *t*, trou occipital.

Fig. 6. — Occipital d'un fœtus humain ♀ de 16/24 centimètres : face interne, grandeur naturelle. — 1, basioccipital; 2, sa surface articulaire pour l'exoccipital; 3, exoccipital avec ses branches, 4 et 5, limitant l'encoche qui deviendra par la suite le trou condyloïdien; 6 et 7, occipital supérieur ou écailleux; 8, infra-occipital; 9, supra-occipital; 10, incisure verticale; 11, incisure latérale; 12, osselet de Kerckringe bilobé; *t*, trou occipital.

Fig. 7. — Occipital d'un enfant nouveau-né : face interne, réduction 1/2. — 1, basioccipital; 2, exoccipital; 3, occipital écailleux; 4, ébauche de la crête occipitale interne; 5, incisure latérale: 6, incisure verticale; 7,manche de l'écaille; 8, soie passée dans le canal condyloïdien.

Fig. 8. — Occipital d'un fœtus humain à terme : face interne, grandeur naturelle. — 1, basioccipital; 3, soie passée dans le canal condyloïdien; 4, canal condyloïdien accessoire; 5, canal condylien postérieur; 6, iufra-occipital; 7, supra-occipital; 8, incisure latérale; 9, incisure verticale de l'infra-occipital (vestige de la soudure de ses deux moitiés); 10, incisure verticale du supra-occipital (vestige de la soudure de ses deux moitiés); 11, ébauche de la crête occipitale interne; 12, trou occipital.

Fig. 9. — Occipital d'un enfant de sept mois : face interne, réduction 1/2. — 1, basioccipital; 2, exoccipital; 3, canal condylien antérieur; 4, orifice du canal condylien postérieur; 5, écaille; 6, ébauche de la fosse cérébelleuse latérale; 7, incisure latérale; 8, ébauche de la fosse cérébrale.

Fig. 10. — Occipital d'un enfant de dix mois : face interne, réduction 1/2. — 1, basioccipital; 2, exoccipital; 3, fosse cérébelleuse latérale; 4, endinion; 5, crête occipitale interne; 6, gouttière latérale; 7, incisure latérale.

Fig. 11. — Occipital d'un jeune enfant ♂ de vingt-huit jours : vue extérieure, grandeur naturelle. — 1, basioccipital qu'une gouttière transversale semble subdiviser en deux segments, un postbasilaire et un prébasilaire; 2, exoccipital portant le condyle, dont une petite portion est développée sur le basioccipital; 3, occipital écailleux; 4, osselet de Kerckringe encore à l'état d'isolement; 5, canal condyloïdien; 6, cartilage intercalaire de la base du crâne.

Fig. 12. — Occipital d'un fœtus de mouton de 12 centimètres : face

interne, gr. naturelle. — 1, basioccipital; 2, exoccipital; 3, infra-occipital; 4, supra-occipital encore composé de deux moitiés (os interpariétal).

Fig. 13. — Région occipitale d'un fœtus de mouton de 24 centimètres : vue extérieure, gr. naturelle. — 1, basioccipital; 2, exoccipital; 3, condyle; 4, apophyse paramastoïde; 5, trou condyloïdien; 6, infra-occipital; 7, supra-occipital (portion interpariétale de l'écaille); 8, cartilage intercalaire.

Fig. 14. — Occipital d'un lapin nouveau-né : vue extérieure, grandeur naturelle. — 1, basioccipital; 2, exoccipital; 3, infra-occipital; 4, supra-occipital.

Fig. 15. — Occipital d'un fœtus de cochon de 13 centimètres : grandeur naturelle, vue extérieure. — 1, basioccipital; 2, exoccipital; 3, occipital écailleux d'une seule pièce.

Fig. 16. — Vue *postérieure du crâne* d'une chatte. — 1, trou occipital; 2, condyle de l'occipital; 3, bulle auditive; 4, apophyse paramastoïde; 5, exoccipital; 6, occipital postérieur (infra-occipital); 7, crête occipitale transverse; 8, protubérance occipitale; 9, os interpariétal (supra-occipital); 10, pariétal.

Fig. 17. — Vue intérieure de la région occipitale du crâne d'un jeune chien : grandeur naturelle. — 1, basioccipital; 2, exoccipital; 3, surface articulaire pour le basioccipital; 4, trou condyloïdien; 5, apophyse paramastoïde; 6, occipital écailleux; 7, fossette vermienne.

Fig. 18. — Vue postérieure du crâne du kanguroo : grandeur naturelle. — 1, basioccipital; 2, occipital latéral; 3, condyle; 4, apophyse paramastoïde; 5, infra-occipital; 6, supra-occipital (interpariétal).

Fig. 19. — Occipital d'un enfant de dix-huit mois : face interne, gr. naturelle. — 1, basioccipital; 2, exoccipital; 3, occipital écailleux; 4, branche inférieure, et 5, branche supérieure de la portion condylienne de l'exoccipital; 6, canal condyloïdien; 7, canal condyloïdien accessoire; 8, trou occipital; 9, fosse cérébelleuse; 10, fosse cérébrale; 11, gouttière latérale; 12, endinion (protubérance occipitale interne); 13, crête sagittale de l'occipital; 14, fossette vermienne; 15, incisure latérale de l'écaille; 16, manubrium de l'écaille; 17, angle interpariétal de l'écaille.

Fig. 20. — Os occipital et sphénoïde d'un fœtus humain de 8-9 mois : face inférieure, grandeur naturelle. — 1, basioccipital; 2, exoccipital; 3, occipital écailleux; 4, trou occipital; 5, canal condyloïdien; 6, condyle occipital; 7, trou condylien postérieur; 8, incisure latérale de l'écaille de l'occipital; 9, incisure verticale; 10, sphénoïde postérieur; 11, sphénoïde antérieur; 12, ligne de soudure du sphénoïde antérieur et du sphénoïde postérieur (soudure encore incomplète, il existe encore un hiatus central); 13, rostre du sphénoïde antérieur; 14, gouttière pharyngienne du sphénoïde postérieur; 15, apophyse d'Ingrassias (orbito-sphénoïde ou petite aile); 16, trou optique limité par les deux branches de l'apophyse d'Ingrassias; 17, grande aile du sphénoïde (alisphénoïde); 18, apophyse ptérygoïde; 19, aile externe, et 20, aile interne de cette apophyse; 21, canal vidien; 22, ligne de soudure de l'aile interne de l'apophyse ptérygoïde (os ptérygoïdien) avec l'aile externe (soudure encore incom-

plète, représentée par une fêlure); 23, trou grand rond; 24, trou ovale encore incomplet en arrière.

Fig. 21. — Os occipital et sphénoïde du même sujet, mais vus par l'intérieur. — 1, basioccipital; 2, exoccipital; 3, occipital écailleux; 4, incisure verticale; 5, incisure latérale; 6, 7, les deux branches de la portion condylienne de l'exoccipital; 8, trou condyloïdien; 8', trou condylien postérieur; 9, sphénoïde postérieur; 10, sphénoïde antérieur; 11, alisphénoïde; 12, orbito-sphénoïde; 13, trou optique; 14, hiatus représentant la soudure encore inachevée du sphénoïde antérieur et du sphénoïde postérieur; 15, canal cranio-pharyngien traversant la selle turcique; 16, trou grand rond; 17, gouttière caverneuse, limitée en arrière et en dehors par une épine, la *ligula*; 18, trou de Vésale; 19, trou ovale.

Fig. 22. — Occipital d'un jeune enfant de six ans : face interne, grandeur naturelle. — 1, basioccipital; 2, exoccipital; 3, occipital écailleux; 4, trou occipital; 5, canal condyloïdien (canal de l'hypoglosse); 6, 7, incisures représentant les vestiges de la soudure de l'écaille avec l'exoccipital; 8, fossette vermienne; 9, gouttière latérale.

Fig. 23. — Même occipital : face externe. — 1, basioccipital; 2, tubercule pharyngien; 3, gouttière transversale séparant le basioccipital en deux segments; 4, condyle de l'exoccipital; 5, portion du condyle appartenant au basioccipital; 6, trou condyloïdien; 7, exoccipital; 8 et 9, incisures de séparation encore ouvertes de l'exoccipital et de l'occipital écailleux; 10, surface convexe de l'écaille.

Fig. 24. — Occipital d'adulte : face interne, exemple de fossette vermienne, réduction 1/2. — 1, confluent postérieur des sinus; 2, gouttière latérale; 3, fosse cérébrale; 4, fosse cérébelleuse; 5, canal condyloïdien; 6, surface sphénoïdale du basioccipital.

Fig. 25. — Vue postérieure d'un crâne d'adulte : occipital écailleux complexe, réduit un peu plus de 1/2. — 1, inion; 2, ligne courbe supérieure, et 3, ligne courbe inférieure de l'occipital; 4, apophyse mastoïde; 5, condyle de l'occipital; 6, 7, 8, trois grands os divisant en quatre portions le supra-occipital (os épactaux, os interpariétaux); I, infra-occipital; S. supra-occipital; P, P, pariétaux; OB, obélion; L, suture lambdoïde.

ÉTUDES
SUR L'EMBRYOLOGIE DES CHÉIROPTÈRES

Par MATHIAS DUVAL

(*Suite*[1].)

PLANCHES XI et XII.

CHAPITRE TROISIÈME

FIXATION DE L'ŒUF ET APPARITION DE L'AMNIOS

Nous étudierons sous ce titre un stade de développement où se produisent divers processus; mais parmi ceux-ci deux sont caractéristiques; c'est d'une part, au point de vue de la production du placenta, l'apparition des premières végétations ectodermiques pénétrant dans le terrain maternel et opérant la *fixation de l'œuf*; c'est d'autre part, relativement aux annexes de l'embryon, une singulière formation ectodermique (masse amniotique pleine), qui aboutit à la production de l'amnios, en passant par des phases primitives qui rappellent les dispositions connues pour les rongeurs dits à inversion blastodermique. Nous désignons ces premières phases sous le nom d'*apparition de l'amnios*. Mais nous aurons encore à étudier, dans un stade ultérieur, sous le titre de fermeture de l'amnios, les *plis amniotiques* qui, après creusement de la masse amniotique primitive, arrivent à se disposer comme chez la plupart des autres vertébrés amniotes, et, conformément aux notions classiques, marchent à la rencontre les uns des autres pour se souder et produire l'occlusion de la cavité de l'amnios.

L'étude de ce stade de la fixation de l'œuf et de l'apparition de

1. Voir le *Journal de l'Anat. et de la Physiol.*, n° de mars-avril 1895, p. 93.

l'amnios comporte d'abord cinq subdivisions : 1° extension de la masse endodermique; 2° formation de la masse amniotique; 3° creusement et dislocation de la masse amniotique; 4° fosse amniotique; 5° plis amniotiques et production du mésoderme. — Enfin, dans un 6e paragraphe, nous étudierons la *fixation de l'œuf*.

1° *Extension de la masse endodermique.*

A la fin du stade précédent, nous avons trouvé l'œuf constitué par une couche ectodermique, circonscrivant une cavité plus ou moins sphérique; au niveau de l'hémisphère supérieur (figures 33 et 34, pl. I, et fig. X, dans le texte) une masse formée de cellules endodermiques était adhérente à la surface interne de l'ectoderme. Cette masse endodermique commençait même à s'étaler (fig. 34) pour se disposer en un feuillet d'endoderme doublant l'ectoderme.

Malheureusement nos séries de préparations présentent ici une lacune que nous n'avons pu encore combler. Nous n'avons pas de pièces montrant les phases successives de cet étalement de la masse endodermique en un feuillet interne. La pièce la plus jeune dont nous disposions, après celles des figures 33 et 34, nous montre cet étalement à peu près achevé (fig. 35, 36, 37 et 38, pl. II).

Cette pièce (pièce U) est d'une femelle de Murin récoltée en Touraine le 4 avril. L'ovaire droit renfermait un corps jaune. La coupe de la corne utérine droite, au niveau de l'œuf, nous donne la fig. 35, à un grossissement de 12 fois. L'œuf est repris à un grossissement de 72 fois dans la fig. 36, et divers détails à étudier dans sa constitution sont reproduits dans les figures 37 et 38.

Avant de faire cette étude, il faut démontrer que cet utérus est à un stade plus avancé que ceux étudiés jusqu'ici. C'est ce que démontrent les dimensions des parties. Mais comme les figures de la pl. I et celles de la pl. II sont à des grossissements différents, ces différences de dimensions ne sont pas faciles à saisir, par exemple en comparant la figure 35 à la figure 22, ou la figure 36 aux figures 33 et 34. Il est vrai que nous donnons, pour chacun de ces dessins, les grossissements employés, mais ces indications ne parlent pas directement aux yeux. C'est pourquoi nous reproduisons ci-contre (fig. XI) ces mêmes pièces à des grossissements rendant facile la comparaison. En A et B sont les coupes des figures 22 (en A) et 35 (en B), toutes deux à un grossissement de 13 fois, en *a* et *b* sont les œufs de ces figures chacun à un grossissement de

30 fois. On voit que les dimensions de l'utérus sont presque doubles d'une pièce à l'autre, et que celles de l'œuf ont presque triplé. Nous avons tenu à ne pas comparer seulement les utérus entre eux, parce que les dimensions du renflement utérin ne sont pas toujours en rapport avec le développement de l'œuf, et on verra par la suite que parfois deux utérus de même volume renferment des œufs à des stades très différents, condition très malheureuse pour l'étude de l'embryologie des chéiroptères, puisque, ne connaissant pas l'âge de la gestation, nous ne pouvons même pas, pour mettre nos pièces en série, nous guider sur le volume extérieur. Ce n'est que par

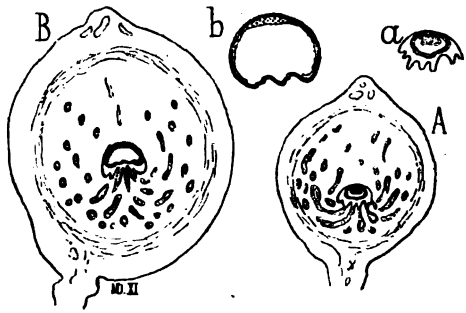

Fig. XI. — Comparaison, à un même grossissement, des figures 22-23 (Pièce S, en A et *a*) avec les figures 35-36 (Pièce U, en B et *b*), afin de montrer que la pièce U est à un stade plus avancé que toutes celles précédemment étudiées (voir le texte).

l'examen des œufs ou de l'embryon ou de ses annexes qu'on peut, lors de l'étude des coupes, établir la sériation des pièces. Or ici les dimensions des deux œufs (en *b* celui de la figure 35, en *a* celui de la figure 22) présentent des différences énormes. Nous sommes donc bien, avec la figure 35, à un stade plus avancé qu'avec les pièces précédemment étudiées. La lacune que présentent nos préparations est considérable; elle correspond bien au temps qu'il a fallu à la masse endodermique pour s'étaler à la face interne de l'ectoderme.

Voici donc comment se présentent les deux feuillets blastodermiques primitifs à ce stade.

L'*ectoderme* (fig. 36) est généralement d'une seule couche de cellules cubiques. En deux régions seulement ses cellules tendent à se disposer sur deux rangs. C'est, d'une part, à la partie supérieure de l'œuf, dans la future région de l'embryon, où l'ectoderme forme un léger épaississement (fig. 37) qui est déjà le premier indice de ce que nous étudierons sous le nom de *masse amniotique*; c'est d'autre

part, à l'hémisphère opposé, là où l'ectoderme est en rapport avec le coussin villeux de la muqueuse utérine. Longues et cylindriques, les cellules ectodermiques de cette région se disposent par places sur deux couches, formant ainsi de légères saillies qui pénètrent dans l'épithélium dégénéré du coussin villeux. Souvent, sur les pièces durcies, cette région de l'ectoderme se retracte, emportant, accolés à sa surface, les débris de cet épithélium utérin (fig. 38). — Du reste la surface extérieure de cet ectoderme est généralement libre; au niveau de l'hémisphère supérieur de l'œuf elle est étroitement appliquée à la surface utérine, dont l'épithélium n'est plus représenté que par quelques rares noyaux plats et clairsemés. La figure 36 rend compte de toutes ces dispositions, sur lesquelles il n'y a pas à insister après ce que nous avons dit précédemment à propos des figures 28, 31, 33 et 34.

L'endoderme ne s'est pas encore étendu sur toute la surface intérieure de l'ectoderme; il ne double pas encore la portion de l'hémisphère inférieur qui répond au coussin villeux de la muqueuse utérine (fig. 37 et 38). Il est partout formé de grandes cellules plates, fusiformes sur la coupe (fig. 38), excepté au niveau du centre de l'hémisphère supérieur. A ce niveau il reste encore un épaississement endodermique formé de deux rangées de cellules (fig. 37), dernier reste de la masse endodermique des stades précédents (fig. 33 et 34). Cet épaississement est très peu étendu; on ne le trouve que sur 5 ou 6 coupes. Un examen attentif montre que, à ce niveau, ectoderme et endoderme sont bien distincts l'un de l'autre; si donc nous trouvons plus tard, dans ces régions, une soudure des deux feuillets, avec engrènement des cellules de l'un dans celles de l'autre, c'est que cette soudure, homologue d'une ligne primitive, se sera produite consécutivement au stade étudié en ce moment.

En résumé nous venons de voir la vésicule blastodermique à l'état didermique; seulement cet état n'existe pas encore pour tout l'hémisphère inférieur, dont le centre est encore monodermique, c'est-à-dire constitué seulement par l'ectoderme.

2° *Production de la masse amniotique.*

La cavité amniotique du Murin prend naissance d'une manière singulière. Il se forme d'abord un épaississement massif de l'ectoderme, et ce processus rappelle la masse amniotique pleine du cochon

d'Inde; mais, au lieu que cette masse se creuse, comme chez ce rongeur, d'une cavité centrale close de tous côtés [1], elle se disloque irrégulièrement, chez le Murin, et s'ouvre à la surface de l'œuf, figurant une bourse largement étalée, dont les bords se relèvent alors selon le type classique de replis amniotiques et produisent l'occlusion de l'amnios par leur rapprochement et soudure. Ce mode mixte de production de l'amnios est certainement un des phénomènes les plus curieux de l'embryologie du Murin. Nous avons eu pour l'étudier une quantité surabondante de pièces, de sorte que nous pouvons en donner la démonstration de la manière la plus complète. Naturellement nous n'avons pu mettre ces pièces en série d'après l'âge de l'œuf, ni même d'après le volume du renflement utérin; mais en faisant l'étude des coupes, on voit si nettement l'état qui représente le point de départ, et celui qui représente la phase terminale, que la sériation des pièces, quelque laborieuse qu'elle soit, n'en est pas moins évidente et certaine.

Les pièces que nous allons étudier sont au nombre de quatre, représentées successivement par les figures 39-40, 41-42, XII (dans le texte), et 43-45. — Presque toutes ces pièces, ainsi que celles qui serviront à étudier le creusement de la masse amniotique et la dislocation de son toit, proviennent d'un lot de Murins récoltés à Aigues-mortes au 25 avril. On voit combien les recherches, dans l'embryologie des chéiroptères, sont soumises aux hasards plus ou moins heureux des lots de récoltes. Si nous n'avions eu cette récolte du 25 avril, nous n'aurions pas, dans les captures de deux printemps consécutifs, trouvé les faits si singuliers de la première apparition de l'amnios, ou nous n'en aurions trouvé que quelques stades isolés, énigmatiques, impossibles à comprendre en l'absence de préparations suffisamment sériées.

I. Le premier état de formation de la masse amniotique nous est représenté par les figures 39 et 40 (pièce V). C'est un Murin capturé en Touraine le 4 avril. Le corps jaune était dans l'ovaire droit; la gestation dans la corne droite, cela va sans dire, puisque toujours, sans exception, nous avons trouvé que cette corne était le siège de la gestation. Cet utérus a été débité en coupes longitudinales (parallèles à l'axe de la corne). La figure 39 représente, à

1. Voir par exemple les figures schématiques L à LVIII que nous avons données dans le mémoire sur *le Placenta des Rongeurs*, et comparer avec les schémas de la fig. XIII ci-après.

un grossissement de 72 fois environ, la portion de la cavité qui renferme l'œuf. La portion supérieure de cet œuf (masse amniotique) est reprise à un grossissement de 400 fois dans la figure 40.

Avant d'étudier la masse amniotique, quelques mots sur les autres parties de l'œuf et sur la muqueuse utérine. Celle-ci montre bien la disparition graduelle de son épithélium dans la région supérieure ou antimésométrique, et la dégénérescence de ce même épithélium dans la région opposée (fig. 39), c'est-à-dire au sommet des saillies du coussin villeux. Quant à l'œuf, il faut noter que son endoderme est encore à peu près dans le même état que dans la figure 36. Il ne s'est pas encore étendu à tout l'hémisphère inférieur de l'œuf; mais dans l'hémisphère supérieur, il n'est plus formé que d'une seule couche de cellules (fig. 40), c'est-à-dire qu'il n'y a plus rien qui rappelle la masse endodermique primitive. Ce sont là des détails précieux pour établir la sériation des pièces, à défaut de données précises sur leur âge; c'est-à-dire que par exemple nous arrivons bien à cette conviction que la pièce U (fig. 35-38) est d'un stade plus avancé que la pièce T, et d'un stade moins avancé que la pièce V, actuellement étudiée; cette dernière conclusion sera confirmée par l'examen des pièces suivantes, qui sont régulièrement sériées.

Ce qui différencie essentiellement cet œuf de ceux précédemment étudiés, c'est l'épaississement ectodermique qui occupe le centre de son hémisphère supérieur. Ce renflement est formé d'une superposition de trois couches de cellules, dans lesquelles on observe de nombreuses formes de caryocinèse. Il est saillant vers l'intérieur de l'œuf, où il repousse et soulève l'endoderme, avec lequel il ne présente aucune adhérence, aucun engrenage; en passant soigneusement en revue toutes les coupes où cet épaississement est présent, nous n'en trouvons aucune qui présente une soudure, avec engrenage des cellules, entre la masse ectodermique et l'endoderme. Ce renflement n'est pas saillant, à la surface de l'œuf. Il forme donc une lentille plan-converse, et les bords de cette lentille se continuent graduellement (sans ressaut brusque) avec le reste de l'ectoderme.

II. Un second état de la masse amniotique est représenté sur les figures 41 et 42 (pièce X). Il s'agit d'un Murin recueilli dans le midi de la France (à Aiguesmortes) le 25 avril. Le corps jaune était dans l'ovaire gauche. La figure 41 représente, à un grossissement

d'environ 72 fois, la coupe transversale de la corne utérine droite avec l'œuf qu'elle contient. On voit qu'ici encore l'endoderme n'est pas arrivé à doubler l'ectoderme sur toute l'étendue de l'hémisphère inférieur de l'œuf. Quant à la masse amniotique (fig. 42, à un grossiss. de 400), elle est plus épaisse que précédemment, plus saillante vers la cavité de l'œuf. De plus l'endoderme n'est plus si bien isolé de cette masse ectodermique; il a contracté des adhérences intimes avec elle, et les cellules des deux feuillets s'engrènent étroitement à ce niveau. Cependant cette adhérence n'est pas partout aussi prononcée que sur la figure 42. En examinant la série des coupes (les sections avaient été faites en commençant par l'extrémité droite, c'est-à-dire en allant de droite à gauche, de l'extrémité tubaire de la corne vers son extrémité médiane), on trouve d'abord trois coupes sur lesquelles l'endoderme est sans adhérence avec la masse amniotique de l'ectoderme, puis viennent deux coupes semblables à celles de la figure 42 (la portion moyenne de la masse amniotique n'occupe pas plus de 5 coupes). Ces dernières dispositions méritent de nous arrêter; elles sont relatives à un problème important que nous ne sommes pas encore en état de résoudre, mais pour lequel nous espérons pouvoir déjà poser quelques jalons. Il s'agit de trouver sur l'œuf du Murin des dispositions révélant l'existence et la position d'une ligne primitive. A part l'aspect qui caractérise une ligne primitive sur un blastoderme vu en surface (aspects que nous ne pouvons avoir sur le Murin), cette formation se révèle sur des coupes par l'adhérence (primitive en générale chez les autres vertébrés) de l'ectoderme avec l'endoderme. Nous assisterions donc ici, avec la pièce en question, à la formation de dispositions semblables à celles d'une ligne primitive, et, d'après les aspects que nous venons d'indiquer dans la série des coupes, cette ligne primitive se formerait à l'extrémité gauche ou interne (celle dirigée vers le plan médian de l'utérus) de la masse amniotique : c'est-à-dire que le futur embryon serait orienté de manière à avoir la tête à droite et l'extrémité caudale à gauche. Ceci correspondrait bien avec ce fait général que presque toujours l'embryon, alors qu'on peut bien distinguer son extrémité caudale d'avec son extrémité céphalique, est orienté transversalement par rapport à l'axe du corps de la mère, c'est-à-dire parallèlement à l'axe de la corne utérine, avec la tête vers le côté droit de la mère (vers l'ovaire droit), la queue vers le côté gauche (vers le plan médian de l'utérus).

Mais nous allons voir que malheureusement ces dispositions présentent des exceptions.

III. En effet, alors que nous avions terminé la composition de la planche II, nous avons débité en coupes longitudinales (parallèles à l'axe des cornes utérines) une autre pièce provenant également du lot capturé à Aiguesmortes au 25 avril. Elle nous a donné des résultats intéressants, qui n'ont pu trouver place sur la planche II, mais que nous figurerons ici, dans le texte. Cette pièce (pièce W) nous a paru exactement arrivée au même degré de développement que la précédente; mais elle était débitée en coupes longitudinales, avons-nous dit; or, sur la coupe qui nous paraît passer par la portion moyenne de la masse amniotique, c'est-à-dire

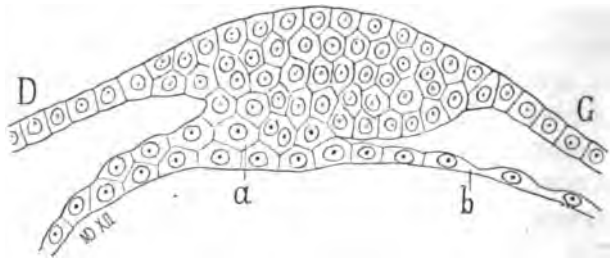

Fig. XII. — Coupe longitudinale d'une masse ammiotique au même stade de développement que celle des figures 41-42 (pl. II). — En D est l'extrémité qui regardait vers l'ovaire droit; en G, celle qui regardait vers l'ovaire gauche (vers le plan médian de l'utérus).

par l'axe même du futur embryon, nous trouvons les dispositions représentées par la figure XII, ci-contre. L'endoderme, dans ses rapports avec l'ectoderme de la masse amniotique, présente à distinguer deux régions : en *a* il est fusionné avec l'ectoderme, et il est impossible, pour la couche de cellules intermédiaires, de dire ce qui appartient au feuillet externe et ce qui se rattache au feuillet interne; en *b*, l'endoderme est bien indépendant. D'après ce que nous venons de dire à propos de la pièce précédente, la région *a* serait celle de la ligne primitive, la région *b* celle de la future extrémité céphalique. Mais alors cet embryon serait orienté à l'inverse du précédent, c'est-à-dire avec la tête à gauche et la future extrémité caudale à droite (voir les lettres D et G, sur la figure).

Or, dans toute la série des pièces dont l'étude va suivre, jusque au moment où l'allantoïde apparaît et où d'autre part se dessine nettement l'extrémité céphalique, nous allons nous trouver conti-

nuellement aux prises avec cette même difficulté d'arriver à déterminer, d'après la constitution de la région embryonnaire, et à défaut de vues en surface de la tache embryonnaire, où est la future région antérieure et la future région postérieure de l'embryon. Si, à une période avancée de la gestation, alors que tête et queue sont bien reconnaissables, il existait une orientation régulière, toujours la même, de l'embryon, nous pourrions en déduire une loi, d'après laquelle telle partie de la masse amniotique ou de la fosse amniotique qui lui succède devrait être considérée comme représentant la future extrémité postérieure, telle autre partie la future extrémité antérieure. Nous avons donc passé en revue toutes nos pièces à embryon bien dessiné et nous avons trouvé que dans l'immense majorité des cas la tête de l'embryon est vers le côté droit de la mère, la queue vers le côté gauche. Mais il y a quelques exceptions; nous en avons rencontré 8; sur le très grand nombre d'utérus que nous avons coupés, et sur le très grand nombre de pièces encore intactes, mais où par transparence on peut reconnaître la direction de l'embryon, nous en avons trouvé huit où la tête était exceptionnellement dirigée vers la gauche. La déception causée par la rencontre de ces exceptions a été un instant compensée par l'espoir d'entrevoir une autre disposition qui nous permettrait malgré tout d'arriver à une loi générale, pour déterminer a priori l'orientation des deux extrémités du corps de l'embryon; nous avons été frappé de ce fait que les embryons ayant la tête à gauche se trouvaient sur des pièces présentant également un corps jaune dans l'ovaire gauche et non dans l'ovaire droit. Nous étions donc tenté d'établir la loi suivante : l'embryon est orienté de manière que sa tête regarde l'ovaire dont il provient. Mais malheureusement, en soumettant cette idée à l'épreuve d'une revue complète de ces mêmes pièces, nous avons trouvé les contradictions suivantes. Sur les 8 embryons ayant exceptionnellement la tête à gauche, la majorité en effet (à savoir 6) proviennent de l'ovaire gauche (corps jaune à gauche); mais deux appartiennent à des pièces dont le corps jaune est sur l'ovaire droit. Donc tout embryon ayant, par exception, la tête à gauche ne correspond pas à un corps jaune de l'ovaire gauche. Bien plus, comme nos pièces présentant un corps jaune à gauche sont fort nombreuses, il se trouve que, parmi ces pièces, c'est seulement une fois sur quinze qu'on trouve un embryon ayant semblablement la tête à gauche. Il nous est donc impossible de

dire a priori où seront les extrémités caudale et céphalique de l'embryon, et de ce fait résulteront pour nous de nombreuses hésitations pour déterminer, d'après les différentes structures des diverses régions du germe, celles qui doivent représenter la ligne primitive, c'est-à-dire la région postérieure.

Jusqu'à présent nous n'avons eu à nous poser ces questions que pour deux pièces; pour celle des figures 41-42, nous avons été amené à penser que la tête serait à droite; qu'elle serait à gauche au contraire pour la pièce de la fig. XII (dans le texte). Or pour ces deux pièces le corps jaune se trouvait dans l'ovaire gauche. Dès ces premiers cas particuliers nous voyons l'absence de règle générale absolue; mais cependant, s'il n'y a pas de règle absolue, il est une disposition qui est infiniment plus fréquente; c'est celle où la tête est vers le côté droit, puisque nous n'avons trouvé en tout, sur environ 80 cas, que huit exceptions. (Dans les 80 cas ici indiqués nous ne comptons que les pièces à embryon bien reconnaissable comme extrémités céphalique et caudale, et non les pièces où la détermination est douteuse, comme dans les deux qui viennent d'être étudiées et celles qui vont suivre, jusqu'au momont où nous assisterons à l'apparition de l'amnios, pl. V.)

IV. Un état plus avancé de la masse amniotique nous est représenté par les figures 43, 44 et 45 (pièce Y). C'est un Murin recueilli à Aiguesmortes au 25 avril. Débité en coupes longitudinales, l'utérus nous a donné, après reconstitution, la figure 43, qui nous montre le développement relatif de la corne droite et de la corne gauche, la place de l'œuf dans la corne droite, et la place du corps jaune dans l'ovaire gauche. L'œuf et la partie correspondante de la cavité utérine ont été repris, à un grossissement de 72 fois, dans la figure 44. Nous y voyons enfin l'endoderme tapisser toute la face interne de l'ectoderme, de sorte que la vésicule blastodermique est devenue définitivement didermique dans toute son étendue. La masse amniotique, reprise à un grossissement de 400 fois dans la figure 45, n'est pas sensiblement plus épaisse que dans la pièce précédente (fig. 42), mais elle est plus large, et se caractérise surtout parce que ses bords se détachent, par un ressaut brusque, de la surface inférieure de l'ectoderme correspondant (fig. 45). Son aspect, sur la coupe, lui donne donc le caractère d'une masse pleine nettement délimitée, appendue par une large surface à l'ectoderme, et n'ayant plus qu'à se creuser pour représenter une cavité amniotique.

Sur la coupe représentée dans la figure 45 il nous a semblé apercevoir un premier indice de ce creusement. Entre les cellules qui forment le centre de la masse, une légère dislocation s'est produite, mais très peu accentuée (elle est certainement un peu exagérée sur le dessin). Une si légère fissuration n'aurait aucune signification si l'étude des pièces suivantes n'était appelée à nous démontrer que c'est là une première indication d'une dislocation et d'un creusement qui vont devenir le phénomène caractéristique de la suite du développement de ces parties.

Quant aux dispositions de l'endoderme par rapport à l'ectoderme amniotique (ou de la région embryonnaire) elles sont les suivantes. Les coupes nous paraissent avoir été faites un peu obliquement, de telle sorte qu'elles se succèdent en allant de l'extrémité droite à l'extrémité gauche de la masse amniotique. Or les premières coupes, qui précèdent celle de la figure 45, nous montrent un endoderme entièrement libre de toute adhérence avec l'ectoderme; puis vient la coupe figure 45 où est marquée une légère fusion, sur une étroite étendue médiane, disposition qui se répète sur trois coupes successives; puis la fusion se prononce sur une plus grande étendue, mais d'une manière non symétrique (plus accentuée sur une moitié de la coupe que sur l'autre) et enfin l'endoderme redevient brusquement indépendant. Nous n'osons pas proposer d'en conclure que les premières coupes représentent la future région antérieure; mais cela nous paraît vraisemblable. Nous avons dit et figuré (fig. 43) que le corps jaune est dans l'ovaire gauche.

En résumé, ces pièces (V, X, W et Y), étudiées principalement au point de vue de la formation de la masse amniotique pleine, nous ont encore montré deux phénomènes importants : 1° l'extension de l'endoderme sur toute l'étendue de la face interne du feuillet ectodermique ; 2° des connexions qui s'établissent entre l'endoderme et l'ectoderme et qui sont homologues des dispositions caractéristiques de la ligne primitive chez les autres vertébrés. Nous n'insisterons pas sur ce dernier phénomène, sur lequel il nous est encore impossible de présenter des conclusions fermes, en l'absence de règle absolue sur la direction de la tête de l'embryon; c'est une question que nous nous proposons de reprendre ultérieurement avec de nouveaux matériaux. Mais nous devons insister sur le processus d'extension de l'endoderme à tout l'hémisphère inférieur du blastocyste, parce que ce fait est incontestable, sera confirmé par tout

ce qui va suivre, et que cependant il a été méconnu, le contraire ayant été affirmé.

En étudiant les annexes de l'embryon du lapin (voir *Placenta des Rongeurs*, p. 173 et 199), nous avons montré que l'endoderme s'étend sur toute la surface interne de l'ectoderme, arrive à doubler complètement celui-ci, de sorte que l'œuf ne demeure monodermique sur aucun point de son étendue, et nous avons discuté ce qui avait été dit à ce sujet par van Beneden, lequel avait cru que la partie centrale de l'hémisphère inférieur (plancher) de la vésicule blastodermique n'était jamais doublé par l'endoderme, ne devenait jamais didermique. Cet éminent embryologiste a émis les mêmes idées à propos du Murin, et nous aurons avantage à discuter tout de suite cette question, allégeant d'autant les études historiques et critiques que nous aurons à présenter plus loin sur l'ensemble de l'embryologie de ce chéiroptère.

Dans la dernière page de son mémoire de 1880 [1], van Beneden annonce que l'étude d'une abondante série de pièces relatives aux phases qui suivent la segmentation lui permettra de décrire plusieurs faits remarquables, parmi lesquels il précise celui-ci : « L'hypoblaste, qui s'étale progressivement en partant de la tache embryonnaire à la face interne de l'épiblaste, ne gagne *jamais* le pôle inférieur de la vésicule blastodermique : une zone monodermique persiste *jusqu'à une phase très avancée* du développement. » Que faut-il entendre par ces expressions *jamais* et *phase très avancée*? Dans son mémoire de 1884 [2] van Beneden, sans être entièrement explicite à cet égard, précise cependant ce fait que sur des œufs de Murin répondant, comme état de développement, à l'œuf de la lapine au 13me ou 14me jour « il reste, dans le plancher (hémisphère inférieur) de la vésicule ombilicale, une zone centrale formée par l'épiblaste seul » (*op. cit.*, p. 692), et il figure cette zone (planche XXIII, fig. 3; et pl. XXIV, fig. 9) sur des œufs dont l'embryon est parvenu à des stades extrêmement avancés du développement (les quatre membres bien distincts, placenta bien développé, vésicule ombilicale déjà très réduite).

1. Ed. van Beneden et Ch. Julin, *Observations sur la maturation, la fécondation et la segmentation de l'œuf des Chéiroptères* (Archives de Biologie, 1880, t. I, fasc. 3, p. 551).

2. Ed. van Beneden et Ch. Julin, *Recherches sur la formation des annexes fœtales chez les mammifères, lapin et chéiroptères* (Arch. de Biologie, 1884, t. V, fasc. 3, p. 369).

On voit qu'à cet égard nos résultats ne concordent pas avec ceux de cet auteur. Non seulement il n'est pas exact que l'endoderme ne gagne jamais le pôle inférieur de la vésicule blastodermique ; mais il n'est même pas possible de dire qu'il ne le gagne qu'à une phase très avancée. C'est très primitivement, avant toute apparition du corps de l'embryon, quand l'amnios est encore représenté par une masse pleine, que l'extension de l'endoderme s'achève sur toute l'étendue de la vésicule blastodermique [1]. Aussi dans tous les stades qui vont suivre trouverons-nous la couche endodermique complète jusque sur le pôle inférieur de l'œuf. Nous n'y insisterons pas dans nos descriptions, nous contentant d'avoir éveillé à cet égard l'attention du lecteur sur les dispositions qu'il trouvera représentées dans les diverses figures.

A cet égard nos résultats concordent du reste parfaitement avec ceux de Frommel [2] qui, après avoir décrit et figuré l'extension de l'endoderme, aux mêmes stades où nous l'avons indiquée (voir notamment la page 6, *op. cit.*), figure ultérieurement, c'est-à-dire dès avant l'apparition de l'embryon, une couche endodermique continue et complète sur toute la face interne de la vésicule blastodermique.

3° *Creusement (dislocation) de la masse amniotique.*

Le creusement de la masse amniotique, primitivement pleine, ne se fait pas par un processus régulier, donnant lieu à des formes symétriques, mais bien par une sorte de dislocation désordonnée qui réduit en fragments les couches supérieures de la masse amniotique, et qui finalement, à la suite de la résorption partielle de ces fragments, aboutit à une disposition plus régulière, c'est-à-dire à la formation d'une cupule ou fosse amniotique, aux dépens des couches inférieures de la masse amniotique primitive. Cette cupule est symétriquement disposée, et ses bords prennent alors les caractères

1. Mais nous devons ajouter que van Beneden a évidemment abandonné sa manière primitive de voir, au sujet de cette question de détail, à en juger par la courte mention suivante : « au stade didermique la couche interne de la bandelette embryonnaire se continue avec l'hypoblaste vitellin qui délimite de toutes parts la cavité blastodermique et est partout constitué par une assise unique de cellules plates », qu'il donne dans sa note *Sur la Formation et la Constitution du placenta chez le Murin* (Bullet. de l'Acad. roy. de Belgique; 3e série, t. XV, n° 2, 1888).

2. R. Frommel, *Ueber die Entwickelung der Placenta von Myotus murinus.* Wiesbaden, 1888. (Nous analyserons ultérieurement ce mémoire avec grand soin à propos de la formation placentaire.)

de replis amniotiques. Nous avons dû multiplier les figures pour mettre en évidence ce processus de dislocation irrégulière.

Nous étudierons ce creusement sur quatre pièces successives, que nous avons classées d'après le volume croissant des parties, et surtout d'après l'état de plus en plus accentué du creusement et de la dislocation de la masse amniotique. En effet les dimensions de l'œuf ne sont pas toujours en rapport avec son état de développement : au contraire la progression du processus de creusement est nettement marquée, de la première pièce (fig. 46-47) à la seconde (fig. 48-57), puis à la troisième (fig. 58 à 70).

I. La première pièce, qui nous montre nettement le début de ce creusement (nous avons vu qu'il était indiqué, mais d'une manière douteuse, sur la pièce de la fig. 45), est représentée dans les figures 46 et 47. Il s'agit (pièce Z) d'un Murin recueilli à Aiguesmortes le 25 avril. Le corps jaune était situé dans l'ovaire gauche. L'utérus, débité en coupes transversales (perpendiculairement à l'axe de ses cornes), nous montre, dans la figure 46, l'ensemble de l'œuf et de la portion de la corne droite qui le renferme. Les parties n'ont pas augmenté de volume relativement aux pièces précédentes, notamment celles des figures 39 et 41, et la mise en série serait impossible, si nous n'avions, pour nous guider, et la forme de la masse amniotique et la disposition de l'endoderme qui forme un feuillet complet; la pièce est donc à un état de développement semblable à celui de la précédente; nous sommes bien en présence du début du creusement de la masse amniotique. Ici la dislocation est manifeste, dans la partie centrale de cette masse (fig. 47), et son résultat se présente sous la forme d'une cavité irrégulièrement étoilée. Cette cavité se trouve sur six coupes successives; sur les premières (celles qui sont plus voisines de l'extrémité droite) la cavité est petite et très voisine de la face supérieure de l'ectoderme; puis elle s'allonge vers la profondeur (fig. 47) sur les coupes suivantes, et sur les dernières (les plus à gauche) elle est de nouveau petite, mais profonde, c'est-à-dire correspond seulement à l'extrémité inférieure de la cavité représentée dans la figure 47. Les cellules en caryocinèse sont particulièrement nombreuses sur cette pièce, notamment dans le voisinage de la fente de dislocation.

Sur cette pièce, nous n'avons pu reconnaître des dispositions précises quant aux rapports d'adhérence et de fusion entre l'en-

doderme et l'ectoderme, c'est-à-dire quant à l'existence d'une ligne primitive. Il nous semble que sur les toutes premières coupes (extrémité droite) l'endoderme adhère largement à l'ectoderme; puis il prend la disposition représentée dans la figure 47, et enfin paraît devenir libre; nous n'osons en conclure qu'il s'agirait d'un embryon ayant la tête à gauche; nous avons noté précédemment que sur cette pièce le corps jaune est à gauche.

II. Un état plus avancé de cette dislocation nous est présenté pour les figures 48 à 51 (pièce *a*). Il s'agit encore d'un Murin capturé à Aiguesmortes le 25 avril. La figure 48 représente l'ensemble de l'œuf et de la cavité utérine (coupe transversale, grossiss. de 72 fois). La cavité, maintenant bien évidente dans la masse ectodermique, existe sur neuf coupes; en les passant en revue à partir de celle qui est vers la droite, nous trouvons d'abord l'aspect représenté dans la figure 49; puis vient une coupe qui n'a pas été figurée, et à laquelle succède la coupe de la figure 50; ici la cavité est double et l'examen des coupes montre que la petite cavité de la figure 49 était l'extrémité de la cavité gauche de la figure 50; vient ensuite la coupe de la figure 51, où les deux fentes sus-indiquées se concentrent pour ainsi dire vers la partie médiane de la masse amniotique, de sorte que, sur la coupe suivante (fig. 48), elles se fusionnent en une large fente médiane parallèle aux faces de cette masse; mais ce n'est pas tout : viennent encore quatre ou cinq coupes où la formation ectodermique est encore fissurée selon des dispositions dont on aura à peu près la configuration successive en passant de la figure 48 à la figure 51, puis de celle-ci à la figure 50. C'est à dire que, en résumé, la dislocation affecte la forme d'une fente en éclat, qui s'irradie en deux prolongements, aussi bien du côté gauche que du côté droit (nous parlons, faut-il le préciser, du côté gauche ou droit de l'œuf, de l'utérus, et non des parties gauches et droites de nos figures).

Sur nos figures 49 à 51 l'endoderme est représenté, comme il se montre en effet sur les coupes, indépendant de l'ectoderme, sauf sur la figure 49 où il y a évidemment une étroite zone d'adhérence et de fusion. Cette figure 49 est de l'extrémité droite du germe. Cette adhérence est un peu plus accentuée sur la coupe qui précède, mais c'est tout; l'adhérence en question n'existe pas sur plus de deux à trois coupes. Faut-il y reconnaître la première indication d'une ligne primitive en retard dans sa formation? Alors l'embryon serait

orienté avec la queue à droite et la tête à gauche. Nous devons ajouter que le corps jaune est dans l'ovaire gauche. En tout cas il est singulier que ces dispositions primitives, qu'il ne faut interpréter qu'avec doute, nous amènent si souvent à supposer une orientation avec tête à gauche, alors que cette orientation est si rare dans les cas où l'interprétation peut se faire sans hésitation.

III. Jusqu'à présent la fente de dislocation était restée confinée dans la profondeur de la masse amniotique; nous allons la voir atteindre la surface supérieure (extérieure) de cette masse, dans la figure 52 à 57 (pièce *b*), et la masse amniotique fissurée, avec fragmentation de ses couches superficielles, va tendre à se transformer en une cupule ou fosse amniotique, constituée par les couches inférieures ou profondes de la masse primitive. Il s'agit encore ici d'un Murin capturé à Aiguesmortes le 25 avril. Le corps jaune était dans l'ovaire gauche. La figure 52 représente l'ensemble de l'œuf avec la portion correspondante de la cavité utérine (grossiss. de 72 fois). Nous remarquerons seulement que l'œuf a considérablement augmenté de volume par rapport aux pièces précédentes. Les autres détails sont assez indiqués par la figure, sans qu'il soit besoin de les décrire; ils diffèrent peu du reste de ce qui se présentait sur les pièces moins avancées.

La masse amniotique est présente sur environ 12 coupes, qui, examinées en allant de droite à gauche, donnent les dispositions suivantes, à un grossissement de 210 à 230 fois : — Il y a d'abord deux coupes fort peu différentes l'une de l'autre et dont la figure 53 reproduit l'aspect; puis vient une coupe représentée par la figure 54, et une coupe, qui n'a pas été figurée, mais qui fait transition de la figure 54 à la figure 55; après la coupe figure 55 sont deux coupes non dessinées ici, lesquelles amènent graduellement à la coupe de la figure 56. De celle-ci, par une coupe non figurée, on arrive à celle que représente la figure 57. On voit donc, en résumé, que la fissuration profonde de la masse amniotique s'étend, par des irradiations multiples, aux couches superficielles de cette masse (fig. 54 et 56) et opère la dislocation de ces couches, sans entamer les parties profondes.

Les dispositions de l'endoderme par rapport à l'ectoderme de la région embryogène (masse amniotique) sont également indiquées sur ces figures 53 à 57. Nous avons dit que la figure 53 est de l'extrémité droite et la figure 57 de l'extrémité gauche. Or, il nous

semble qu'en passant ces figures en revue, on se trouve d'abord (fig. 53, 54) en présence des caractères bien accentués d'une ligne primitive; sur les figures 55 et 56 le lieu d'adhérence endodermo-ectodermique n'est plus symétrique; il est dévié d'un côté; mais, chez le poulet, nous avons eu occasion de signaler ces formes asymétriques de la tête de la ligne primitive [1]. Enfin sur la figure 57 l'endoderme redevient libre, mais semblerait déjà donner naissance à des cellules du mésoderme (comparer avec la figure 82, et voir l'étude qu'en sera faite ci-après). Nous serions donc ici, par contraste avec la pièce précédente, en présence d'un état déjà très avancé de la ligne primitive, et déjà de la première origine du mésoderme. Mais alors ce serait encore un cas d'embryon orienté avec la tête à gauche. Nous avons dit que le corps jaune est aussi à gauche.

IV. La dernière pièce (pièce *c*), sur laquelle nous étudierons cette dislocation, nous paraît représenter exactement le même stade que la pièce précédente, mais examiné sur des coupes longitudinales (plus exactement obliques, l'utérus ayant été débité d'avant en arrière et de gauche à droite). Il s'agit encore d'un Murin récolté à Aiguesmortes le 25 avril. Le corps jaune était dans l'ovaire droit. La figure 58 représente, au grossissement de 72 fois, l'ensemble de l'œuf et la cavité qui le renferme. Pour donner une idée bien complète de la dislocation de la masse amniotique, nous avons figuré, à un grossissement de 210 à 230 fois, toutes les coupes qui en présentent les détails; ces coupes doivent être passées en revue de la figure 60 à la figure 70, en interposant la figure 58 entre les figures 65 et 66. Puisque les coupes se succèdent obliquement de gauche à droite, on voit que la figure 60 correspond à l'extrémité de la masse amniotique dirigée vers le côté gauche de la mère, et que la figure 70 répond à l'extrémité dirigée à droite. L'ensemble des aspects donnés par ces figures ne peut se résumer autrement que par les expressions précédemment employées déjà, à savoir la fragmentation et dislocation des couches supérieures de la masse amniotique. Nous recommandons notamment à l'attention les fragments plus ou moins complètement isolés qu'on voit sur les figures 62, 66, 68.

Nous avons dit à plusieurs reprises que ce travail de creusement

1. *Études sur la ligne primitive de l'embryon de poulet* (Annales des Sc. Nat. zool., t. VII, art. n° 17; — voir la pl. 16, fig. 5 et 6).

de la cavité amniotique est irrégulier, sans dispositions symétriques ou constantes. Si nous n'avions pas, pour chaque pièce, la série complète des coupes, mais seulement des types tels que ceux des figures 55, 64, 69, on pourrait croire à une certaine symétrie dans ce processus de fissuration; ou bien, avec les figures 58 et 65, à une forme régulière de fente partant d'une extrémité pour s'enfoncer obliquement dans la profondeur. Mais la série des pièces défie toute tentative de systématisation, et l'expression de dislocation irrégulière est bien certainement la seule qui représente le véritable mode de ce processus.

Ces figures (60 à 70) représentent également, avec toute l'exactitude que nous avons pu y apporter, les rapports de l'endoderme et de l'ectoderme dans la région du germe. Nous avons bien spécifié l'obliquité de la coupe, de laquelle il résulte que, en passant en revue les figures à partir de la figure 60 pour finir par la figure 70, on va de l'extrémité gauche à l'extrémité droite du germe. Or sur les premières figures (60 à 64) l'existence d'une ligne primitive est manifeste; puis l'endoderme devient libre, mais il est manifestement le siège (figures 67 et 68 surtout) d'une production de cellules qui s'interposent à sa surface supérieure, c'est-à-dire que nous assisterions à la toute première production du mésoderme à l'extrémité antérieure de la ligne primitive. Nous arrivons donc ici à une conclusion semblable à celle indiquée pour la pièce précédente : seulement l'embryon rentrerait, comme orientation, dans le cas le plus général, à savoir avec la tête dirigée vers le côté droit de la mère. Nous avons spécifié précédemment que le corps jaune était également dans l'ovaire droit.

Le stade dont nous venons d'achever l'étude nous présenterait encore à examiner quelques détails relatifs aux rapports de l'œuf avec le terrain maternel, et aux modifications de la muqueuse utérine (fig. 59). Pour éviter de fragmenter inutilement cette importante question, nous en réservons l'étude pour un stade ultérieur, où nous pourrons reprendre et suivre sans interruption ces transformations. On voit donc, en résumé, que nous avons ici examiné deux points principaux. D'une part la dislocation de la masse ectodermique; sur cette question nos préparations sont très démonstratives et nos résultats très nets; ils gagneront cependant encore en précision par les études qui vont suivre. D'autre part certaines dispositions qui font penser aux premières indications d'une ligne

primitive; sur cette question nos préparations sont peu démonstratives, en l'absence d'une règle précise propre à nous fixer sur l'orientation de l'embryon; aussi nous abstiendrons-nous de formuler toute conclusion à cet égard. C'est seulement avec les stades qui vont suivre que nous trouverons des faits nettement démonstratifs.

4° *Fosse amniotique.*

Supposons que, sur l'une des figures que nous venons d'étudier, par exemple sur la figure 68, on enlève, par la pensée, les fragments en lesquels est réduite la partie supérieure de la masse amniotique; on se trouvera alors en présence d'une fosse rappelant assez bien l'aspect classique de la gouttière médullaire, c'est-à-dire présentant un fond (plancher), et des bords ou plis latéraux. Cette fosse sera la cupule amniotique limitée par les plis amniotiques. Ce que nous venons de supposer se réalise en effet, par un processus qu'il nous est assez difficile de préciser dans tous les détails, sans doute faute de pièces assez nombreuses, mais dont nous concevons assez bien la marche générale en comparant les dernières figures de la planche II, avec les premières figures de la planche III.

Cette comparaison doit porter essentiellement sur les dimensions relatives et les dimensions absolues des parties. Ainsi sur les figures 52 et 58 on voit que la formation amniotique n'occupe environ que le tiers de l'hémisphère supérieur de la vésicule blastodermique; au contraire, sur les figures 71 et 80, que nous allons étudier dans un instant, la fosse ou cupule amniotique occupe largement la moitié de cet hémisphère, et sur les figures 86 et 87 elle arrivera à en occuper presque toute l'étendue. Il y a donc accroissement inégal dans les diverses parties de la vésicule blastodermique, l'accroissement est prépondérant dans la formation amniotique; mais en celle-ci c'est la base, le fond en plancher de la cupule qui s'accroît; le toit disloqué n'est pas le siège d'une multiplication cellulaire, et ses fragments, en supposant qu'ils ne soient pas le siège d'une résorption, deviennent relativement de plus en plus petits, n'étant pas soumis à l'accroissement des parties sous-jacentes; leur dislocation s'accentue de plus en plus; ils se trouvent écartés les uns des autres, et mettent de plus en plus au jour la cavité de la cupule amniotique qu'ils recouvraient et bouchaient primitivement.

A côté de ces différences dans les dimensions relatives des parties, il faut encore noter l'accroissement absolu de la formation amniotique. Les figures 60 à 70 de la planche II sont à un grossissement de 230 fois; il en est de même des figures 73 à 76 de la planche III. Il est donc facile de voir que la formation amniotique, sans augmenter notablement en épaisseur, a presque doublé dans ses dimensions transversales. Mais si cette extension n'a porté que sur le fond de la cupule, et non sur les fragments de son toit, il est évident que ces fragments seront de plus en plus disloqués, écartés les uns des autres, et ne représenteront bientôt plus que des débris insignifiants relativement à la formation amniotique persistante et en voie d'accroissement.

Enfin, comme ces fragments disparaissent complètement à mesure que se développent la fosse et les plis amniotiques, il faut admettre qu'ils sont soumis à une résorption graduelle, dont toutefois nous n'avons pu suivre le processus dans ses détails.

Ce que nous venons d'indiquer, d'après une série de vues *a priori*, se vérifie, sur trois pièces, dont l'une a donné les figures 71 à 76, l'autre la figure 77, et la dernière enfin les figures 79, 80.

I. La première pièce (pièce *d*) est d'un murin récolté en Touraine le 4 avril. Le corps jaune était dans l'ovaire gauche. La figure 72 représente l'ensemble d'une coupe transversale de la corne droite avec l'œuf qu'elle contient, à un grossissement de 12 fois. On remarquera que les dimensions extérieures de cet utérus ne sont pas supérieures à celles de la figure 35; mais il n'en est pas de même de la cavité utérine, dont le diamètre est ici presque double, ce qui est bien en rapport avec l'état plus avancé de l'œuf. Cet œuf est repris à un grossissement de 72 fois dans la figure 71, qui correspond à l'extrémité de la formation amniotique dirigée vers le côté droit de la mère. On y voit un volumineux débris d'ectoderme amniotique adhérent à la surface utérine, et, par l'un de ses bouts, au pli amniotique correspondant. Comme des débris semblables sont présents sur 18 coupes, nous n'avons pu représenter toutes ces coupes; nous donnons seulement à un grossissement d'environ 220 fois, la cinquième après la précédente (fig. 73), puis la sixième et la septième (fig. 74, 75), et enfin, après interruption de 6 coupes, la quatorzième coupe (fig. 76). Cela suffit pour donner une idée des dispositions irrégulières des débris disloqués. Leurs formes et places correspondent bien à ce qui donnerait l'éti-

rement et la dislocation des figures 60 à 70, et on pourra même observer une coïncidence assez précise entre par exemple les figures 76 et 69, ou entre les figures 75 et 66. Après la figure 76 la formation amniotique se poursuit encore sur un certain nombre de coupes, mais sans trace bien évidente de débris ectodermiques. Nous devons ajouter que nous n'avons figuré ici que les débris se présentant sous la forme d'une masse bien nette, à cellules bien conservées; mais que, par places, sur de nombreux points, nous trouvons, accolés à la surface utérine qui forme couvercle sur la fosse amniotique, d'autres débris, au premier abord méconnaissables, formés de cellules peu distinctes, aplaties; ce sont certainement des fragments en voie de résorption.

Quant aux rapports de connexions entre l'endoderme et l'ectoderme, c'est-à-dire quant aux dispositions relatives à la ligne primitive et à l'orientation de l'embryon, cette pièce ne nous donne encore rien de précis. Il est probable que les coupes ne sont pas bien exactement transversales, mais légèrement obliques. Un indice de ligne primitive, qui existe dans la partie médiane de la figure 73, c'est-à-dire à la portion du germe dirigée à droite (voir les indications ci-dessus), se dévie latéralement (vers le côté gauche de la figure) sur les figures 75 et 76, et, sur la moité droite de cette figure 76, l'endoderme a peut-être les dispositions (légère indication d'un commencement de dédoublement) qui le caractérisent en avant de la ligne primitive. Mais n'ayant pu déterminer exactement le sens de l'obliquité probable des coupes, nous ne saurions dire si dans ce cas la ligne primitive est à la partie gauche ou à la partie droite du germe, c'est-à-dire si l'orientation est telle que la tête soit à droite ou à gauche. Cependant, comme la figure 73 appartient bien évidemment à la région droite, puisque les coupes, quelque obliques qu'elles puissent être, sont en définitive des coupes transversales se succédant de droite à gauche, et que sur cette figure la ligne primitive est bien nette, comparativement aux suivantes, et en comparant notamment avec la figure 76, nous serions porté à penser que l'orientation était telle que la tête de l'embryon serait vers la gauche. Or, répétons-le, c'est précisément ce fait de trouver si souvent la tête à gauche, dans les cas où cette interprétation est douteuse, alors que cette orientation est si rare d'après les observations où l'interprétation est évidente (fœtus très avancés), qui nous porte à une grande réserve et nous force à nous abstenir de toute conclu-

sion définitive sur les dispositions de la ligne primitive. Notons qu'ici encore nous avons signalé ce fait que le corps jaune est à gauche. C'est peut-être un argument, mais non un argument décisif, en faveur de l'interprétation que nous avons hasardée.

II. La seconde pièce (fig. 77) est d'un murin récolté également en Touraine le 4 avril (pièce *e*). Le corps jaune était également dans l'ovaire gauche. La figure 77, à un grossissement de 72 fois (comme la figure 71), nous montre que les dimensions de la fosse amniotique ont sensiblement augmenté. Aussi les débris ou fragments ectodermiques disloqués sont devenus beaucoup moins abondants; nous n'en trouvons plus qu'un, celui qui est représenté sur la figure; mais il est présent sur sept coupes, et, sur l'une d'elles, il est rattaché par un mince pédicule aux éléments du plancher de la fosse amniotique, comme on le voit pour certains fragments analogues de la pièce précédente, sur les figures 75 et 76.

Cette pièce ne représente rien de bien précis quant à la ligne primitive. Il semblerait que l'orientation serait telle que la tête est à gauche, le corps jaune siégeant dans l'ovaire droit. La pièce avait été débitée de manière à obtenir des coupes longitudinales; mais elle a donné des coupes très obliques.

III. Enfin la troisième pièce (figures 79 et 80) est d'un murin récolté à Aiguesmortes le 27 avril (pièce *f*). Débitée en coupes longitudinales (parallèles à l'axe des cornes utérines), elle nous a donné par reconstitution la figure 79, qui est une vue d'ensemble de tout l'utérus et de ses annexes. On constate que le corps jaune est ici encore dans l'ovaire gauche. Le volume des parties a considérablement augmenté, par exemple comparativement à la figure 43 (pl. II), qui est, comme la fig. 79, à un grossissement de 9 fois. Mais c'est surtout le volume de l'œuf lui-même qui est devenu plus considérable; il prend maintenant une forme allongée dans le sens de l'axe du canal de la corne, et la portion de ce canal qui le contient se dessine nettement comme cavité spéciale de gestation, à l'ampliation graduelle de laquelle nous allons assister dans les stades suivants. Cet œuf a été repris, à un grossissement de 72 fois, dans la figure 80. La fosse amniotique est maintenant très étendue. Aussi les fragments ectodermiques disloqués sont-ils de plus en plus réduits. Nous n'en trouvons qu'un de bien net, tel qu'il est représenté dans la figure 80 (en *a*); mais sur une autre coupe, sur un point qui correspondrait à celui désigné par la letttre *b* sur la

figure 80, nous croyons constater la présence d'un petit fragment conique, à éléments méconnaissables, en voie de résorption.

Avec cette pièce se termine la courte série de celles où nous voyons l'ectoderme éliminer celles de ses parties qui recouvraient primitivement la fosse amniotique; le creusement de la masse amniotique est maintenant achevé, et la fosse qui en résulte se présente comme formée d'un fond ou plancher épais qui est une véritable tache embryonnaire et aux dépens duquel se développeront les lames médullaires. Ce fond de la fosse amniotique se continue, sur ses bords, avec le reste de l'ectoderme, par une partie légèrement soulevée; ce sont les rudiments des *plis amniotiques* qui règnent sur toute la périphérie de la fosse.

Mais cette pièce (fig. 79, 80) est encore intéressante pour les rapports entre l'endoderme et l'ectoderme; c'est de toutes les séries de coupes relatives aux présents stades, celle qui nous présente les préparations les plus nettes, se prêtant à une interprétation précise de la ligne primitive. Nous avons dit qu'il s'agit de coupes parallèles à l'axe des cornes utérines (fig. 79), c'est-à-dire parallèles à l'axe du futur embryon. La figure 80 représente une des coupes médianes, c'est-à-dire passant par cet axe; on voit que l'endoderme est différemment disposé sur la partie droite de la figure (en *d*, extrémité de l'embryon tournée vers le côté gauche de la mère) et sur la partie gauche (en *c*, extrémité de l'embryon tournée vers le côté droit de la mère). En *d*, l'endoderme est fusionné avec l'ectoderme; cette partie représente la ligne primitive. En *c* l'endoderme est libre, et, au point de jonction avec la partie *d*, il est, à sa face supérieure, le lieu de production de nouvelles cellules qui représentent des éléments mésodermiques. L'orientation du futur embryon est donc telle que la tête est à droite, la queue à gauche. C'est l'orientation de beaucoup la plus fréquente d'après l'étude des embryons bien développés, bien reconnaissables. Quant au corps jaune, nous avons vu qu'il siégeait dans l'ovaire gauche (voir la figure 79). Désormais, sur les pièces qui vont suivre, nous retrouverons une indication semblablement précise de la ligne primitive, et nous verrons s'accentuer la production du mésoderme, d'abord aux dépens de la région endodermique située immédiatement en avant de l'extrémité antérieure de la ligne primitive.

5° *Plis amniotiques et production du mésoderme.*

Dans les pièces que nous venons d'étudier la fosse amniotique n'était encore limitée, sur ses bords, que par une légère saillie ectodermique en forme de crête; souvent cette crête était encore en continuitée avec l'un des fragments de dislocation (fig. 74, 80); en tout cas elle était pleine, à peine légèrement excavée à sa face inférieure. Dans les pièces que nous allons examiner, cette saillie se creusera nettement à sa face inférieure, et s'avancera, libre et indépendante, sur la fosse amniotique, affectant ainsi la disposition de plis à double feuillet. Dès lors nous pouvons employer pour cette partie la dénomination de *plis amniotiques*, et le développement de l'amnios, après avoir débuté sous une forme si singulièrement aberrante, va se poursuivre selon un mode classiquement connu pour la plus grande majorité des vertébrés pourvus d'un amnios. En même temps ces pièces vont nous permettre définitivement de distinguer nettement, dans les rapports de l'endoderme avec l'ectoderme, deux régions, l'une postérieure ou de la ligne primitive, l'autre antérieure, et ces dispositions seront tout aussitôt en rapport avec l'apparition d'un mésoderme nettement différencié. C'est pourquoi nous donnons à l'étude de ces pièces le titre de *plis amniotiques et formation du mésoderme*.

Nous ferons cette étude au moyen de cinq pièces, qu'il a été assez facile de disposer en série, d'après le volume et l'état de développement des parties : la première a donné les figures 81, 82; la seconde les figures 84, 85; la troisième les figures 86, 87; la quatrième les figures 92, 94; enfin la cinquième les figures 95 et 96. Les figures 88, 89, 90, 91, qui ne sont pas énumérées ici, sont relatives à l'évolution de l'ectoderme chorial, à sa pénétration dans le terrain maternel (origine de l'angio-plasmode placentaire) et sont en partie empruntées à une pièce dont nous n'avons pas figuré la région amniogène (ou embryogène) parce que une telle figure n'aurait fait que répéter ce que nous donnaient déjà les autres préparations.

I. Une première pièce (pièce *g*) nous a donné les figures 81 et 82. Elle est d'un murin récolté à Avignon le 8 mai. Le corps jaune était dans l'ovaire gauche; l'utérus a été débité en coupes longitudinales, c'est-à-dire parallèles à l'axe de ses cornes; la figure 81 représente une coupe qui nous semble, par comparaison avec celles qui la précèdent et celles qui la suivent, passer exacte-

ment par l'axe du blastoderme, c'est-à-dire par le plan médian antéro-postérieur du futur embryon (l'embryon étant toujours orienté parallèlement à l'axe des cornes utérines, avec soit, le plus souvent, la tête du côté de l'ovaire droit, la région postérieure vers l'ovaire gauche, soit, plus rarement, la tête du côté de l'ovaire gauche). On remarquera que cette figure est seulement au grossissement de 39 à 40 fois, ce qui permettra de juger que les parties ont augmenté dans leurs dimensions, en comparant par exemple avec les figures 71 et 77 qui sont à un grossissement de 72 fois. Sur l'ensemble de cet œuf et de la cavité qui le contient, nous ne nous arrêterons pas, la figure étant assez explicite pour les dispositions de parties qui, sauf les dimensions, sont semblables à ce que nous avons vu avec les pièces précédentes.

La fosse amniotique de la figure 81 est reprise, à un grossissement 210 fois environ, dans la figure 82; c'est le même grossissement que pour les figures 73 à 76, de sorte qu'il est facile de se rendre compte de l'augmentation d'étendue en surface que présente la fosse amniotique. Cette augmentation est aussi facile à constater en comparant avec la figure 80; quoique les grossissements employés ne soient pas les mêmes. Mais s'il y a augmentation bien nôtable en surface, il y a très peu d'augmentation en épaisseur (en tenant compte des formations ectodermiques seules, et à part certains épaississements endodermiques). La fosse amniotique s'est donc graduellement étalée; son plancher est devenu plat, au lieu de saillant et bombé (figures 73 à 76); en même temps ses bords se sont un peu relevés, et la face inférieure de ces bords est un peu creusée; ils commencent à dessiner de véritables plis amniotiques.

Mais les dispositions les plus intéressantes de cette pièce sont relatives à l'endoderme, dans ses rapports avec l'ectoderme, dans la région amniotique (ou du futur embryon). Cet endoderme peut être distingué en trois régions, qui, sur la figure 82, sont indiquées par les lettres *a*, *b*, *c*, en allant de gauche à droite. Dans la région *a* l'endoderme est soudé à l'ectoderme, et il est difficile, au niveau des cellules d'union, de faire la part de ce qui revient au feuillet externe et au feuillet interne; ce sont là les caractères d'une *ligne primitive*. Dans la courte région *b*, l'endoderme, qui commence à se séparer de l'ectoderme, est fortement épaissi; c'est l'indication de la première apparition du mésoderme en avant de la ligne pri-

mitive, car cet épaississement de l'endoderme primordial donnera lieu, par son dédoublement, au mésoderme et à l'endoderme secondaire ou définitif; enfin dans la région *c* l'endoderme, bien indépendant, est d'une seule couche de cellules plates, fusiformes sur une coupe; ce sont là les caractères de l'endoderme au niveau ou en avant de la future extrémité céphalique. Nous pouvons donc dès maintenant reconnaître que l'embryon qui proviendra de la fosse amniotique de la figure 82 aura pour extrémité postérieure la région *a* de cette figure, et pour extrémité antérieure la région *b*. Or, comme nous avons ici une coupe faite parallèlement à l'axe des cornes utérines, il en résulte, d'après les explications de la figure 81, que cet embryon aurait eu la tête dirigée vers le côté gauche de la mère (vers le plan médian de l'utérus), et la queue vers le côté droit (vers l'ovaire droit), disposition relativement rare, du moins d'après la statistique, rapportée plus haut, faite avec les utérus contenant des embryons ou des fœtus très avancés dans leur dévepement. Il a été dit que, pour la présente pièce, le corps jaune était dans l'ovaire gauche.

II. Une seconde pièce (fig. 84, 85) est d'un murin récolté à Aiguesmortes le 10 mai (pièce *h*). Cette fois l'utérus a été débité en coupes transversales (perpendiculairement à son axe) en commençant par le côté droit pour finir par le côté gauche. La figure 84 représente, à un grossissement de 35 à 40 fois, l'ensemble de l'œuf et de la cavité qui le contient. Une petite masse ectodermique, provenant de la dislocation amniotique, est encore présente, accolée à la paroi supérieure de la cavité utérine (en *a*). On voit que l'étendue en surface de la fosse amniotique a considérablement augmenté, proportionnellement à l'accroissement de l'ensemble de la vésicule blastodermique, car maintenant cette fosse amniotique occupe presque tout l'hémisphère supérieur de la vésicule (comparer avec la figure 71). La fosse amniotique est reprise, à un grossissement de 160 à 200 fois, dans la figure 85. L'aspect de cette figure est tel qu'au premier abord, on se croirait en présence de la coupe transversale d'une gouttière médullaire. Mais, est-il besoin de le dire, ce n'est pas seulement une gouttière médullaire que nous avons ici, mais bien une formation ectodermique comprenant tout l'ectoderme du futur embryon, et même l'ectoderme extra-embryonnaire, c'est-à-dire de l'amnios. Ce n'est que plus tard que la gouttière médullaire se différenciera dans les parties cen-

trales de cette fosse amniotique (voir les figures de la planche IV); mais déjà ses limites sont légèrement indiquées ici par de légères inflexions de la surface de l'ectoderme.

Cette pièce nous paraît correspondre exactement au même stade de développement que celle de la figure 82; c'est comme la même pièce, mais débitée en coupes transversales, au lieu de coupes longitudinales. Et en effet, les premières coupes (région droite du germe) reproduisent exactement ce qu'on aurait si l'on supposait une coupe transversale de la pièce précédente, dans la région *c* de la figure 82, c'est-à-dire que l'endoderme est libre, et formé d'une seule couche de cellules plates (fusiformes). Puis viennent quelques coupes où l'endoderme est surmonté d'une masse assez épaisse de cellules disposées à sa face supérieure, c'est-à-dire qu'on a les dispositions de la région *b* de la figure 82; on est en présence d'une formation mésodermique en avant de la tête de la ligne primitive. Cette formation mésodermique reste concentrée sur la région médiane de la coupe, ne s'étendant que peu latéralement. Puis vient une plus nombreuse série de coupes, dont l'une est précisément représentée dans la figure 85, coupes qui correspondent à la région *a* de la figure 82 (voir la ligne *x*, *x* sur cette figure 82) et qui nous montrent la constitution du blastoderme dans la région de la ligne primitive (extrémité gauche du germe). Ici des dispositions nouvelles sont à signaler, relativement à la ligne primitive et au mésoderme. Sur la partie médiane, axiale (en 1, fig. 85) est la ligne primitive, au niveau de laquelle on ne peut distinguer ce qui est ectoderme d'avec ce qui est endoderme, ces deux feuillets étant soudés en une plaque dont les cellules paraissent se multiplier en se répartissant pour aller les unes à droite, les autres à gauche, et donner ainsi naissance au mésoderme, de sorte que, en s'en tenant à cette plaque axiale, on peut interpréter l'origine du mésoderme aussi bien en le faisant venir de l'ectoderme, comme le soutiennent plusieurs auteurs pour le poulet et pour le lapin par exemple, qu'en le faisant venir de l'endoderme. Mais de chaque côté de la plaque axiale, l'ectoderme étant bien limité à sa face inférieure, on trouve au-dessous de lui l'endoderme formé de deux rangées de cellules; c'est l'endoderme primitif, qui va bientôt se dédoubler en mésoderme et en endoderme secondaire ou définitif (on verra ce dédoublement dans la figure 87). Ici l'origine endodermique n'est pas douteuse; les dispositions et les idées qui s'y rattachent, relati-

vement à l'origine du mésoderme, sont tellement identiques à ce que nous avons figuré pour le poulet (voir la planche XI de notre *Atlas d'embryologie*) que nous nous contenterons, pour le moment, de renvoyer le lecteur à nos précédentes publications, dans lesquelles nous avons soutenu l'origine endodermique du mésoderme [1].

Nous voyons donc maintenant que, d'après la constitution des diverses régions du blastoderme, la pièce des figures 84 et 85 est d'un embryon orienté avec la tête à droite et la queue à gauche. Le corps jaune était cependant dans l'ovaire gauche.

III. Nous considérons comme faisant suite immédiatement à la pièce précédente celle qui nous a donné les figures 86 et 87 (pièce *i*); en effet nous allons y voir le mésoderme commencer à acquérir son indépendance, par rapport à l'endoderme, et les dimensions de l'ensemble, particulièrement les dimensions relatives de la fosse amniotique, montrent bien qu'il s'agit d'un degré de développement un peu plus avancé que pour la pièce précédente. Il s'agit ici d'un murin capturé dans le midi de la France (Avignon) le 8 mai. La pièce a été débitée en coupes transversales en allant de droite à gauche. Le corps jaune était dans l'ovaire droit. La figure 86 représente l'ensemble d'une coupe du renflement de gestation dans la corne droite. Elle est au grossissement de 12 fois, comme la figure 72, ce qui permet de bien voir l'accroissement graduel du volume des parties, contenant et contenu. La figure 87, au grossissement de 35 à 40, représente l'ensemble de l'œuf, sur une coupe de la région de la ligne primitive. Cette figure, qui est au même grossissement que la figure 84, doit être mise en comparaison à tous égards avec celle-ci, aussi bien au point de vue des dimensions des parties, qu'au point de vue de l'étude de la fosse amniotique et du mésoderme.

Au point de vue de la fosse amniotique, on remarquera que ses bords prennent maintenant la disposition en plis amniotiques bien caractérisés; les plis se relèvent nettement et se dirigent vers le centre de la figure, marquant leur tendance à se rejoindre pour effectuer l'occlusion de la cavité amniotique.

1. *Etudes sur la ligne primitive de l'embryon du poulet* (Annales des sciences naturelles, t. VII, 1880). — *De la formation du blastoderme dans l'œuf d'oiseau* (Annales des sciences naturelles, t. XVIII, 1884). — Voir plus particulièrement, comme résumé et conclusion de ces recherches : *La signification morphologique de la ligne primitive* (L'homme, Journal des sciences anthropologiques, 1885, nos 15 et 16).

Au point de vue du mésoderme, les coupes, passées en revue de droite à gauche, nous montrent que l'embryon était orienté avec la tête à droite. En effet, les premières coupes montrent un endoderme sans connexions avec l'ectoderme, mais formé de deux rangs de cellules (exactement comme les régions 2, 2, de la figure 85). C'est la région antérieure de l'endoderme (la région *c* de la figure 82) qui commence à son tour à donner naissance à des éléments mésodermiques, mais sur une courte étendue, aussi bien dans le sens transversal que dans le sens longitudinal. Puis viennent quelques coupes où cette formation mésodermique est remarquable par un fort renflement de sa partie médiane; c'est la région correspondant à celle marquée *b* dans la figure 82. Enfin, on arrive sur la région de la ligne primitive, dont la figure 87 représente une des coupes. En comparant cette figure 87 avec la figure 84 (ou la figure 85) on voit que le mésoderme, de chaque côté de la ligne primitive ou plaque axiale, vient de devenir indépendant de l'endoderme, et qu'il s'étend de chaque côté au-dessous et dans toute l'étendue de la fosse amniotique. Que ce mésoderme devienne également indépendant dans la région antérieure (en avant de la ligne primitive) et nous aurons assisté à la série complète des processus qui caractérisent l'apparition du feuillet moyen.

IV. C'est en effet ce que nous trouvons sur la pièce qui nous a donné les figures 92 à 94 (pièce *k*)[1]. Il s'agit d'un Murin capturé à Aiguesmortes le 25 avril. Le corps jaune était dans l'ovaire droit. La pièce fut débitée en coupes transversales en allant de droite à gauche, c'est-à-dire de la future région antérieure vers la future région postérieure de l'embryon, puisque, comme on va le voir, cet embryon était orienté, selon le monde le plus fréquent, de manière à avoir la tête à droite. Les premières coupes portant sur la fosse amniotique (sur sa partie la plus antérieure) nous montrent un mince feuillet mésodermique bien indépendant, sur toute son étendue, interposé entre l'ectoderme et le mésoderme; ces premières coupes n'ont pas été représentées dans nos planches. Puis viennent quelques coupes où ce feuillet mésodermique est indépendant de l'ectoderme à sa périphérie (voir fig. 92), tandis que dans sa partie médiane il adhère encore à l'endoderme, et forme

1. La pièce *j* n'a pas été employée pour l'étude de l'amnios ou région de l'embryon; elle aurait fait double emploi avec la pièce *i*; elle a seulement servi pour l'étude (ci-après) des végétations ectodermiques placentaires et de la muqueuse utérine (fig. 89).

un assez gros renflement dans sa partie toute centrale; l'une de ces coupes est représentée par la figure 92; nous sommes ici dans la région dite de la tête de la ligne primitive (la région *b* sur la fig. 82). Vient ensuite une série nombreuse de coupes portant sur la ligne primitive : celles de sa partie antérieure sont représentées par la figure 93; celles de sa partie postérieure par la figure 94. On voit, en comparant ces deux figures, que le mésoderme, adhérent à l'endoderme dans la région antérieure de la ligne primitive (fig. 93), s'en sépare complètement dans la région postérieure (fig. 94); ce sont les dispositions comme celles de la figure 94 qui peuvent amener à penser que le mésoderme est d'origine ectodermique, c'est-à-dire qu'il provient de cellules issues de la partie profonde de la ligne primitive ectodermique et allant se disposer en feuillet moyen de chaque côté de cette ligne.

Outre ces détails sur les rapports du mésoderme, dans ses diverses régions, avec les deux autres feuillets, faisons remarquer que les figures 92 à 94 nous montrent que ce mésoderme a acquis dès maintenant une certaine puissance, une épaisseur notable; il est formé de plusieurs assises de cellules. A sa périphérie (au niveau de ses bords) ces assises commencent à se séparer pour dessiner deux courts prolongements (*a* et *b*, fig. 94), dont l'un se dirige en haut, vers l'angle que dessinent les deux feuillets des replis amniotiques, replis encore peu accentués du reste, dont l'autre se dirige en bas, entre l'ectoderme et l'endoderme. Le premier prolongement est l'origne du mésoderme amniotique; le second est le mésoderme qui appartiendra à la vésicule ombilicale.

Nulle part le mésoderme que nous venons d'étudier ne présente encore de trace de clivage, de formation d'une cœlome, de division en une lame interne (fibro-intestinale) et une lame externe (cutanée). Ce n'est qu'ultérieurement que nous assisterons à ce clivage, dont la production nous présentera quelques particularités assez spéciales.

V. Nous terminons l'étude de ce stade par l'examen des figures 95 et 96. Elles vont nous montrer un état plus avancé de l'amnios et du mésoderme, mais sans que dans ce dernier il y ait encore aucune trace ni de clivage cœlomatique, ni d'apparition de l'allantoïde, deux processus qui sont, avec plusieurs autres, caractéristiques du stade suivant.

Il s'agit ici (pièce *l*) d'un Murin capturé à Aiguesmortes le 25 avril.

Le corps jaune était dans l'ovaire droit. La pièce a été débitée en coupes transversales en commençant par le côté droit, pour finir par le côté gauche, c'est-à-dire, comme le montre l'étude minutieuse de la série des préparations, en allant de la future région céphalique de l'embryon vers sa future région caudale, l'orientation répondant ici à ce qui est le cas infiniment le plus fréquent (tête à droite). La figure 95 représente une coupe prise dans la série de celles qui portent sur la région antérieure de la ligne primitive; cette figure est au grossissement de 35 à 40 fois, le même que pour les figures 84 et 87, ce qui permet de se rendre compte de l'augmentation des dimensions des parties. Notons que, par exception à ce que nous avons généralement remarqué pour la succession des pièces précédentes, l'accroissement porte plus sur l'ensemble de l'œuf que sur les dimensions relatives de la fosse amniotique.

Portons d'abord notre attention sur cette fosse amniotique. Elle est maintenant limitée par des replis amniotiques tout à fait bien caractérisés; chaque repli amniotique est maintenant nettement formé de deux lames, qui, selon la nomenclature classique pour l'amnios des autres vertébrés, peuvent être distinguées en une interne ou amnios proprement dit, et une externe ou lame choriale. La lame interne ou proprement amniotique est devenue très mince, et le deviendra de plus en plus par la suite, se réduisant à une seule couche de cellules, qui, à peu près cubiques actuellement, deviendront ultérieurement plates, très minces, fusiformss sur les coupes. La lame externe ou choriale rampe sur la surface utérine dont l'épithélium a disparu, et donnera naissance, comme les autres régions de l'épithélium chorial, à la formation angio-plasmodiale du placenta. Ce qu'il y a de particulier à décrire encore c'est la manière dont se rejoignent, vers le sommet du pli amniotique, la lame interne et la lame externe. Il semble que la lame externe dépasse l'interne, forme seule le sommet du pli amniotique (fig. 96, en *a*), la lame interne venant se terminer sur elle par une cellule à coupe triangulaire (fig. 96, *b*), qui, selon les régions, se trouve rejetée au-dessous du sommet du pli, sur une étendue pouvant être équivalente au diamètre de une, deux ou trois cellules (une seulement sur la figure 96). Ce sont là des dispositions qui sont un reste de celles qui existaient primitivement, à la suite de la dislocation du couvercle de la masse amniotique. On constatera en effet, sur les figures 71, 80, et même sur les figures 92 à 94, que les dis-

positions primitives sont telles qu'il semble que l'occlusion de l'amnios se dispose à se faire non par un véritable pli à deux lames, mais par une seule lame qui, faisant suite à l'ectoderme chorial du reste de l'œuf, abandonnerait les bords de la fosse amniotique, pour marcher seule et isolée à la rencontre de la lame semblable du côté opposé. Ces dispositions, en apparence insignifiantes, prendront cependant une certaine importance par la suite, lorsque nous étudierons certaines particularités de l'occlusion de l'amnios chez le Murin. Nous en ferons l'étude plus loin; mais nous devions les signaler dès maintenant, car elles ne sont pas sans rapport avec ce qui a été décrit pour d'autres mammifères (Hubrecht; amnios du hérisson; voir notre figure LXXII, *in Placenta des Rongeurs*, p. 276), ainsi que nous le verrons en présentant quelques considérations historiques et critiques sur ce sujet.

Quant au mésoderme, il présente dans ses diverses régions exactement les mêmes dispositions que sur la pièce des figures 92 à 94. Seulement il est plus puissant, c'est-à-dire à la fois plus épais et plus éteudu. Son augmentation en épaisseur est bien sensible en comparant aux figures 92-94 la figure 95 qui est une coupe de la région de la ligne primitive. Son augmentation en étendue porte essentiellement sur le prolongement qui va constituer le mésoderme de la vésicule ombilicale (*mo*, fig. 95). Ce prolongement descend actuellement, entre l'ectoderme et l'endoderme, presque jusque vers l'équateur de la sphère de l'œuf. Il n'est encore composé que d'une couche de cellules (fig. 96).

Nous arrêterons ici cette description de la formation de l'amnios, dont l'achèvement, l'occlusion s'accomplira, dans le stade suivant, selon un mode assez conforme à celui qui est connu d'après les descriptions classiques. Nous résumerons plus loin, dans une vue et un schéma d'ensemble, les dispositions singulières qui viennent de nous être présentées par ces premiers stades où nous avons vu se produire une masse amniotique pleine, qui se disloque, se creuse en une fosse amniotique, dont les bords se relèvent en plis amniotiques définitifs. Mais avant de présenter ce résumé, qui nous entraînera assez loin dans des considérations d'embryologie comparée, il nous faut étudier les rapports qu'affecte la surface de l'œuf avec le terrain maternel au cours des stades que nous venons d'étudier.

6° *Fixation de l'œuf.*

Le présent chapitre a été intitulé : *fixation de l'œuf et apparition de l'amnios*, et cependant nous n'avons pas encore, sauf quelques indications tout au début, parlé des rapports de l'ectoderme avec la muqueuse utérine, c'est-à-dire de la fixation de l'œuf. C'est que l'étude de la masse amniotique, de sa dislocation et de son creusement en fosse, puis de la formation des plis amniotiques sur les bords de cette fosse, demandait à être traitée dans des paragraphes particuliers, de même que les détails de l'apparition du mésoderme; mais l'étude de la fixation de l'œuf ne saurait être émiettée en une série de subdivisions semblables; les processus sont ici beaucoup plus simples, gagnent en clarté à être examinés dans une vue d'ensemble, ou tout au moins à ne comporter que deux subdivisions, à savoir : l'état de l'ectoderme depuis l'apparition de la masse amniotique jusqu'à l'achèvement de la fosse amniotique, d'une part, et d'autre part son état et ses modifications pendant la formation des plis amniotiques et du mésoderme.

Sous le titre de *fixation de l'œuf* nous allons en effet examiner comment l'ectoderme adhère d'abord au terrain maternel par simple contiguïté intime de surfaces, puis par pénétration de végétations cellulaires (poussées ectodermiques); mais nous aurons en même temps à voir les transformations qui se produisent corrélativement dans la muqueuses utérine (disparition complète de l'épithélium, multiplication des capillaires maternels et modifications de leur endothélium). Or, à ce double point de vue (ectoderme fœtal, muqueuse maternelle), les choses ne se passent pas de même au niveau de l'hémisphère supérieur et inférieur de l'œuf : c'est seulement dans l'étendue de l'hémisphère supérieur que se produit une fixation aboutissant à la pénétration de l'ectoderme dans la muqueuse modifiée; dans l'hémisphère inférieur, parties fœtales et maternelles restent bien distinctes, très peu modifiées; c'est donc par quelques indications sur ces processus plus simples que nous commencerons.

1° *Hémisphère inférieur de l'œuf.* — Nous avons déjà donné, en étudiant l'extension de l'endoderme (fig. 35, 36, pl. II), quelques indications sur cet hémisphère inférieur, sur les légers épaississements ectodermiques qu'il présente, sur la manière dont les saillies qu'il dessine s'engrènent avec les dépressions du coussin villeux de la paroi inférieure de la loge utérine (fig. 36), sur la dégénéres-

cence peu accentuée (ne donnant pas lieu à d'abondants détritus épithéliaux) de l'épithélium de ces villosités utérines interglandulaires, et enfin sur la manière dont ces quelques débris épithéliaux restent attachés aux cellules ectodermiques correspondantes (figure 38). Or ces dispositions, constatées dès le début, restent sensiblement les mêmes pendant toutes les périodes que nous venons d'étudier; elles ne font que s'accentuer un peu plus. C'est ce qu'on constatera par un rapide coup d'œil sur les figures 39, 41, 44, 46, 48, 52, 58; puis sur les figures de la planche III (fig. 71, 80, 87) on verra l'ectoderme former des plis et des saillies un peu plus prononcées. L'étude histologique de ces parties ectodermiques et de la portion correspondante de la muqueuse utérine est donnée, à grossissement de 400 fois, par la fig. 97 (pl. III). Cette figure est de la même pièce que les figures 95 et 96, c'est-à-dire se rapporte tout à fait à la fin de la période étudiée dans le présent chapitre (voir la partie A, B, de la fig. 95).

Cette figure 97 représente l'état des parties dans la région inférieure de l'œuf et les formes de transition vers la région supérieure. Tout en bas (en A) les parois de l'œuf sont formées par un endoderme de cellules très aplaties, fusiformes, très allongées sur la coupe (*in*), et d'un ectoderme à couches multiples de cellules cubiques ou légèrement cylindriques, se superposant par places de manière à former des saillies figurant comme des villosités pleines et massives; puis, en allant vers la partie supérieure, l'ectoderme se rapproche du terrain maternel (région B), s'applique sur lui, et tout en haut (région C) lui adhère en le pénétrant (dispositions qui seront examinées en faisant l'étude de l'hémisphère supérieur); en même temps l'endoderme se compose de cellules moins aplaties (région B), qui arrivent à prendre la forme cubique (région C). De même en suivant de bas en haut la surface de la muqueuse utérine, on la voit en bas (région *a*) revêtue d'un épithélium cylindrique dont les éléments subissent une multiplication peu intense avec désagrégation des cellules les plus superficielles. En allant de bas en haut, ces cellules épithéliales deviennent cubiques, puis très aplaties, et (région *b*) ne sont plus représentées que par des noyaux très colorables; enfin (région *c*) toute trace de l'épithélium utérin disparaît là où l'ectoderme pénètre dans le terrain maternel. Nous voyons donc ici, d'une place à l'autre, les divers stades de l'atrophie et de la disparition de l'épithélium utérin, tels que nous les avons

précédemment étudiés, en un seul et même lieu, mais en passant de pièces plus jeunes à des pièces plus avancées (voir les figures 27, 31, 33 et 34 étudiées dans le chapitre II). Ces formes de transition se trouvent également ici pour les capillaires, dont nous allons étudier dans un instant les transformations.

2° *Hémisphère supérieur de l'œuf.* — Nous avons dit que l'étude de cette région n'avait pas à être émiettée en subdivisions multiples, correspondant à chaque stade de la formation de l'amnios, mais ne pouvait comprendre que deux divisions, à savoir : depuis l'apparition de la masse amniotique jusqu'à l'achèvement de la fosse amniotique, et d'autre part pendant la formation des plis amniotiques.

a. — Sur les pièces qui montrent la masse amniotique primitivement pleine et sa dislocation consécutive, la constitution de l'ectoderme sur l'hémisphère supérieur de l'œuf, et ses rapports avec la muqueuse sont extrêmement simples. Toute trace de l'épithélium utérin a disparu (figure 59, pièce *c*). L'ectoderme est donc en contact immédiat avec les éléments conjonctifs superficiels de la muqueuse, et par places avec les capillaires (fig. 59) qui commencent à devenir plus abondants. Cet ectoderme est en général formé d'une seule couche de cellules (à part, cela va sans dire, la région même de la masse amniotique pleine), parmi lesquelles on trouve de nombreuses figures de caryocinèse (fig. 59). Il semble que, pour le moment, ces processus de division ont pour effet la multiplication des cellules dans le sens de l'étendue en surface de l'ectoderme et non dans le sens de son accroissement en épaisseur.

Sur les pièces qui montrent la fosse amniotique, les rapports de l'ectoderme et du terrain maternel sont un peu plus intimes. Les cellules ectodermiques sont souvent cylindriques et leur multiplication tend à les disposer sur deux ou plusieurs couches (fig. 78, pl. III). Mais cette légère et partielle stratification se produit de telle sorte que, tandis que la surface interne de l'ectoderme reste régulière, unie, en rapport avec l'endoderme, sa surface externe, sur laquelle seule se traduisent les épaississements locaux, présente de légères saillies mousses. Ces saillies s'engrènent avec des dépressions de la muqueuse utérine, de sorte que maintenant la fixation de l'œuf est plus accentuée, due à des rapports plus intimes entre les parties fœtales et maternelles. Ces rapports se caractérisent notamment, comme le montre la figure 78, par ce fait que les capil-

laires maternels les plus superficiels se trouvent en contact par une certaine étendue de leur surface avec l'ectoderme, et sont en partie logés dans les dépressions que dessine la surface de cet ectoderme.

Ce sont là des dispositions qui préludent à un processus semblable à celui que nous avons si souvent étudié déjà chez les rongeurs et chez les carnassiers, à savoir la pénétration de nombreuses poussées ectodermiques dans le terrain maternel et l'enveloppement des capillaires utérins superficiels par ces prolongements ectodermiques. Mais ici, nous allons voir se produire en même temps non seulement une multiplication de ces capillaires maternels, mais encore des modifications très particulières de leurs parois, au moins en certaines régions.

b. — C'est ce qui a lieu dès le début de la période précédemment étudié sous le nom de formation des plis amniotiques et apparition du mésoderme (figure 81 à 95).

La figure 83 (pièce *g*), qui est de l'hémisphère supérieur de l'œuf représenté dans son ensemble par la fig. 81 (pl. III), nous montre les premières modifications des capillaires. C'est d'abord leur grand nombre, dans la couche la plus superficielle de la muqueuse; ils sont rapprochés les uns des autres, mais cependant on trouve encore quelques cellules conjonctives, du chorion de la muqueuse, interposées entre eux. C'est ensuite l'hypertrophie des corps cellulaires de leurs parois. Les cellules endothéliales qui les forment, et qui précédemment étaient si minces et si plates qu'elles ne manifestaient leur présence que par le dessin du noyau appartenant à chacune d'elles (figs. 59 et 78), présentent maintenant un corps protoplasmique bien distinct, saillant vers la lumière du vaisseau, et cela aussi bien quand celui-ci est demeuré dilaté par le sang qui le gorge que lorsqu'il est vide et revenu sur lui-même. Le noyau de ces cellules n'est cependant guère modifié encore, et il a conservé sa forme allongée (sur les coupes) et son aspect brillant, que, sur les figures, nous avons essayé de rendre en le laissant à peu près entièrement en blanc. En même temps, du côté de l'ectoderme, nous notons (fig. 83) une multiplication abondante de cellules, d'où l'épaisseur et la stratification en plusieurs couches, dont la plus superficielle (l'externe) forme des saillies pénétrant de plus en plus dans la muqueuse utérine, entre les capillaires que nous venons de décrire.

La fig. 88, qui est de l'hémisphère supérieur de l'œuf représenté dans son ensemble par les figures 86 et 87 (pièce *i*), nous montre un état un peu plus avancé, du moins quant aux modifications des capillaires maternels. En effet l'ectoderme fœtal n'est pas plus épaissi, et ses saillies externes ne sont représentées ici que par une grosse et large poussée; mais au niveau de cette saillie il semble que les cellules ectodermiques ne conservent plus bien leur individualité, leurs limites ou lignes de séparation, et tendent à prendre la disposition plasmodiale; c'est ce qui aura lieu en effet, d'une manière évidente, sur les pièces que nous étudierons plus loin. Quant aux capillaires utérins superficiels, ils forment une couche plus épaisse, et ils sont plus serrés les uns contre les autres, les cellules conjonctives interposées entre eux devenant de plus en plus rares. L'hypertrophie de leur paroi endothéliale est de plus en plus évidente : le protoplasma de ces cellules forme maintenant, pour quelques-uns d'entre eux, une couche continue, semée de noyaux allongés et réfringents.

La figure 89 est d'une pièce (pièce *j*) dont nous n'avons pas représenté les parties relatives soit à l'ensemble de l'œuf, soit à la région de l'amnios, parce que de telles figures auraient fait, avons-nous dit, double emploi avec celles fournies par d'autres pièces. Mais nous l'avons utilisée pour l'étude présente, parce que ses préparations étaient particulièrement démonstratives à cet égard. Il s'agit d'un Murin capturé à Aiguesmortes le 25 avril : il présentait un corps jaune dans l'ovaire gauche; sa vésicule blastodermique était dans un état de développement semblable ou intermédiaire à celles des figures 86-87 et 92-94. L'étude des connexions de l'ectoderme avec la muqueuse utérine dans l'hémisphère supérieur de l'œuf nous montre les mêmes dispositions que précédemment (fig. 88) quant à l'ectoderme lui-même; mais les transformations des capillaires sont évidemment ici plus accentuées, et nous permettent de reconnaître de plus qu'elles sont d'un degré différent selon qu'on distingue certaines régions, à savoir d'une part les premiers l'hypertrophie des capillaires qui sont en contact avec l'ectoderme fœtal, c'est-à-dire les capillaires les plus superficiels, et d'autre part les capillaires sous-jacents, plus profonds, plus éloignés de l'ectoderme. Dans les premiers l'hypertrophie des cellules endothéliales est à peine sensible; elle est demeurée ce qu'elle était tout au début, c'est-à-dire sur la figure 83 (ici déjà on peut remarquer une très

légère différence entre les vaisseaux superficiels et les profonds; même remarque pour la fig. 88). Dans les seconds au contraire l'hypertrophie est de plus en plus accentuée. Une couche presque uniforme de protoplasma constitue leur paroi; les noyaux qui y sont semés sont plus volumineux, plus épais, arrondis et non allongés sur la coupe. Par places déjà (au point *a*) ces noyaux sont sur deux rangs. Toutes ces particularités paraissent des détails bien minutieux; leur importance est cependant de premier ordre. Nous sommes ici en présence de dispositions qui vont devenir de plus en plus accentuées avec les progrès du développement, et la distinction de capillaires à parois simples (endothélium à peu près normal) et de capillaires à épaisses parois protoplasmiques, multinucléées, sera un fait capital dans la suite de nos études, non seulement pour comprendre l'évolution de l'angioplasmode placentaire, mais encore pour interpréter et critiquer les quelques rares travaux qui ont été publiés sur le placenta des chéiroptères.

Cette figure 89 clôt l'étude des rapports de l'ectoderme et du terrain maternel à la fin de la période examinée dans le présent chapitre. Nous donnons cependant encore quelques figures sur ce sujet; elles ne sont pas destinées à l'examen de pièces plus avancées que celle que nous venons de voir, mais à compléter l'étude du présent stade en montrant quelques types de variations individuelles, ou de variations locales sur une même pièce. Telles sont les figures 90, 91 et 96.

La figure 90 est de la même pièce dont la région amniotique a été étudiée avec les figures 92-94 (pièce *k*). Les capillaires maternels y présentent les mêmes particularités que sur la figure 89; mais l'ectoderme fœtal est remarquable par une large poussée, formée d'une masse déjà très nettement plasmodiale, qui s'insinue entre les capillaires à paroi simple et arrive presque aux capillaires à épaisses parois protoplasmiques.

La figure 91 est de la pièce qui a donné la figure 95 (pièce *l*), c'est-à-dire le stade le plus avancé que nous ayons étudié jusqu'à présent quant au développement de l'amnios et du feuillet moyen. Or cette figure 91 montre que par places la pénétration de l'ectoderme dans le terrain maternel peut être encore peu accentuée, malgré l'état avancé de l'ensemble de l'œuf, et que notamment l'épaisseur de l'ectoderme peut n'avoir que très faiblement augmenté, puisque cette figure 91 est à peu près semblable à la figure 83,

et présente même un ectoderme à stratifications moins multiples; mais cependant les capillaires maternels présentent des transformations plus accentuées (voir du reste la partie supérieure de la figure 97, qui est de la même pièce que la figure 91).

Enfin la figure 96, précédemment étudiée à propos des plis amniotiques (pièce *l*), nous montre que, au niveau de ces plis (en *a*), les rapports de l'ectoderme et de la muqueuse utérine sont demeurés dans leurs dispositions les plus primitives, c'est-à-dire qu'il y a simple adhérence intime entre la face externe de l'ectoderme et la surface de la muqueuse utérine dépourvue de son épithélium. Elle nous montre aussi que, là où l'ectoderme est absent, c'est-à-dire au-dessus de la fosse amniotique (en *c*), il n'y a cependant aucune trace d'épithélium utérin.

En résumé, la fixation de l'œuf sur le terrain maternel s'accomplit selon un processus très semblable à ce que nous avons vu dans nos études antérieures sur les rongeurs et sur les carnassiers : l'ectoderme s'applique étroitement à la surface de la muqueuse utérine, dont l'épithélium disparaît ; puis l'ectoderme commence à pénétrer par petites poussées, dans le tissu de cette muqueuse, pour envelopper ses capillaires, dont l'endothélium est remarquablement modifié. De ces divers processus, deux sont à noter spécialement. C'est d'abord la modification des capillaires; or ce que nous venons de voir à cet égard n'est que le commencement de transformations qui vont devenir bien plus considérables dans les stades suivants, et acquérir, pour le placenta de Murin, une importance et une signication que nous n'avons encore rencontrées dans aucun placenta. Nous reprendrons donc plus loin l'étude de ces formations vasculaires endothéliales. C'est ensuite la disparition de l'épithélium utérin ; sur ce fait nous devons présenter ici quelques considérations historiques, afin de n'avoir plus à y revenir.

Nous savons que la disparition de l'épithélium utérin est un fait général chez les rongeurs et les carnassiers, dans la région où se développe le placenta. Nous verrons ultérieurement qu'il en est de même chez la taupe et chez les insectivores en général. Cependant quelques auteurs, à la tête desquels il faut citer Strahl, persévèrent à faire jouer un rôle à l'épithélium utérin dans la constitution du placenta. Le Murin est certainement un des animaux chez lesquels on peut suivre avec le plus de netteté les phases successives de l'atrophie, puis de la disparition complète de cet épithélium.

Aussi ces faits avaient-ils été indiqués déjà par divers auteurs.

Ercolani[1] n'en fait qu'une courte mais explicite mention, disant (*op. cit.*, p. 812) « que la région où va se former le placenta n'est tout d'abord caractérisée que par la chute et la disparition de l'épithélium qui revêt la muqueuse à l'état de vacuité »; et, dans la figure 1 de sa planche XI (figure qui se rapporte à un stade semblable à celui de notre figure 71), il représente l'ectoderme étroitement appliqué sur les éléments conjonctivo-vasculaires de la muqueuse, sans interposition d'épithélium, ou peut-être avec indication (il n'en parle pas dans sa description, p. 813) de quelques noyaux épithéliaux aplatis et méconnaissables (comme sur nos figures 33 et 34, et dans la région *b* de notre figure 97).

R. Frommel (*op. cit.*, 1888, p. 8), décrivant ce qu'il appelle le stade IV (qui correspond aux dernières pièces que nous venons d'étudier, fig. 87 à 97), insiste sur « l'adhérence intime de l'ectoderme sur la muqueuse utérine, où seulement quelques noyaux aplatis représentent encore l'épithélium utérin. L'ectoderme est formé, dans la région d'adhérence, par une couche de belles cellules cylindriques; mais par places cette couche forme des bourgeons dirigés vers la muqueuse, de sorte que l'ectoderme est en ces points composé de deux, trois et même quatre couches. En dehors de cet ectoderme est une couche de capillaires maternels dont les cellules endothéliales sont très visibles. »

Mais c'est incontestablement à van Beneden que nous devons la description la plus précise et la plus complète de l'atrophie de l'épithélium utérin et des processus qui y sont liés. En reproduisant ici à ce sujet divers passages de son mémoire[2], nous en donnerons aussi quelques-uns relatifs aux dispositions de la cavité utérine au moment où elle reçoit l'œuf, pour montrer que les descriptions de cet auteur concordent parfaitement avec nos figures. Ainsi van Beneden décrit avec soin la dispositions des glandes, et ce que nous avons appelé *coussin villeux*, vers lequel convergent, dit-il, toutes les glandes, qui, au début, débouchaient sur les faces latérales. Avant l'arrivée de l'œuf dans l'utérus, « la cavité utérine, dit van Beneden, est délimitée par un épithélium cylindrique qui se prolonge dans les glandes où l'épithélium affecte également un

1. Ercolani, *Nuove ricerche sulla Placenta*, etc., 1880.
2. Edouard van Beneden, *De la fixation du blastocyste à la muqueuse utérine chez le Murin* (Bullet. de l'Acad. roy. de Belgique, 3e série, t. XV, n° 1, 1888).

caractère cylindrique nettement accusé. » — Quand l'œuf est dans l'utérus à l'état de blastocyste, « il est toujours placé de telle manière que le blastodisque, ou, si l'on veut, le pôle embryonnaire de la vésicule, regarde le fond de l'utérus (ce que nous appelons la paroi supérieure). A ce stade de développement l'épithélium utérin s'amincit au milieu du fond [1]; de cylindrique qu'il était, il devient cuboïde, puis pavimenteux, et si on le suit du plan médian vers les faces latérales, on le voit s'épaissir graduellement jusqu'à l'embouchure des glandes qui s'ouvrent à la limite entre le fond agrandi et les faces latérales de la cavité utérine... L'œuf présente un hémisphère embryonnaire ou supérieur, qui correspond exclusivement au fond considérablement étendu de la cavité utérine, et un hémisphère inférieur, sur lequel se moule le groupe des papilles interglandulaires serrées les unes contre les autres. Les glandes s'ouvrent entre ces papilles; il en résulte que celles-ci se trouvent exclusivement en rapport avec l'hémisphère inférieur du blastocyste. Aucune glande ne débouche à la surface de cette partie de la paroi interne de l'utérus, contre laquelle s'applique l'hémisphère embryonnaire du blastocyste. »

« Un fait bien intéressant et dont la réalité est établie de la façon la plus certaine par la série de préparations que je possède, continue van Beneden, c'est l'amincissement progressif, la dégénérescence ultérieure, et enfin la disparition complète de l'épithélium utérin, dans toute l'étendue de la voûte agrandie de l'utérus, non seulement au contact de l'épiblaste épaissi de l'anneau placentaire [2], mais également à la voûte de l'espace interposé entre l'embryon et la paroi utérine [3]. L'épithélium, cylindrique d'abord, s'amincit et devient pavimenteux. Les cellules plates forment d'abord une couche continue adjacente à l'épiblaste embryonnaire; mais bientôt cet épithélium devient discontinu et ses cellules, disséminées à la surface du derme déjà modifié de la muqueuse, disparaissent. La discontinuité résulte : 1° de ce que les cellules de l'épithélium ne se multiplient pas, les

1. Comparer avec nos figures 26, 27, 28, 31.

2. Van Beneden appelle *anneau placentaire* la région qui entoure la plaque embryonnaire, c'est-à-dire ce qui, sur la série de nos figures, est immédiatement en dehors de la masse amniotique pleine, puis de la fosse amniotique; c'est en effet dans cette région qu'apparaissent les premières transformations aboutissant à la production placentaire, et ce sont des portions de cette région qui ont été représentées dans nos figures 59, 78, 83, 88, 89, 90, 91 et 97.

3. C'est-à-dire, conformément à nos descriptions, entre la fosse amniotique et la paroi utérine.

limites imposées à leur aplatissement les rendant incapables de suivre l'extension de plus en plus considérable du fond de l'utérus; 2° de ce qu'elles subissent une véritable mortification. Elles se réduisent à des lamelles d'une extrême ténuité; leurs noyaux perdent leur structure réticulée; ils se transforment en de petites lamelles chromatiques homogènes en apparence; puis ces lamelles montrent de moins en moins d'affinité pour les matières colorantes. Les résidus des cellules et des noyaux finissent par être totalement résorbés. Cette disparition de l'épithélium est très précoce. Alors que l'embryon est encore nettement didermique dans toute son étendue, préalablement à la formation de la ligne primitive et du mésoblaste, le derme de la muqueuse est déjà dénudé partout où cette membrane adhère à l'hémisphère supérieur du blastocyste : le tissu conjonctif déjà modifié de la muqueuse utérine constitue immédiatement la voûte de la cavité interposée entre la tache embryonnaire et la paroi maternelle; ce même tissu dermatique vascularisé qui, à lui seul, va donner naissance à la portion maternelle du placenta, se trouve en contact immédiat avec l'épiblaste embryonnaire dans toute l'étendue de l'anneau placentaire. L'union entre cette partie du blastocyste et la paroi utérine est si intime, qu'il n'est plus possible de les séparer; bien plus, il est difficile de distinguer, sur les coupes, la limite entre ce qui est de provenance maternelle et les tissus d'origine embryonnaire » (*op. cit.*, p. 9).

« L'hémisphère inférieur du blastocyste présente de tout autres caractères... Il se moule exactement sur la saillie formée par l'ensemble des papilles qui ont partiellement envahi la cavité utérine. Entre ces papilles règnent des fentes dans lesquelles viennent déboucher les glandes qui, avant la gestation, s'ouvraient sur les faces latérales et suivant le plancher de l'utérus. — L'épiblaste qui, dans tout l'hémisphère supérieur, est limité par une surface lisse et unie, adjacente à la muqueuse du fond non glandulaire de l'utérus, est au contraire très irrégulier dans les limites de l'hémisphère inférieur du blastocyste. Très épais en certains points, il est au contraire aminci en d'autres. Les parties épaissies constituent des crêtes et des saillies exclusivement épiblastiques. L'hypoblaste de l'embryon, quoique entourant déjà de toutes parts la cavité blastodermique [1], n'intervient en rien dans la formation

1. Comme nous l'avons indiqué précédemment, on voit que Beneden a abandonné son opinion première, d'après laquelle le blastocyste demeurerait, au moins jusqu'à

de ces sortes de papilles. Ces crêtes épiblastiques s'engagent dans les fentes interposées entre les papilles utérines et les bouchent complètement. Cependant l'union entre le blastocyste et les parois maternelles est beaucoup moins intime suivant l'hémisphère inférieur que suivant l'anneau placentaire du blastocyste. Les réactifs employés pour durcir l'utérus avec l'embryon qu'il renferme ont souvent pour effet d'amener un décollement de l'hémisphère inférieur, tandis que jamais aucun de ces réactifs ne rompt la soudure intime qui existe déjà, aux mêmes stades, entre l'anneau placentaire et le derme modifié de la muqueuse utérine.

« Cette circonstance permet de constater un fait des plus intéressants. L'épithélium utérin dégénère à la surface des papilles interglandulaires, aussi bien que suivant le fond de l'utérus, quoique le processus soit un peu différent dans les deux cas. A la surface des papilles interglandulaires, les cellules ne deviennent jamais plates [1]. Leurs noyaux deviennent homogènes et très chromophiles, en même temps que leurs corps cellulaires se réduisent au point de ne former bientôt plus que de minces couches brillantes autour des noyaux dégénérés. Les cellules épithéliales cylindriques subissent une à une ces transformations; les éléments dégénérés, repoussés par ceux qui ont encore conservé leurs caractères primitifs, s'accumulent dans les fentes interposées entre les papilles et aussi à la surface de ces dernières. Ils arrivent ainsi en contact avec les cellules épiblastiques de l'hémisphère inférieur. Après décollement par l'action des réactifs de l'hémisphère inférieur du blastocyste, on peut constater qu'une foule de cellules maternelles dégénérées, faciles à reconnaître à leurs noyaux homogènes, vivement colorés, se trouvent engagées dans le protoplasme des cellules épiblastiques; on en rencontre en abondance dans toute l'épaisseur de l'épiblaste. Elles occupent des vacuoles arrondies, creusées dans le protoplasma, rappelant singulièrement les vacuoles alimentaires des protozoaires.

« Qu'ils aient ou non été avalés par les cellules épiblastiques de l'embryon, ces éléments finissent par être résorbés; leur noyau, très chromophile au début, perd son affinité pour les matières colorantes; sa réfringence diminue; puis, s'il s'agit d'un élément avalé,

une période très avancée, monodermique (sans hypoblaste dans la partie centrale de son hémisphère inférieur).

1. On peut suivre en partie cette description sur nos figures 80 et 96.

il semble se confondre avec le protoplasma des cellules épiblastiques. Ce processus dégénératif, qui commence à la surface des papilles interglandulaires, s'étend progressivement aux glandes elles-mêmes, dont les parties profondes seules échappent à la destruction. En même temps que leur épithélium dégénéré, la lumière des glandes disparaît dans une partie de leur longueur. » (*Op. cit.*, p. 11.)

Nous avons tenu à reproduire en entier cet extrait du mémoire de Van Beneden parce qu'il représente ce qui, jusqu'à présent, a été dit de plus précis et de plus complet sur le sort de l'épithélium utérin, non seulement chez le Murin, mais encore chez les rongeurs et les carnassiers. On remarquera en effet que les descriptions de cet auteur, dès 1888, pour les chéiroptères, répondent exactement à ce que nous avons étudié avec tant de soins, depuis cette date, pour le lapin, le cochon d'Inde, la chienne, la chatte; ces cellules dégénérées et absorbées par l'épiblaste représentent ce que, pour ces divers mammifères, on a appelé le *lait utérin*. Nous n'y avons fait que peu d'allusion au cours du présent mémoire, en exposant nos propres résultats, parce que nous nous réservions de reproduire à cet égard, comme il vient d'être fait, les descriptions magistrales de Van Beneden.

Comme résumant avec une parfaite netteté les impressions données par les préparations aux stades que nous venons d'étudier, nous ne pouvons nous empêcher de reproduire encore le court passage suivant de Van Beneden, dans un second mémoire sur le même sujet [1] : « Dans les limites de l'anneau placentaire, comme dans l'hémisphère papillifère du blastocyste, l'épiblaste embryonnaire, en s'appliquant sur le derme dénudé de la muqueuse utérine, et en s'unissant intimement à lui, se substitue en quelque sorte à l'épithélium utérin; si l'on ne connaissait les stades de l'évolution du blastocyste qui précèdent le moment de la fixation, on aurait peine à déterminer la signification de la couche épithéliale interposée entre le derme de la muqueuse utérine et l'hypoblaste vitellin de l'embryon. »

A propos de l'épithélium utérin, nous pouvons dès maintenant poser cette loi générale que, à part les ruminants, les pachydermes et les équidés, il disparaît chez tous les animaux que nous avons

1. Ed. van Beneden, *De la formation et de la constitution du placenta chez le Murin* (Bullet. de l'Acad. roy. de Belgique, 3e série, t. XV, n°. 2 1888).

étudiés jusqu'ici (rongeurs, carnassiers, chéiroptères et insectivores). Il en est de même chez les singes. A cet égard nous lisons dans Selenka (*Studien uber Entwickelungsgeschichte*, Heft V, 1892) des affirmations contraires à notre manière de voir; mais l'examen de ses figures nous donne la conviction que ce qu'il considère comme épithélium utérin, prenant part à la constitution du placenta, est une couche plasmodiale dérivée de l'ectoderme fœtal (voir notamment la fig. 6 de sa planche XXXVII). Nous nous trouvons donc, pour cette question, relativement aux singes et à propos des travaux de Selenka, dans la même situation où nous nous sommes trouvé, pour le plasmode placentaire, relativement aux chéiroptères, à propos des travaux de Frommel : à la simple inspection des planches de Frommel nous avons pu annoncer que, chez le Murin, il se produisait une formation plasmodiale ectoplacentaire, analogue à celle des rongeurs, et aussitôt cette interprétation, si différente de celle donnée par Frommel lui-même, avait été confirmée (Van Beneden). De même nous ne doutons pas que toute nouvelle étude sur le placenta des singes amène une confirmation de notre opinion, à l'inverse de celle de Selenka, et nous en voyons déjà un premier indice dans ce fait que déjà un élève de Selenka, étudiant le placenta d'un chéiroptère des Indes, en présence de dispositions très analogues à celles des singes, reconnaît la disparition de l'épithélium utérin dans la région où se forme le placenta [1].

Explication des planches XI et XII.

PLANCHE XI (*Cheiroptères*, pl. II).

Fig. 35. — (Pièce U). Coupe transversale d'une corne droite de Murin, contenant l'œuf de la figure 36. Grossissement de 12 fois : A, face antérieure de la corne; — M, mésomètre.

Fig. 36. — (Pièce U). L'œuf de la figure 35 à un grossissement d'environ 72 fois : — *in*, endoderme (il ne s'étend pas encore sur l'hémisphère inférieur); — *ex*, ectoderme.

Fig. 37. — (Pièce U). Constitution des deux feuillets blastodermiques primaires de l'œuf de la figure 36, dans le centre de l'hémisphère supérieur. Grossissement d'environ 400 : — *ex*, ectoderme; — *in*, endoderme (les éléments de l'endoderme sont en réalité un peu plus nombreux, plus stratifiés, que sur la figure).

Fig. 38. — (Pièce U). Constitution de ces mêmes feuillets sur les par-

1. Rudolph Göhre, *Dottersack und Placenta des Kalong* (Pteropus edulis), in *Studien üb. Entwickelungsgeschichte der Tiere von L. Selenka*, Heft V, 1892, p. 218.

ties latérales de l'hémisphère inférieur, au niveau du point où s'arrête l'endoderme. Grossissement de 400.

Fig. 39. — (Pièce V). Coupe longitudinale d'une corne droite renfermant une vésicule blastodermique au premier stade de formation de la masse amniotique. Grossissement de 72 fois.

Fig. 40. — (Pièce V). La masse amniotique de la figure précédente à un grossissement de 400 fois.

Fig. 41. — (Pièce X). Coupe transverse d'une corne utérine renfermant une vésicule blastodermique dont la masse amniotique est déjà épaisse. Grossissement de 72 fois.

Fig. 42. — (Pièce X). La masse amniotique de la figure précédente à un grossissement de 400 fois.

Fig. 43. — (Pièce Y) [1]. Vue d'ensemble, après reconstruction d'un utérus renfermant une vésicule blastodermique didermique sur toute son étendue, avec une grosse masse amniotique prête à se creuser. Grossissement de 9 fois.

Fig. 44. — (Pièce Y). L'œuf ou vésicule blastodermique de la figure précédente à un grossissement de 72 fois.

Fig. 45. — (Pièce Y). La masse amniotique de la même pièce à un grossissement de 400 fois.

Fig. 46. — (Pièce Z). Coupe transversale d'une corne utérine droite renfermant une vésicule blastodermique dont la masse amniotique commence à subir le travail de dislocation et de creusement. Grossissement de 72 fois.

Fig. 47. — (Pièce Z). La masse amniotique pleine, mais en voie de creusement de la figure précédente, au grossissement de 400 fois.

Fig. 48. — (Pièce *a*). Coupe transversale d'une corne utérine droite renfermant une vésicule blastodermique dont la masse amniotique est déjà creusée d'une cavité bien distincte. Grossissement de 72 fois.

Fig. 49, 50, 51. — (Pièce *a*). Trois coupes de la masse amniotique de la figure précédente à un grossissement de 230 fois. (Voir le texte.)

Fig. 52. — (Pièce *b*). Cavité utérine (coupe transversale) et ensemble d'une vésicule blastodermique dont la masse amniotique se creuse et s'ouvre vers sa surface extérieure. Grossissement de 72 fois.

Fig. 53, 54, 55, 56, 57. — (Pièce *b*). Coupes successives de la masse amniotique de la pièce précédente, à un grossissement de 230 fois (voir le texte).

Fig. 58. — (Pièce *c*). Coupe longitudinale d'une corne utérine droite renfermant une vésicule blastodermique dont la masse amniotique est arrivée aux dernières phases de sa dislocation. Grossissement de 72 fois.

Fig. 59. — (Pièce *c*). Les parois de la vésicule blastodermique de la figure précédente. (Région de l'hémisphère supérieur de la vésicule, immédiatement en dehors de la masse amniotique.) Grossissement de 500 fois environ.

1. La pièce W n'est pas représentée dans les planches, mais seulement par la figure XII, dans le texte.

Figs. 60 à 70. — (Pièce *c*). Coupes successives de la masse amniotique de la figure 58, pour montrer tous les détails de sa dislocation. Grossissement de 210 à 230 fois.

PLANCHE XII (*Cheiroptères*, pl. III).

Fig. 71. — (Pièce *d*). Vésicule blastodermique (et parois correspondantes de la cavité utérine) présentant une fosse amniotique déjà bien développée. Grossissement de 72 fois.

Fig. 72. — (Pièce *d*). Vue d'ensemble de la vésicule blastodermique de la figure précédente, et de la corne utérine qui la renferme. Coupe transversale. Grossissement de 12 fois.

Fig. 73 à 76. — (Pièce *d*). Coupes successives de cette fosse amniotique à un grossissement de 210 à 230 fois.

Fig. 77. — (Pièce *e*). Une autre fosse amniotique, ne présentant qu'un seul fragment ou débris ectodermique au-dessus de sa cavité. Coupe longitudinale (mais très oblique). Grossissement de 72 fois.

Fig. 78. — (Pièce *e*). Constitution des feuillets blastodermiques et leurs rapports avec le tissu utérin, dans l'hémisphère supérieur de l'œuf, immédiatement en dehors de la fosse amniotique. Grossissement de 450 fois.

Fig. 79. — (Pièce *f*). Vue d'ensemble (après reconstruction) d'une coupe longitudinale de l'utérus de Murin dont la corne droite renfermait la vésicule blastodermique représentée dans la figure 80. Grossissement de 9 fois.

Fig. 80. — (Pièce *f*). La vésicule blastodermique de la figure 79 à un grossissement de 72 fois; — *d*, région de la ligne primitive de l'embryon; — *c*, future région antérieure de l'embryon. — Pour les autres lettres, voir le texte.

Fig. 81. — (Coupe *g*). Coupe longitudinale d'une corne utérine droite renfermant un œuf sur lequel commencent à bien se dessiner les plis amniotiques. Grossissement de 39 à 40 fois.

Fig. 82. — (Pièce *g*). La fosse amniotique de la figure précédente à un grossissement de 210 fois; — *a*, région de la ligne primitive; — *b*, épaississement endodermique qui représente la première apparition du mésoderme; — *c*, endoderme de la région antérieure; — *xx*, ligne de repère pour la figure 35.

Fig. 83. — (Pièce *g*). Premières poussées ectodermiques dans le terrain maternel, et premières modifications des capillaires maternels superficiels. Grossissement de 400 fois.

Fig. 84. — (Pièce *h*). Coupe transversale d'une corne utérine droite renfermant un œuf dont presque tout l'hémisphère supérieur est occupé par la fosse amniotique. Grossissement de 35 à 40 fois. — On trouve encore, en *a*, une petite masse ectodermique, reste de la dislocation et de la résorption des couches supérieures de la masse amniotique primitive.

Fig. 85. — (Pièce *h*). La fosse amniotique de la figure précédente à un

grossissement de 160 à 200 fois. La coupe est transversale et porte sur la région de la ligne primitive (en 1), voir la ligne *xx* de la figure 82.

Fig. 86. — (Pièce *i*). Coupe transversale d'une corne utérine droite renfermant l'œuf qui est représenté dans la figure 87. Grossissement de 12 fois.

Fig. 87. — (Pièce *i*). L'œuf de la figure précédente au grossissement de 35 à 40 fois. Cette coupe transversale porte sur la région de la ligne primitive.

Fig. 88. — (Pièce *i*). Modifications des capillaires maternels dans la région de fixation (hémisphère supérieur) de l'œuf. — Comparer avec la figure 83. — Grossissement de 400 fois.

Fig. 89. — (Pièce *j*). État plus avancé (que dans la figure 88) des modifications des capillaires maternels et des poussées ectodermiques dans la région de fixation de l'œuf.

Fig. 90. — (Pièce *k*). Détails de la fixation de l'ectoderme sur la muqueuse utérine.

Fig. 91. — (Pièce *l*). Détails de la fixation de l'ectoderme sur la m uqueuse utérine.

Fig. 92, 93, 94. — (Pièce *k*). Trois coupes transversales d'une fosse amniotique (avec formation du mésoderme) d'un œuf un peu plus avancé que celui de la figure 87. — Grossissement de 90 à 100 fois. La figure 90 est de la région de la tête de la ligne primitive; la figure 93 est de la région antérieure, la figure 94 de la région postérieure de la ligne primitive; — en *a* et *b* premières indications des prolongements mésodermiques destinés l'un à l'amnios (*a*), l'autre à la vésicule ombilicale (*b*).

Fig. 95. — (Pièce *l*). Coupe transversale d'un œuf présentant des plis amniotiques bien accentués, et un mésoderme bien développé, mais encore sans clivage pleuro-péritonéal. Grossissement de 35 à 40 fois.

Fig. 96. — (Pièce *l*). Détails d'un pli amniotique de la figure précédente au grossissement de 400 fois; — *a*, sommet du pli amniotique; — *b*, extrémité de la lame interne du pli amniotique; — *mo*, *ma*, mésoderme de l'amnios et de la vésicule ombilicale.

Fig. 97. — (Pièce *l*). Étude, à un grossissement d'environ 400 fois, de l'hémisphère inférieur de l'œuf et de la partie correspondante de la muqueuse utérine; — en A, portion moyenne de cet hémisphère inférieur; — en B, région de transition entre l'hémisphère inférieur et le supérieur; — en C, commencement de l'hémisphère supérieur; — *in*, endoderme; — *ex*, *ex*, ectoderme; — de *a* à *b* et *c* on suit les transformations de l'épithélium utérin.

RECHERCHES

SUR

L'HISTOGÉNIE DU PANCRÉAS

CHEZ LE MOUTON

Par E. LAGUESSE

Docteur ès sciences,
Professeur agrégé à la Faculté de médecine de Lille.

INTRODUCTION ET TECHNIQUE. — Bien que le pancréas de l'homme et des mammifères ait été souvent étudié, il persiste en sa structure beaucoup de détails dont la signification reste assez énigmatique, telles sont les cellules dites centro-acineuses, telles sont surtout les formations découvertes par Langerhans (groupes cellulaires, Zellhaüchen), et connues sous le nom de *points folliculaires*, *pseudo-follicules*, *amas intertubulaires*, etc., formations que j'ai désignées ailleurs, pour ne rien préjuger, sous le nom d'îlots de Langerhans [1].

En 1893, désirant me faire une opinion à leur sujet, j'avais commencé quelques recherches sur le chien et sur l'homme adulte. Je fus d'abord frappé d'un fait; c'est que, chez l'homme, les îlots sont beaucoup plus abondants et beaucoup plus gros que chez la plupart des animaux : ils doivent donc avoir une importance particulière dans l'espèce humaine, et méritent d'être étudiés à fond. Je tendis bientôt, avec Renaut et Lewaschew, à considérer leurs éléments constituants comme des cellules épithéliales modifiées. J'inclinais même assez volontiers du côté du dernier de ces auteurs, qui voit dans les îlots des points de la glande fatigués par une longue

1. Dans un mémoire intitulé : Structure et développement du pancréas d'après les travaux récents (*Journal de l'anatomie et de la physiologie, 1894*), j'ai exposé en détail l'état de la question en ce qui concerne l'adulte, ce qui me permettra de renvoyer à cette étude et de considérer les détails bibliographiques comme connus d'avance.

période d'activité, et destinés, après régénération, à former de nouveaux acini, lorsque, le matériel me manquant chez l'homme adulte, je fus obligé de recourir à du pancréas d'enfant nouveau-né. L'enfant avait succombé quelques heures après l'accouchement sans avoir pu être nourri ; la glande n'ayant encore fonctionné que pour essai et à vide pour ainsi dire, ne pouvait avoir besoin d'une période de régénération, et pourtant je trouvai les îlots infiniment plus abondants que chez l'adulte. Un embryon examiné me les montra plus abondants encore. Je n'hésitai plus dès lors à entreprendre chez les mammifères l'étude du développement histogénique de l'organe, dont je venais de noter au passage quelques points chez les poissons, persuadé que là se trouvait l'explication de bien des obscurités. Mon attente n'a pas été trompée, et dès juillet 1893, après des recherches préliminaires sur quelques embryons d'âges différents, heureusement échelonnés, je pouvais présenter à la Société de Biologie (29 juillet 1893) une note à laquelle j'aurai beaucoup à ajouter, mais peu à retrancher aujourd'hui. Le matériel examiné était insuffisant pour fournir les éléments d'une étude sérieuse ; j'ai dû ensuite le compléter, et reprendre une à une, depuis le début, les différentes phases du développement histogénique. Ce sont les résultats de cette étude que je présente aujourd'hui. Ils auront sans doute plus d'importance lorsque j'aurai pu examiner et comparer entre elles plusieurs espèces ; mais les changements sont si rapides à certaines époques qu'une série d'embryons bien complète est nécessaire pour les suivre, et qu'il m'a paru indispensable de commencer par étudier à fond une seule espèce. Après quelques tâtonnements, j'ai choisi le *mouton*, où les ilots se présentent, chez l'embryon du moins, avec une grande netteté.

Le but principal de ce mémoire est donc de chercher à élucider par l'histogénie la nature, et, autant que possible, la raison d'être des îlots de Langerhans. Mais comme leur étude est inséparable de celle des cavités sécrétantes, nous en profiterons pour suivre le développement histogénique entier de la glande. Nous ne nous occuperons toutefois ici que de sa partie épithéliale, laissant de côté provisoirement, à part quelques indications, les éléments conjonctifs, les vaisseaux et les nerfs.

La technique a dû naturellement être assez variée (dissections, examens par transparence, dissociations, essai des réactifs). Mais c'est surtout grâce à la méthode des coupes sériées minces que

cette étude a pu être menée à bien. Il importe en effet, pour les embryons jeunes, de pouvoir parcourir toute l'étendue de la glande; et, chez les plus âgés, ce sont seulement les coupes sériées minces qui permettent, grâce à une infinité de reconstitutions partielles, de tête ou graphiques, de se rendre un compte exact des formes des acini ou des masses pleines, et des rapports des différents éléments anatomiques qui les constituent. On peut interpréter fort mal une coupe isolée plus ou moins oblique d'une cavité sécrétante, surtout aux périodes où elle est en voie de transformation, tandis que l'on arrive presque toujours à se faire une idée juste de la même cavité, lorsqu'on a sous les yeux, simultanément, les croquis de toutes les coupes en lesquelles elle a été successivement débitée. Aussi je reproduirai plusieurs de ces séries de dessins. La plupart des pancréas étudiés ont été fixés par très petits fragments au liquide ou mélange chromo-acéto-osmique de Flemming, et à l'étuve à 33°, inclus dans la parafine à 50, débités en séries, partie au 300e, partie au 150e de millimètre, au microtome Minot, collés à l'eau albuminée, colorés partie à la safranine aniline (en suivant le procédé d'Henneguy), partie à l'hématoxyline et éosine, etc. Il est de toute importance ici de fixer et de colorer à la fois les fins détails de structure du noyau et les grains de zymogène. Or, dans le liquide de Flemming, chez les fœtus âgés, le zymogène se fixe difficilement; chez l'adulte il se dissout généralement, ne laissant à sa place que des vacuoles vides et non colorables. Pour y remédier, j'ai parfois employé le sublimé. Mais je préfère modifier simplement les proportions du mélange chromo-acéto-osmique. Avec 4 centimètres cubes d'acide osmique à 2 0/0, 4 centimètres cubes d'acide chromique à 1 0/0, additionnés de 2 gouttes seulement d'acide acétique glacial, j'ai obtenu un liquide (liquide A) qui, dans les petits fragments ou tout au moins dans leurs couches superficielles, et à 33°, fixe non seulement tous les grains de zymogène, mais en outre les amas de suc pancréatique qui remplissent les plus fins canaux. Il permet de colorer les uns et les autres, qui se détachent en rouge rubis foncé par la safranine. On obtient des résultats analogues en remplaçant l'acide chromique par le bichlorure de platine (liquide B). Ces fixants m'ont rendu de grands services, dans l'étude de l'adulte surtout. Ils ont quelques-uns des inconvénients de l'acide osmique pur, en ce sens qu'il ne faut pas laisser séjourner les fragments au delà de quelques jours dans l'alcool (après

24 heures de fixation) avant de les inclure à la paraffine et de les couper, car ils deviendraient durs et friables.

Le matériel employé a été assez considérable pour que je sois à peu près certain d'avoir suivi pas à pas les transformations de l'organe. Outre d'assez nombreux embryons d'âges divers utilisés en dissections, dissociations et coupes, j'ai étudié avec soin les coupes sériées de pancréas chez 29 embryons et fœtus des tailles suivantes :

13	millimètres,	embryon	α	90	millimètres,	embryon	$\varkappa$
15	—	—	α_2	95	—	—	λ
18	—	—	β	11	centimètres,	embryon	μ
18 1/2	—	—	β_2	11 1/2	—	—	ν
28	—	—	γ	14	—	—	ξ
33	—	—	γ_2	16 1/2	—	—	o
36	—	—	γ_3	17	—	—	π
45	—	—	δ	20 1/2	—	—	ρ
48	—	—	δ_2	23 1/2	—	—	σ
65	—	—	ε	24	—	—	τ
69	—	—	ζ	26	—	—	υ
76	—	—	ζ_2	34	—	—	φ
77	—	—	η	41	—	—	χ
82	—	—	θ	43 1/2	—	—	ψ
87	—	—	ι				

Pour des recherches de ce genre, il est indispensable d'avoir des embryons bien frais et fixés avec des précautions spéciales. J'ai recueilli moi-même aux abattoirs la plupart de ceux qui viennent d'être énumérés [1]. J'ai vu tuer la mère de douze d'entre eux, et, alors que le cœur de l'embryon battait encore, j'ai détaché et immergé dans le fixateur le pancréas entier préalablement arrosé en place avec le même liquide sur les plus jeunes, ou des parcelles de pancréas de quelques millimètres cubes sur les plus âgés. C'est naturellement d'après ces fixations de choix que sont établies mes descriptions de la structure fine. Huit autres de ces embryons étaient encore chauds, le cœur ne battait plus, mais répondait encore plus ou moins aux excitations par pincement. Les autres enfin ont été fixés de 1/2 heure à 2 heures après la mort.

En ce qui concerne l'exposition, j'avais d'abord cru pouvoir décrire ensemble les divers éléments de la glande aux différents stades.

1. J'adresse ici tous mes remerciements à M. Guinard, actuellement chef de travaux à l'école vétérinaire de Lyon; à son successeur, M. Carrau, vétérinaire inspecteur de l'abattoir de Dijon, et à leur personnel; à M. Frelier, inspecteur, et à M. le directeur de l'abattoir de Lille, pour l'obligeance avec laquelle ils ont facilité ma tâche.

Cela présenterait ici de graves inconvénients. Nous devons en effet suivre dans leur évolution deux sortes d'éléments bien dissemblables : d'une part, des canaux et des acini, bien connus chez l'adulte, mais dont la formation, retardée par mainte période de tâtonnements, d'essais, réclame une attention qui ne doit pas se laisser distraire par d'autres faits; d'autre part, des masses pleines ou îlots dont la signification est inconnue chez l'adulte, et dont les transformations exigent une observation encore plus attentive. J'ai donc jugé indispensable de séparer dans l'exposition ces deux éléments constituants du pancréas, si proches parents pourtant, et qui reviendront se juxtaposer d'eux-mêmes dans la discussion terminale. Dans une première partie, nous suivrons la ramification et le développement histogénique du pancréas jnsqu'à l'individualisation des cavités sécrétantes, en laissant de côté les îlots autant que possible; dans une seconde, nous verrons la formation et le remaniement de ces cavités; dans la troisième, l'origine et l'évolution des masses pleines ou îlots de Langerhans. Cette évolution, assez inattendue, a paru à quelques personnes un véritable roman, et je ne me suis décidé à y croire que devant les preuves accumulées; aussi je n'hésiterai pas à multiplier ces preuves ici, en reproduisant de très nombreux dessins dans le texte, outre ceux de la planche. Sauf ceux à un faible grossissement, ils ont tous été exécutés à la chambre claire avec l'objectif apochromatique 2,0 mm. (Apert, 1.40) de Zeiss, à immersion homogène. Les cellules sécrétantes s'y reconnaîtront sans peine à leurs grains de zymogène, les cellules troubles des îlots à un pointillé spécial qui rappelle vaguement leur aspect; quant aux centro-acineuses, j'ai été obligé, pour les faire ressortir, d'employer parfois les hachures, d'une façon tout à fait conventionnelle.

Je n'aurai que très peu à dire de la bibliographie, car aucune tentative du genre de celle-ci n'a été faite, à ma connaissance, sur le pancréas. Chemin faisant, j'aurai uniquement à discuter quelques données de Remak, Gœtte, Kœlliker et Schenck sur la formation des premières ramifications, et à comparer les résultats obtenus à ceux publiés par Chievitz [1] dans son intéressant travail sur les glandes salivaires. Pour tout ce qui concerne l'adulte et le 1er développement, je renvoie au mémoire précédemment cité (*Journal de l'anatomie et de la physiologie*, 1894, p. 591), et je ferai suivre

1. S. H. Chievitz, Beiträge zur Entwickelungsgeschichte der Speicheldrüsen. *Archiv für Anatomie und Entwicklungsgeschichte*, 1885, p. 401.

le nom des auteurs du numéro donné dans l'index bibliographique qui y est annexé.

I. — *Croissance et ramification du pancréas avant l'individualisation des cavités sécrétantes (Embryons de 10 à 60 millimètres environ).*

Je n'ai pas à parler ici de la naissance des premiers bourgeons pancréatiques, mais à étudier dans leur forme et dans leur structure les ramifications qui en naissent, à suivre l'évolution des cellules indifférentes de l'ébauche primitive jusqu'au moment de leur parfaite différenciation en cellules sécrétantes, cellules des canaux, etc.

Je n'ai pas à m'arrêter non plus sur les changements de forme et les rapports successifs du pancréas et de son canal excréteur. Je grouperai donc rapidement en tête de ce chapitre, pour n'avoir plus à y revenir, les quelques notions topographiques absolument indispensables à notre sujet, parmi celles que j'ai recueillies chemin faisant. A propos du 1er développement, je dirai seulement que, sur un embryon de 4 mm., j'ai pu vérifier la présence d'un bourgeon primitif dorsal creux analogue à celui décrit chez le même animal par Stoss (96), et à celui que j'ai étudié en détail chez les Sélaciens (47 et 52). Je n'ai pas aperçu nettement l'ébauche ventrale, soit qu'elle ne fût pas encore apparue, soit à cause de la trop grande obliquité de la coupe.

J'insisterai davantage sur le premier embryon qui nous fournira des données histogéniques de quelque intérêt, parce qu'il représente notre véritable point de départ. Cet embryon mesurait 13 mm. directement, dans sa plus grande longueur (et 31 mm. en suivant les courbures, de l'extrémité du bourgeon frontal à la naissance de la queue). Il existait encore ici un pancréas dorsal et un pancréas ventral distincts. Mais tous deux étaient déjà situés dorsalement relativement à l'intestin, et si voisins l'un de l'autre, qu'on aurait cru d'abord avoir sous les yeux un seul et même organe. Je me suis assuré, par une revue attentive des coupes en série, qu'ils étaient au contact seulement, séparés par places par la seule épaisseur d'un vaisseau capillaire, mais soudés en aucun point l'un à l'autre. Le plus volumineux, évidemment né du bourgeon dorsal, se rattachait au côté supérieur et gauche de l'intestin par un canal assez allongé (canal de Santorini). Remontant en haut puis en avant à partir de

son embouchure, légèrement étranglé à son point d'insertion, il portait, immédiatement au delà, plusieurs gros bourgeons pleins secondaires, déjà lobés eux-mêmes, et à son extrémité, divergeant d'un même point, une nouvelle série de trois bourgeons terminaux, sous forme d'épais boudins cylindriques, pleins, tortueux, envoyant déjà quelques ramifications. Le canal de Santorini se terminait brusquement à ce carrefour par une extrémité renflée en massue, vésiculeuse, que nous retrouvons plus dilatée encore chez l'embryon de 15 mm. Kœlliker d'autre part (41) a vu chez le lapin le diverticule intestinal primitif, porteur de bourgeons secondaires, prendre, au 11e jour, la forme en poire légèrement caudée, au 12e, la forme d'un tube renflé à l'extrémité. Nous pouvons conclure de ces faits que le canal de Santorini n'est autre chose que le reste du bourgeon creux dorsal primitif. Ceci est plus évident encore chez les Sélaciens, et je l'ai constaté sur l'Acanthias. Le canal de Wirsung est encore très peu marqué. Le cholédoque se jette dans l'intestin au côté supérieur et droit, un peu en avant de l'abouchement du canal de Santorini. A quelque distance de la terminaison, il reçoit un court et large conduit immédiatement bifurqué, ou plutôt deux conduits plus ou moins confondus ensemble à leur point d'insertion, et qui se perdent presque de suite dans une seconde masse glandulaire pleine. Cette masse est le pancréas ventral, et son émissaire est le canal de Wirsung. Les deux branches sont évidemment les témoins de la duplicité primitive du bourgeon ventral. (Je les ai retrouvées telles chez l'embryon de 15 mm.; elles existaient même, par suite d'un retard de développement sans doute, complètement séparées l'une de l'autre, et débouchaient indépendamment dans le cholédoque, sur un embryon de 35 mm. observé par transparence.) Le pancréas dorsal est, dans son ensemble, une masse allongée s'étendant d'avant en arrière, et un peu de bas en haut, jusqu'au niveau de la rate; cette extrémité effilée représente déjà la queue de l'organe. Le pancréas ventral est beaucoup plus petit, arrondi, accolé au côté droit du premier, et s'avance beaucoup moins loin dans la direction caudo-craniale, et même dans la direction opposée. On constate qu'il donne une partie de la tête seulement. Après sa soudure, qui paraît accomplie sur les embryons suivants, on continue longtemps en effet (jusque sur un embryon de 65 mm.) à distinguer dans l'ensemble de la glande, au mode de groupement des cavités, ce qui appartient à l'une et à l'autre des deux ébauches

primitives. L'atrophie du canal dorsal n'a donc pas pour conséquence celle de la glande correspondante.

On sait que, chez le mouton adulte, un seul canal excréteur persiste, celui de Wirsung, qui vient se jeter dans le cholédoque à 1/2 ou 1 centimètre en amont de son embouchure dans l'intestin. Le canal de Santorini disparait donc complètement. Les changements graduels qui amènent à cet état définitif étaient faciles à suivre chez nos embryons, et nous pouvons confirmer sur ce point encore les données de Stoss (96). Sur un embryon de 15 mm. le canal primitif ou de Santorini est encore à peu près aussi large à son insertion que le cholédoque, et beaucoup plus long que le canal de Wirsung. Mais bientôt le conduit primitif commence à diminuer et à s'atrophier. Ainsi, sur un embryon de 33 mm. examiné par transparence, je le vois arriver à l'épithélium intestinal au même niveau à peu près que le cholédoque, mais sous forme d'un tube en partie plein, tortueux, rétréci par places. Chez un embryon de même âge à peu près, il apparaît comme étranglé sur les coupes au point où il franchit la musculeuse de l'intestin. Chez celui de 65 mm., il est encore perméable, mais tortueux dans son trajet à travers les tuniques intestinales, beaucoup moins large et beaucoup plus court que le canal de Wirsung. Il se perd en abordant le pancréas, accolé pourtant à l'intestin. Enfin, sur un embryon de 76 mm., il avait disparu sans laisser de traces. Stoss (96) a de même constaté, sur 11 embryons d'âges différents, une régression d'abord relative (embryons de 4 cent.), puis absolue de la lumière (presque complètement oblitérée sur ceux de 5 cent.), enfin l'absence complète du conduit primitif chez des sujets de 9 centimètres. La disparition du canal de Santorini, dont on ne peut préciser l'époque assez variable, peut être extrêmement précoce. C'est ainsi que je n'ai pu retrouver trace de son segment proximal ni d'un abouchement quelconque dans l'intestin, chez un très jeune embryon de 18 mm. 1/2 où l'on voyait une anastomose irrégulière entre l'une des deux branches du canal de Wirsung presque à son origine, et un rameau émané du canal primitif. L'existence de cette anastomose anormale avait sans doute hâté l'atrophie de la partie du conduit de Santorini située au delà, et qui n'était plus représentée que par un court cæcum.

Ceci étant établi, arrivons aux données histogéniques. Nous avons à étudier surtout, dans ce chapitre, la nature, la structure et le mode de ramification des bourgeons secondaires nés sur le

diverticule intestinal primitif, l'époque et le mode de leur creusement, la croissance des tubes creux indifférents qui en proviennent ou tubes pancréatiques primitifs.

Les bourgeons secondaires nés sur le diverticule intestinal creux primitif sont d'abord pleins. Remak (1854) et Gœtte (1867) (29) les ont décrits tels chez le poulet. Pour Kœlliker (41), ils sont creux chez le lapin. Cet auteur voit le pancréas se former « comme une

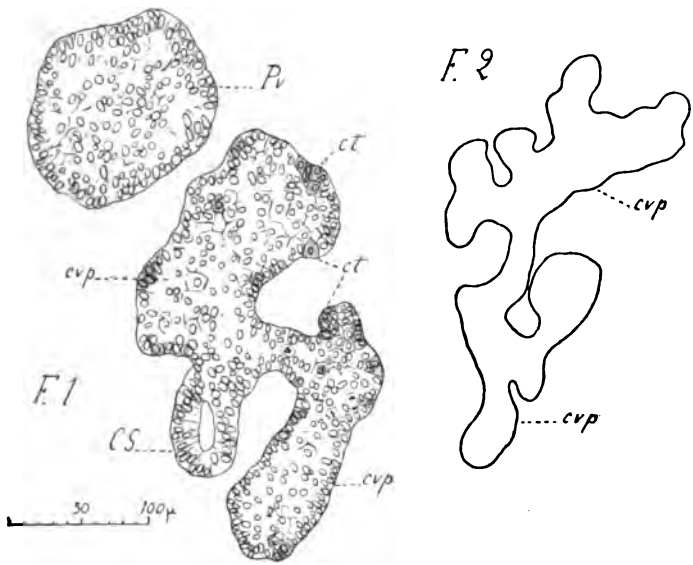

Figures 1 et 2. — Premier état du pancréas après qu'il a commencé à se ramifier *cordons variqueux primitifs* pleins. — Verick. Oc. 1, Obj. 4 (camera), puis réduit d'1/3.

Fig. 1. — Embryon de 13 mm. (α). — Coupe transversale au niveau de l'extrémité du canal Santorini, montrant une petite portion de Pancréas. *CS*, canal de Santorini (reste du diverticule primitif); — *cvp*, cordons pleins constituant le pancréas dorsal; raréfaction des noyaux au centre, indiquant un creusement prochain; *ct*, cellules troubles; *Pv*, pancréas ventral. Tous les noyaux ont été figurés, mais les limites des cellules n'étaient pas visibles partout.

Fig. 2. — Embryon de 15 mm. (α_2). — Coupe montrant le contour de l'un des cordons pleins, déjà moins large et plus ramifié.

prolifération creuse des deux tuniques du tube digestif, et rester tel à travers toutes ses transformations ». D'après les préparations de mon élève, M. P. Joubin (décrites dans la Bibliographie anatomique, 1895), des bourgeons secondaires pleins apparaissent même chez le lapin, mais se creusent, il est vrai, presque aussitôt. Chez le mouton, la phase de prolifération massive a une durée un peu plus longue, et est facile à vérifier. Sur l'embryon de 13 mm. dont nous avons déjà parlé, il n'y avait de creux que le canal de San-

torini et le court tractus ébauche du double canal de Wirsung. Le reste du pancréas était représenté par une série d'épais boudins cylindriques irréguliers absolument pleins. Je les avais aperçus déjà sur un embryon de 8 mm. dont la fixation fort incomplète permettait pourtant de voir ce détail. Je les retrouve tels sur un embryon de 15 mm. (α_2), et c'est seulement à la taille de 18 mm. 1/2 qu'ils sont, pour la première fois, presque dans toute l'étendue de l'organe, remplacés par des tubes creux. On sait qu'en règle générale, chez les mammifères, les glandes se développent par des proliférations pleines plus ou moins tardivement creusées. Le pancréas et le foie ne font exception à cette règle que par leur ébauche primitive creuse; mais celle-ci ne représente jamais qu'une simple poche sur laquelle poussent les bourgeons pleins, origine du parenchyme glandulaire. Cette exception commune constitue un premier point de ressemblance entre les deux organes : nous en trouverons bientôt d'autres. Chez les invertébrés, le foie, ou plutôt l'hépato-pancréas se développe très généralement par plusieurs larges invaginations intestinales, et reste souvent (crustacés par exemple) à l'état de cæcums simples ou ramifiés pendant toute la vie. Volontiers je rapprocherais de ces cæcums hépato-pancréatiques, les diverticules hépatique et pancréatique primitifs des vertébrés, et je chercherais là l'explication de leur existence jusque chez les mammifères.

Le *mode de ramification des bourgeons secondaires pleins* offre aussi des particularités qui éloignent le pancréas des autres glandes pour le rapprocher du foie. Je n'insiste pas ici sur un fait très important, l'existence d'anastomoses, parce qu'elles sont assez difficiles à voir à cet âge, et parce que nous les retrouverons beaucoup plus nettes plus tard, mais sur l'irrégularité et la densité de cette ramification. J'espérais pouvoir obtenir par transparence des dessins d'ensemble du pancréas jeune, analogues à celui que Chievitz nous donne de la parotide dans la fig. 11 de sa planche. Mais je me suis heurté à deux difficultés : la 1re c'est que, sur les pièces fixées au moins, la réfringence de l'épithélium pancréatique est trop faible pour le détacher assez vigoureusement sur le fond de tissu conjonctif serré qui l'entoure, et n'en laisse voir que des fragments; la seconde tient à la nature même de la ramification. Dans les glandes salivaires, nous trouvons dès l'origine une grappe assez régulière, ramifiée suivant les lois de la fausse dichotomie, et dont les rameaux, bientôt creux et de calibre régulièrement décroissant

portent d'ordinaire, à leur extrémité seulement, des bourgeons renflés en massue, lobés, irréguliers. Le pancréas semble au contraire se ramifier comme au hasard, et un peu à la façon d'un lichen, en ce sens que de véritables tiges creuses bien calibrées, affluents du court conduit principal, ne s'y différencient sur un trajet notable que tardivement, longtemps après le creusement de la glande [1]. Sur les parois de la poche primitive allongée (canal de Santorini) s'attachent irrégulièrement, chez l'embryon de 13 mm., aussi bien le long du parcours qu'à l'extrémité, une série de bourgeons cylindriques boudinés de forme bizarre, irréguliers, coudés, tortueux, variqueux, et portant déjà des ramifications de 2e ordre très développées. Les figures 1 et 2 n'en peuvent donner qu'une idée approximative. Leur largeur moyenne est de 60 à 85 mm.; mais ils présentent en certains points des renflements qui atteignent jusqu'à 120 μ. Le pancréas ventral est en majeure partie formé par une grosse masse arrondie mesurant jusqu'à 150 μ. de large, et lobulée à la surface. Sur l'embryon de 15 mm., qui porte des ramifications de 3e et 4e ordre très irrégulièrement réparties, l'intrication est poussée à ce point qu'on peut comparer le pancréas à une sorte de court buisson touffu, formé d'épais rameaux tortueux. Non seulement ces rameaux sont variqueux comme précédemment, variant dans leur diamètre moyen de 30 à 70 μ, mais ils offrent par places d'énormes dilatations, de véritables tumeurs analogues à celles qu'occasionnent sur certains végétaux les piqûres de quelques insectes. C'est ainsi qu'on voyait, tout à l'extrémité du pancréas, au voisinage immédiat de la rate, une masse ovoïde aplatie, énorme, de 185 μ de largeur sur 305 μ de longueur (3 dixièmes de millimètre), à peine lobulée par places à sa surface, et portant à son extrémité un ou deux boudins analogues à ceux qui constituent le reste de l'organe. Nous retrouverons encore assez longtemps de semblables dilatations au niveau de quelques-uns des points de divergence des rameaux. C'est sur les coupes sériées que j'ai fait ces constatations;

1. En schématisant un peu, on pourrait dire que, dans les salivaires, se forme d'abord un arbre de canaux excréteurs, lentement et régulièrement creusé, sur lequel bourgeonnent ensuite d'emblée, vers les extrémités, les acini. Dans le pancréas au contraire, la poussée de la glande se fait en deux temps. Sur le double pédicule très court représenté par les canaux, un arbre bourgeonne d'abord irrégulièrement, plein, puis creux, formé de tubes ramifiés indifférents (tubes pancréatiques primitifs). Dans un second temps, ces tubes se différencient en acini et canaux excréteurs. Nous verrons comment, chez les poissons osseux, ils deviennent tubes sécréteurs d'un bout à l'autre, sauf à leur origine.

on comprend que l'observation par transparence d'un tel organe ne puisse donner que peu de résultats; sur un embryon de 18 mm., les éléments étaient si serrés que j'ai dû y renoncer complètement.

La *structure des cylindres ou cordons variqueux primitifs*, comparables aux cylindres ou cordons de Remak du foie, est relativement simple. Ils sont formés de cellules polyédriques assez régulières, à noyaux arrondis. Suivant la largeur du cordon, on trouve en général sur la coupe de 3 à 7 de ces noyaux de bord à bord, et exceptionnellement jusqu'à 15 et 18 dans les dilatations. A la périphérie, les cellules plus serrées s'ordonnent en une ou deux rangées d'éléments tendant vers la forme prismatique, avec noyau allongé dont le grand axe est perpendiculaire à la surface du cordon. En grande majorité, ces éléments sont formés d'un protoplasma très clair, peu granuleux et peu colorable. Leurs contours sont parfois difficiles à distinguer, mais la double coloration safranine violet de gentiane peut les mettre en évidence presque aussi bien que le ferait une nitratation, et ils apparaissent alors généralement très réguliers. Les noyaux sont volumineux, assez régulièrement arrondis. Sur un fond de fins granules de chromatine, entre lesquels on aperçoit des traces de filaments, se détachent 1, 2 ou 3 nucléoles plus considérables. Par la double coloration safranine violet de gentiane, les gros nucléoles se colorent en rouge ponceau, les fins granules et la membrane nucléaire restent violets. Enfin, notons dès maintenant un point sur lequel nous aurons à revenir dans la 3e partie. Alors que la plupart des cellules centrales ont un protoplasma clair et contenant même de grosses vacuoles, on trouve par places, à la périphérie surtout, isolés ou par petits groupes, des éléments vivement colorables par les réactifs dans toute leur étendue, d'aspect trouble et comme grumeleux. Ce sont des éléments de même aspect qui constitueront plus tard les îlots de Langerhans. Les caryocinèses sont assez nombreuses et témoignent d'une croissance rapide. Vers le centre où leur but est l'accroissement en volume, leur axe a une direction très variable; dans la couche périphérique, où leur raison d'être est l'accroissement en surface et la formation de nouveaux bourgeons, leur axe est dirigé parallèlement à cette surface.

De bonne heure *ces cordons primitifs se creusent* pour faire place à des tubes. Chez l'embryon de porc de 35 mm., d'après Chievitz, la parotide, apparue tardivement il est vrai (à la taille de 22 mm.),

est encore complètement massive; chez l'embryon de 5 centimètres, le canal parotidien seul est creux. Sur un embryon humain de 12 semaines, la parotide possède des rameaux de 4e et de 5e ordre terminés par des extrémités renflées en massue et lobées : les rameaux des deux derniers ordres sont encore pleins. Au commencement du 5e mois, les dernières ramifications sont encore des massues pleines. Les glandes salivaires se creusent donc tardivement et régulièrement, du canal principal jusque vers les derniers rameaux. Il semble, d'autre part, que les extrémités terminales ne puissent émettre de nouveaux bourgeons qu'autant qu'elles restent à l'état plein; aussi ces extrémités sont-elles massives jusqu'au delà du commencement de la 2e moitié de la gestation.

Le pancréas se comporte tout autrement. Le creusement est précoce, rapide, et presque simultané dans toutes les parties et jusqu'aux extrémités de la glande, qui continue à bourgeonner à l'état tubuleux [1].

Sur l'embryon de mouton de 13 mm., on aperçoit déjà en certains points une tendance au creusement. En effet, si l'on considère la distribution des noyaux, on constate par places une sorte de raréfaction au centre des cordons pleins. Les noyaux tendent à émigrer vers la périphérie en rangs serrés (F. 1). La chose est encore plus marquée sur l'embryon de 15 mm.; une lumière, petite, discontinue, n'existe encore qu'au point d'implantation même de quelques-uns des bourgeons secondaires, sur une faible étendue; mais en maints endroits, et jusqu'aux extrémités, le centre des cylindres, abandonné par la masse des noyaux, et uniquement constitué par quelques cellules et portions de cellules, larges, vacuolisées, apparaît beaucoup plus clair, là où va se former la lumière. Par places, on aperçoit même déjà de véritables petits méats intercellulaires. Dans les glandes salivaires, Chievitz admet que la lumière se forme par réunion de nombreux petits méats de ce genre, et non par fonte et destruction de cellules; il n'a vu en effet débris de cellules ni de noyaux en ces points. Il en est de même ici; on ne trouve pas d'éléments en voie de régression; mais, la migration des noyaux vers la périphérie, la formation de méats entre les

1. C'est encore à rapprocher de ce que j'ai observé dans le foie chez les Téléostéens, où les cylindres, d'abord pleins, étaient creusés d'un bout à l'autre sur l'alevin de truite de 57 jours (stade M), d'une petite lumière nette, facilement observable par simple inspection de l'organe frais.

éléments centraux, plaident en faveur d'un simple écartement graduel des cellules. Il est vraisemblable pourtant que quelques-unes des larges vacuoles de celles-ci, voisines des méats, contribuent à les agrandir en s'y vidant de leur contenu, et maintenant ainsi la béance de la lumière une fois formée. Enfin, il faut remarquer que, parmi les rares noyaux restés à la suite de la migration vers le centre du cordon, on trouve fréquemment des caryocinèses. Elles jouent probablement un rôle actif dans la production des méats, qui tendraient à se former de préférence entre les deux cellules filles nouvellement séparées. On ne peut du moins s'empêcher de songer à cette explication, en rapprochant ces faits du mode de creusement du canal de l'épendyme dans le névraxe primitivement plein des Téléostéens, tel qu'il a été décrit et figuré par Henneguy en 1888, et, tout récemment, par Roudnew [1]. Dans le pancréas, la lumière apparaît d'abord en maints endroits comme une simple fente; c'est ainsi qu'on la trouve dans une partie des tubes sur l'embryon de 18 mm. 1/2. En quelques points, notamment aux extrémités, elle s'élargit en massue. Dans d'autres tubes, son diamètre atteint la hauteur de l'épithélium, ou même le dépasse déjà. Quelques-unes des extrémités terminales les plus reculées (au voisinage de la rate) offrent de ces larges lumières. Le creusement a donc lieu à peu près simultanément dans tout l'organe, au lieu de remonter progressivement et lentement le long des rameaux.

A partir de 18 mm. 1/2, le pancréas s'est donc présenté sous forme d'un arbre ou buisson, creux, ramifié. Pourtant on retrouve encore pendant un certain temps, au niveau des nœuds, quelques-unes de ces dilatations massives que nous avons signalées sur α_2, ou même quelques fragments isolés de cordons encore pleins. Ceci s'observait assez fréquemment sur un embryon de 28 mm., exceptionnellement sur un de 45.

Les *cordons variqueux primitifs* se sont transformés en tubes creux encore longtemps indifférents, c'est-à-dire où l'on ne peut distinguer ni des cavités sécrétantes ni des canaux excréteurs. Nous les désignerons sous le nom de *tubes pancréatiques primitifs*. Ce sont eux qui, chez les Téléostéens, se transforment directement, en

1. Voir : Henneguy, Recherches sur le développement des poissons osseux, *Journal de l'anatomie et de la physiologie*, 1888, p. 106 du tirage à part. — Roudnew, Note sur la formation du canal dans le système nerveux central des Téléostéens, *Bibliographie anatomique*, 3e année, 1895, p. 43.

majeure partie, en ces longues cavités sécrétantes, tubuleuses, ramifiées, que j'ai décrites ailleurs (50, et Revue biologique du Nord de la France, 1895). Ces tubes se comportent d'abord, dans leur forme extérieure et leur mode de distribution, à peu près comme les cor-

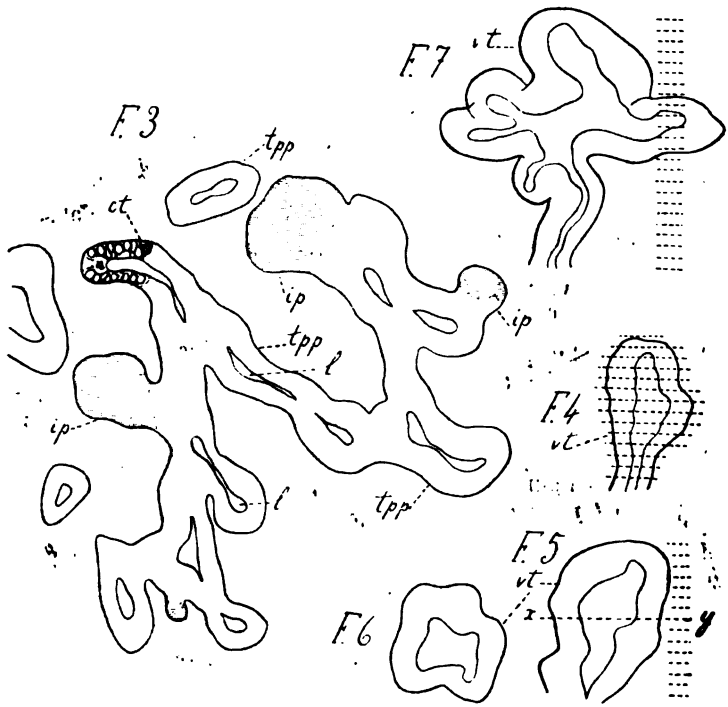

Figures 3 à 7. — Deuxième état de l'arbre glandulaire : *Tubes pancréatiques primitifs.* Embryon de 28 mm. (γ). — *tpp*, les tubes primitifs ; *ip*, îlots pleins ; *vt*, vésicules terminales ; *l*, lumière des tubes. — Verick, Oc. 1, Obj. 4 (camera).

Fig. 3. — Portion de coupe montrant un type de tube pancréatique primitif, avec sa ramification serrée et irrégulière. La lumière paraît discontinue, parce qu'elle changeait sans cesse de plan et de diamètre, le tube étant tortueux et variqueux. En un point seulement, les cellules ont été figurées. A côté, d'autres tubes, rencontrés transversalement ou obliquement par la section.

Fig. 4 et 5. — Dilatations ou vésicules terminales simples ; reconstitution graphique. (Les lignes pointillées indiquent le nombre et l'épaisseur des coupes.) — *Fig. 6*, une des coupes transversales de 5, passant par la ligne *xy*.

Fig. 7. — Une vésicule terminale qui s'est lobée et transformée en un bouquet de vésicules filles. (Reconstitution graphique.)

dons primitifs. De diamètre plus étroit (30 à 50 μ), et un peu moins serrés au milieu du tissu conjonctif ambiant, on les trouve comme eux, sur l'embryon de 28 mm., coudés, variqueux, tortueux. Comme eux, ils ont une ramification toujours irrégulière et excessivement riche (fig. 3); on ne peut, dans les coupes, suivre une branche

pendant un trajet égal à 3 ou 4 fois son diamètre, sans la voir émettre quelque nouveau rameau à direction inattendue, parfois rétrograde. Comme eux enfin, ils ont des anastomoses, plus nombreuses, semble-t-il, et en tous cas plus faciles à constater. Ces anastomoses se font non seulement au niveau de parties pleines, telles que les dilatations rappelées plus haut ou que les rudiments d'îlots de Langerhans, dont nous parlerons bientôt, mais très souvent aussi entre tubes bien percés et nettement communiquants. Bien que ces dernières disparaissent au cours du développement, on les retrouve longtemps encore. Elles sont fréquentes sur γ, plus rares chez un embryon de 45 mm. (δ), où j'en figure une absolument nette (fig. 11 et 12), plus encore sur un autre de 69 mm. (ζ) (fig. 8 à 10). Enfin j'ai observé les deux dernières sur sujet de 115 mm. (ν); il en persiste sans doute plus tardivement encore. Souvent on est obligé, surtout sur ces coupes minces, de comparer entre elles, pour les apercevoir, plusieurs coupes sériées, et dans ce cas on peut encore commettre une erreur. Mais, parfois aussi, on aperçoit la maille entière dans le champ du microscope, comme dans deux des figures reproduites; dans ce cas, aucune hésitation n'est possible. Je n'ai pas craint de consacrer quelque temps à la recherche un peu ingrate d'images indiscutables, car cette particularité me paraît intéressante. Elle est sans grande importance au point de vue de la glande adulte, car elle ne laissera de traces qu'au niveau des îlots de Langerhans (voir la 3e partie); mais, très marquée aux premiers stades du développement, et disparaissant peu à peu pour les parties creuses au cours de la gestation, elle me paraît avoir une certaine valeur phylogénétique permettant une fois de plus de rapprocher les deux glandes hépatique et pancréatique, et de chercher leur origine dans un hépato-pancréas simple ou multiple. Remarquons en outre que les anastomoses sont encore fréquentes chez les Téléostéens adultes (Revue biologique du Nord de la France, 1895), se retrouvent chez les reptiles entre les canaux excréteurs au moins (Boulart. 9), semblent par conséquent diminuer à mesure qu'on remonte la série des vertébrés.

Au moment où les tubes pancréatiques primitifs viennent d'apparaître aux dépens des cordons pleins, le buisson glandulaire est déjà fort développé, et l'on y trouve des ramifications de 5e et même de 6e ordre, un peu moins serrées que précédemment; car le volume total de la glande s'est beaucoup accru, et le diamètre exté-

rieur des tubes a diminué. Comment s'accroissent-ils à partir de maintenant? Un examen sommaire des coupes (embryon γ, 28 mm.) conduit d'abord à supposer que la glande s'accroît aux dépens de bourgeons pleins de nouvelle formation nés de la paroi des tubes creux. En effet, de place en place sur l'arbre glandulaire,

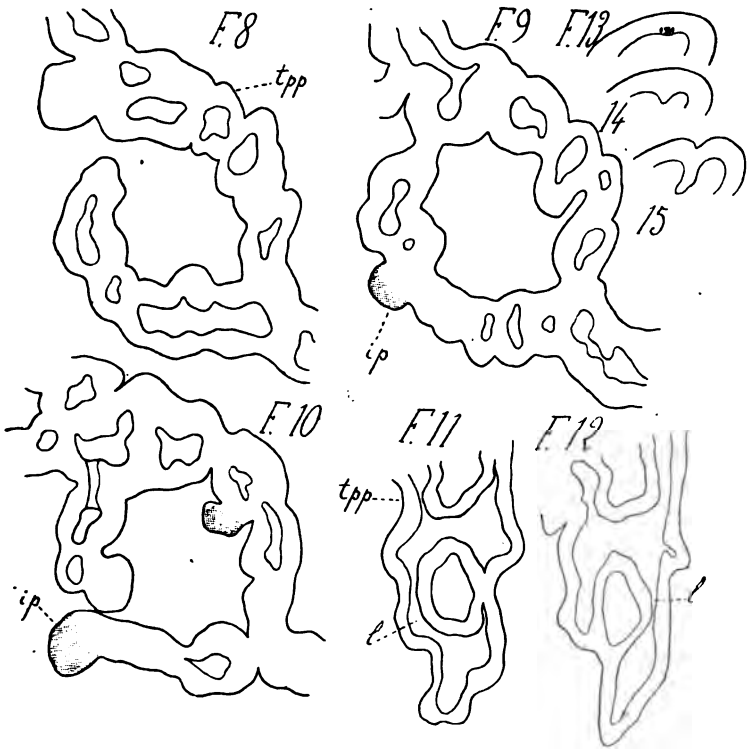

Figures 8 à 15. — Anastomoses des tubes pancréatiques primitifs (mêmes lettres que précédemment). — Verick. Oc. 1, Obj. 4 (camera).

Fig. 8, 9, 10. — Trois coupes successives montrant une maille formée par ces anastomoses. Embryon de 69 mm. (ζ).

Fig. 11, 12. — Deux coupes voisines montrant une autre maille avec anastomose nette à plein canal. Embryon de 45 mm. (δ).

Fig. 13, 14, 15. — Trois schémas successifs montrant le mode de lobation des vésicules terminales.

on aperçoit (fig. 3), pendues aux rameaux comme des fruits, tantôt sessiles, tantôt légèrement pédiculées, des masses cellulaires pleines, les unes faisant à peine une saillie verruqueuse sur le rameau qui les porte et évidemment en voie de développement, les autres hémisphériques, ou plus qu'hémisphériques, ou même piriformes; les unes très petites (15 à 40 μ. de largeur moyenne)

réduites à 8 ou 10 cellules à peine, les autres très volumineuses (jusqu'à 80 et 100 μ), souvent divisées en plusieurs lobes. La première idée qui vient à l'esprit est que ce sont là, en effet, les bourgeons d'accroissement. Il n'en est rien. Un examen plus attentif et étendu à toute la glande montre tout d'abord deux faits capitaux. Le premier, c'est que ces masses sont surtout abondantes au centre de l'organe, plus rares à mesure qu'on s'en éloigne, et, sauf très rares exceptions, absentes à l'extrême périphérie, là précisément où l'on voit la glande proéminer de plus en plus dans la cavité abdominale. La seconde, c'est que si elles contiennent à la vérité une grande quantité de caryocinèses (et cela ne peut étonner puisqu'elles sont manifestement en voie de croissance), du moins elles n'en contiennent pas plus que les extrémités terminales des tubes creux prises précisément à la périphérie de l'organe. En comptant 3.000 cellules de chaque côté, on arrive à une moyenne sensiblement égale de cinèses : 1 sur 90 éléments environ. Enfin, tout le long des tubes, on trouve de nombreuses cellules en division indirecte, et dans quelques-unes de leurs extrémités terminales manifestement en voie de prolifération active, on en compte souvent jusqu'à 1 sur 40 à 50 éléments, chiffre qu'atteignent et surtout que dépassent très exceptionnellement les petites masses pleines en voie rapide d'augmentation. Les prétendus bourgeons pleins sont donc bien inutiles à l'accroissement de la glande, puisque les extrémités creuses prolifèrent au moins aussi rapidement qu'eux, puisqu'ils manquent précisément à la périphérie, là où ils seraient le plus nécessaires. Ajoutons qu'ils n'ont pas la même structure que les tubes, qu'ils contiennent parfois en leur centre des amas d'hématies, qu'ils sont exclusivement formés de ces cellules troubles spéciales que nous verrons à tous les âges caractéristiques des îlots de Langerhans, et ils nous apparaîtront dès maintenant comme de petits organites à part, de physionomie particulière, germes de ces îlots que nous étudierons dans le dernier chapitre, et que nous verrons ressembler de moins en moins à des bourgeons de croissance.

L'accroissement de la glande est en réalité interstitiel, et porte sur toutes ses parties, comme le montre la présence des cinèses en tous ses points. Les tubes s'allongent, leur lumière s'élargit peu à peu, et ils se couvrent de nouveaux cæcums latéraux. Mais s'il est un point où cet accroissement se localise surtout, et sous un

aspect tout particulier, c'est aux extrémités, à la périphérie de la glande. Sur l'embryon de 18 mm. 1/2 (β_2), nous voyons déjà à la périphérie les tubes se terminer souvent par des massues renflées où le diamètre de la lumière dépasse parfois la hauteur de l'épithélium. Sur γ (28 mm.), la plupart des cæcums terminaux sont dilatés en de véritables vésicules piriformes de 50 à 70 μ de largeur moyenne, de 80 à 120 μ de longueur, dont la lumière mesure souvent deux fois la hauteur de l'épithélium pourtant épaissi (fig. 4, 5, 6). Bien plus, il existe ici un mode de ramification particulier, en bouquet, en une sorte de chou-fleur. Parmi les vésicules, beaucoup sont manifestement en voie d'extension et de lobation. L'épithélium, avons-nous dit, y est plus élevé, contient souvent 2 ou 3 couches de cellules au lieu d'une seule; parfois les cinèses sont très abondantes (fig. 4 en contenait 6, soit 1 sur 48 éléments); enfin, en comparant la reconstition fig. 5 et une coupe transversale voisine de la même (fig. 6), on voit que quelques-unes des vésicules tendent à se lober, formant des plis, des enfoncements. Que ces phénomènes s'accentuent encore, et nous arriverons à la forme voisine, fig. 7, qui nous montre une vésicule terminale ramifiée en un véritable bouquet de 5 vésicules filles [1]. Simples ici, ces bouquets deviennent par la suite des inflorescences très complexes, par l'apparition de vésicules secondaires et tertiaires : sur δ par exemple (45 mm.), et sur δ_2 (48 mm.), où nous avons essayé d'en donner une idée par les coupes (fig. 16 et 17) et la reconstitution (18) qui y est annexée. Elle est incomplète en ce sens que plusieurs vésicules filles ont dû être négligées pour que la figure restât compréhensible.

Par places (δ_2, ε) il existe même des amas si serrés, qu'une simple traînée de cellules peut y servir de paroi commune à deux ou plusieurs vésicules voisines, et que l'ensemble prend l'aspect bizarre et caractéristique d'une masse spongieuse lobulée (fig. 17, *e*). On s'expliquera ces masses, en les considérant comme formées par une poussée de bourgeons confluents qui ont recommencé à se lober avant d'être complètement individualisés. Mais la façon même dont se forment les lobes en rend mieux compte encore. Prenons une vésicule secondaire grosse et large *a* (fig. 16) et en voie de loba-

1. Sur un embryon de 35 mm., j'ai pu observer en quelques points ces bouquets terminaux par transparence sur les bords de l'organe, resté entier, fixé et éclairci par l'essence de girofle : ils se présentaient comme sur la reconstitution.

tion seulement, assez analogue par conséquent à celles des figures 5 et 6. Elle offre un aspect tout particulier. Généralement, quand un bourgeon quelconque se lobe, c'est par un processus centrifuge, c'est-à-dire qu'à un moment donné, au lieu d'un seul centre de prolifération, il s'en forme 2, et, au lieu d'une seule saillie, 2 saillies divergentes, de plus en plus prononcées; ce sont les cellules les plus externes qui, par leurs divisions répétées, jouent le prin-

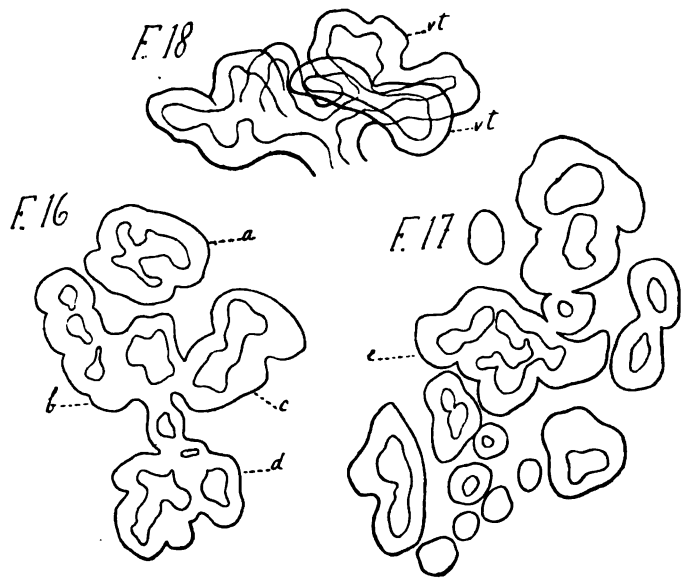

Figures 16 à 18. — Lobation compliquée des vésicules terminales chez l'embryon de 24 mm. (6_2). — Verick, Oc. 1, Obj. 4 (camera).

Fig. 16 et 17. — Deux coupes transversales d'un bouquet de vésicules terminales, prises à quelque distance l'une de l'autre dans une série : *a*, vésicule terminale commençant à se lober ; *b*, *c*, *d*, 3 vésicules filles, elles-mêmes en voie de lobation ; *e*, masse spongieuse due à une lobation rapide et à marche centripète, où plusieurs vésicules voisines ont une paroi commune formée par une seule file de cellules.

Fig. 18. — Essai de reconstitution graphique d'une partie seulement du groupe *bcd*, bouquet de vésicules nombreuses et serrées.

cipal rôle. Ici, c'est l'inverse; le processus est centripète. Là où un seul rang de cellules existe, l'élément qui se prépare à la division vient en grossissant faire saillie à l'intérieur; là où il y a 2 rangs, ce sont les cellules internes qui entrent en caryocinèse; dans l'un et l'autre cas, les nouveaux éléments se multiplient, forment des pyramides, sortes de stalactites, de plus en plus saillantes à la face interne, vers le centre de la vésicule, de sorte que le lobe est indiqué intérieurement alors qu'on n'en voit que peu ou point de

traces extérieures. Au début, la pyramide est, sauf tout à la base, généralement formée d'une seule file de cellules; plus tard, celles-ci se dédoublent et s'écartent, toujours de la périphérie au centre, comme le montre le schéma ci-joint (fig. 13, 14, 15). Je m'arrête sur ce procédé parce que nous le retrouverons, à peine modifié, au niveau des acini; et ici les cellules internes, agent essentiel, semble-t-il, de la lobation, prendront le nom de centro-acineuses [1].

Grâce à ces divisions successives, la ramification des extrémités terminales va se compliquant. Mais les vésicules nouvellement produites ne se renflent plus autant; elles s'allongent avant de se diviser, de façon à figurer des tubes moniliformes. Cet aspect est surtout marqué chez les embryons ε de 65 mm. et ζ de 69. Les *tubes pancréatiques primitifs* ont du reste pris le même aspect en ce moment dans toute leur longueur, d'une façon très marquée et assez régulière. Chacun d'eux est un véritable chapelet de vésicules creuses, portant de place en place des rameaux constitués de même, et terminés par un bouquet plus ou moins compliqué analogue à ceux que nous venons d'étudier (fig. 19).

Ajoutons que, d'une façon générale, depuis l'époque où ils venaient de se creuser jusqu'à maintenant, les tubes n'ont cessé d'accroître le diamètre de leur lumière, qui égale maintenant 3, 4 et 5 fois l'épaisseur de leur paroi, en même temps que diminuait celle-ci [2]. L'embryon ε (65 millimètres), où le pancréas entier a été régulièrement débité en coupes sériées parallèles à son grand axe, nous montre en outre la disposition générale des tubes, et leurs relations avec les canaux principaux (fig. 19). Ceux-ci sont encore réduits à fort peu de chose. Le canal de Wirsung, large et long, maintenant (formé par une couche épithéliale d'assez hautes cellules prismatiques autour de laquelle le tissu conjonctif commence à se condenser), se divise toujours en deux courtes branches, dont une principale, qui s'épanouissent à leur extrémité en un bouquet de conduits cylindriques, encore excessivement courts; leur épithélium s'abaisse bientôt, et ils se continuent chacun avec une petite grappe de tubes moniliformes. Ces conduits, de calibre régulier, sont

1. Les vésicules terminales représentent non des acini, mais probablement une sorte de forme d'essai rudimentaire.

2. Alors que sur β_2 la lumière était de 1 à 6 μ en moyenne, elle est devenue de 8 à 12 μ sur γ, de 8 à 20 μ sur δ, de 12 à 30 et exceptionnellement 40 μ sur ε, au niveau des renflements du chapelet. La paroi est tombée d'une épaisseur moyenne de 10 à 18 μ sur β_2, à 8 à 15 μ sur δ, à 6 à 12 sur ε.

les seuls auxquels on puisse maintenant donner le nom de canaux

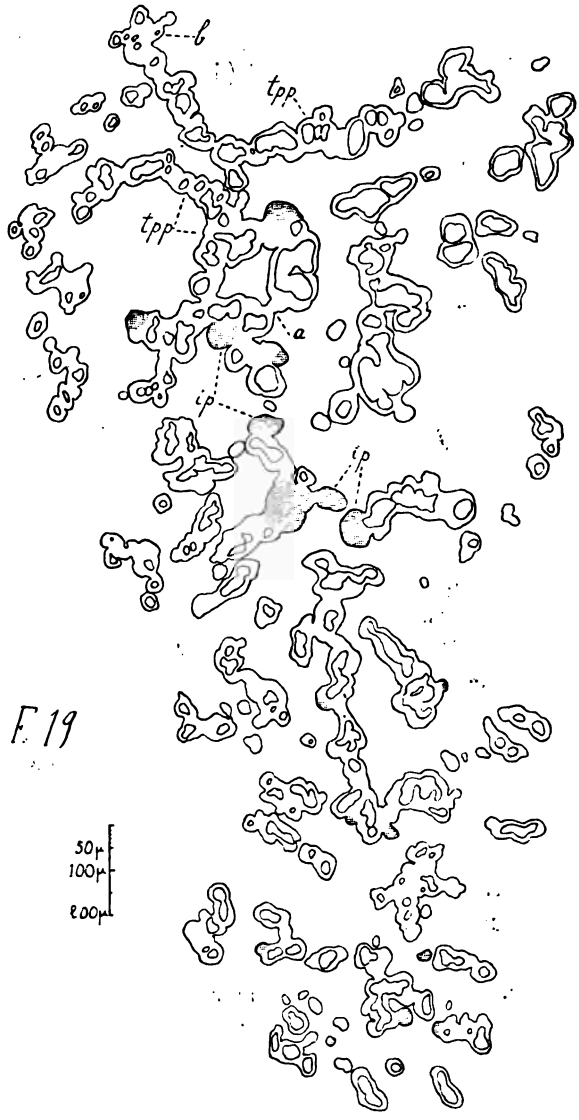

Figure 19. — Coupe longitudinale à travers le pancréas d'un embryon de 65 mm. (ε), montrant à un faible grossissement (Verick. Oc. 1, Obj. 2) une des grappes de tubes primitifs moniliformes dont il est constitué, avec quelques îlots pleins, petits et moyens. Vésicules terminales effacées. En *a* une anastomose. Le canal de Santorini se retrouvait sur d'autres coupes, continuant à peu près la direction du tube *b*, formant par conséquent le pédicule de la grappe.

excréteurs. Les tubes moniliformes qui en partent, et qui consti-

tuent le pancréas ventral, vont s'entremêler, et vraisemblablement déjà par places s'anastomoser, avec la formation beaucoup plus développée qui représente le pancréas dorsal. Celui-ci est formé par une série de longues grappes composées, dont les axes principaux sont sensiblement parallèles, et convergent à leur extrémité pour se continuer insensiblement avec le canal de Santorini, écourté et en voie d'atrophie. Toutes les branches de ces grappes sont constituées par des tubes moniliformes, offrant, outre des collatérales, une touffe de rameaux terminaux.

Nous n'avons pas encore parlé de la structure des tubes pancréatiques primitifs; arrêtons-nous-y un instant. Sur l'embryon de 28 mm. déjà (γ), ils sont essentiellement constitués par un épithélium formé à peu près partout d'une rangée unique de cellules prismatiques, mesurant en moyenne 10 à 18 μ de hauteur, avec un gros noyau ovoïde (fig. 3). Les noyaux ne sont pas tous placés au même niveau, mais tendent à former deux couches, plus marquées encore à un stade plus jeune (β_2). Parfois l'élément finit en pointe avant d'atteindre soit la face interne, soit la face externe de l'épithélium; il en résulte en ces points l'apparence de deux assises cellulaires se pénétrant réciproquement. Au niveau des vésicules terminales dilatées, on peut distinguer plus ou moins nettement 2 ou 3 de ces assises dans la paroi épaissie. Peu à peu, nous voyons avec l'âge cet épithélium se régulariser, les noyaux tendre à s'ordonner en une seule assise, la cellule perdre en hauteur, devenir cubique, aplatie même çà et là (voyez la planche hors texte) sur δ et ε, et dans ce cas le grand axe du noyau devient parallèle à celui du canal. Mais en général, même sur l'embryon le plus âgé que nous ayons décrit jusqu'ici (ε, 65 mm.), les éléments de l'épithélium sont encore prismatiques peu élevés, plus rarement cubiques, dans la plupart des tubes. Étudiées sur δ et sur ε particulièrement, ces cellules montrent un corps protoplasmique clair, presque homogène après la fixation au liquide de Flemming, ou très finement granuleux, ne prenant que fort peu les colorants, et notamment la safranine. Le noyau, volumineux, généralement ovoïde, remplit presque l'élément. Il se distingue par une membrane très mince et par sa pauvreté en chromatine. Sur un fond très clair, incolore par la safranine, où l'on devine plutôt qu'on ne distingue un très fin réseau de linine, à mailles polygonales serrées et régulières, se détachent en rouge foncé, soit un nucléole assez gros, de position

variable, soit plus souvent 2 ou 3 moins volumineux, et quelques petits grains de nucléine. Le réseau apparaît de mieux en mieux quand la cellule se prépare à la cinèse. Plus on s'éloigne du stade des cordons pleins, et plus cellules et noyaux tendent à s'éclaircir. Mais ici comme dans ce stade, il existe (jusque sur ε et bien au delà) une seconde espèce d'éléments, se formant sans cesse aux dépens des premiers : ce sont les cellules troubles dont nous avons déjà parlé. De place en place dans tous les tubes, mais plus ou moins nombreux, on rencontre, soit encastrés au milieu des voisins et atteignant par les 2 extrémités les 2 faces de l'épithélium (planche hors texte), soit relégués vers la face externe en une seconde assise, des éléments généralement plus gros que les voisins, gonflés, saillants, tendant à s'arrondir : ce sont ces cellules particulières. Le corps, après fixation au liquide de Flemming ou au liquide A, a une vive affinité pour la safranine et se colore plus ou moins foncé; il a un aspect particulier, presque homogène, un peu trouble. Par l'hématoxyline, il prend une couleur rougeâtre lie de vin, caractéristique, tandis que le protoplasma des cellules voisines se colore en violet. Le noyau est généralement un peu plus volumineux, plus arrondi, et surtout plus colorable et plus riche en chromatine. Il possède de nombreux nucléoles de volume moyen, et de plus petits grains de toutes tailles, qui lui donnent un aspect général granuleux et sombre au milieu des premiers. Souvent ces cellules, saillantes à l'extérieur, foncées, triangulaires ou arrondies, rappellent par leur position et leur aspect les cellules bordantes des glandes stomacales. Parfois elles se réunissent en petits groupes plus ou moins saillants à l'extérieur, sous forme de lunules, ou irréguliers, mais formant une deuxième assise. Exceptionnellement, je les ai même vues se grouper plus nombreuses à l'extrémité d'un tube auquel elles donnaient à peu près l'apparence d'un cul-de-sac; l'assise interne, restée normale, figurant les centro-acineuses. Nous aurons à reparler plus tard de ces cellules troubles, à peu près identiques à celles des îlots de Langerhans. Elles nous semblent être ici les éléments précurseurs des cellules sécrétantes, disséminés le long des tubes, et capables aussi de donner par places, en proliférant, les premiers îlots pleins [1].

1. A la périphérie des tubes, de très bonne heure, sur γ notamment, et de mieux en mieux plus tard, on distingue une couche de grandes cellules aplaties, différenciées du tissu conjonctif voisin, et qui représentent les éléments spéciaux de la membrane propre.

Mais nous sommes arrivés à une époque où commencent des phénomènes plus importants dans la vie de la glande, où, çà et là, le long des tubes, nous allons voir se former les cavités sécrétantes. Résumons les faits acquis. *Sur le diverticule pancréatique primitif se sont formés des bourgeons pleins qui se sont ramifiés d'une façon serrée et irrégulière pour former les* cordons variqueux primitifs. *De bonne heure (15 à 18 mm.) ceux-ci, anastomosés entre eux comme les cordons de Remak dans le foie, se sont creusés, et presque simultanément dans toute leur étendue, par formation et élargissement de méats intercellulaires, pour constituer les* tubes pancréatiques primitifs. *Ces derniers n'ont pas cessé de présenter des anastomoses à plein canal qui ne disparaîtront que peu à peu. Outre des bourgeons pleins destinés à former les premiers îlots de Langerhans, ils ont donné de nombreux bourgeons creux, et se sont élargis, tandis que diminuait l'épaisseur de leur paroi, formée généralement d'un seul rang de cellules de moins en moins élevées, maintenant prismatiques courtes ou cubiques; ils sont devenus franchement moniliformes. Ils ont proliféré surtout aux extrémités, d'abord renflées en vésicules terminales, qui se sont lobées à l'infini par un processus spécial, et groupées en bouquets serrés. Le long des tubes, de place en place, sont disséminés des éléments spéciaux plus volumineux, troubles et sombres, souvent répartis en bordure, formant par conséquent une 2e assise, isolés ou groupés, et qu'il faut peut-être considérer comme les précurseurs des véritables éléments sécréteurs encore absents.*

Je voudrais en outre essayer de déterminer la véritable signification de ces tubes pancréatiques primitifs. Chez les vertébrés inférieurs, chez les poissons osseux par exemple (50), nous avons vu des tubes identiques, mais à lumière beaucoup moins large, se former aux dépens de cylindres pleins. Mais, sauf dans des trajets relativement peu considérables qui sont devenus canaux excréteurs, ces tubes, tout en se ramifiant, se sont transformés d'un bout à l'autre en longues cavités sécrétantes. Cette transformation a eu lieu par simple évolution sur place de la double assise discontinue d'éléments constituants : les externes se chargeant de grains de zymogène pour devenir cellules principales, les internes s'allongeant pour devenir cellules centro-acineuses. Chez les mammifères, le processus nous apparaît dès maintenant plus compliqué, et présente une phase de plus. Le tube pancréatique primitif possède

aussi en principe deux assises discontinues dont l'une, externe, tend vers la différenciation en élément sécréteur (cellule trouble), et livre peut-être en effet, dès maintenant, une sécrétion interne, dont l'autre est assimilable aux centro-acineuses. Mais il ne persistera pas sous cette forme; nous allons le voir, par places, émettre des bosselures qui seules deviendront des cavités sécrétantes d'abord très simples, puis lobées, tandis que tout le reste perdra son assise externe, si incomplète déjà, pour devenir simple canal excréteur[1].

Nous devons, pour finir ce chapitre, mentionner une opinion de Schenk[2] à laquelle nous ne pouvons nous associer. D'après cet auteur, le bourgeon intestinal ne forme que les canaux excréteurs de la glande, et les cavités sécrétantes proviennent du mésoderme. Chez le poulet, une partie des éléments du mésenchyme interposé entre l'épithélium intestinal et l'épithélium péritonéal, et qu'il appelle *Darmplatte*, se métamorphoserait en cellules conjonctives, l'autre s'ordonnerait en groupes cellulaires pleins (Zellengruppen), pour constituer les acini pancréatiques. Peu à peu ces groupes se creuseraient, mais après l'éclosion on en trouverait encore à côté des utricules. Kœlliker (41) a déjà vivement combattu cette manière de voir. Nous n'avons rien trouvé jusqu'ici, et nous ne trouverons rien dans le cours du développement qui puisse la justifier. Peut-être pouvons-nous, en revanche, expliquer la cause de l'erreur. Il est vraisemblable que quelques-uns au moins des Zellengruppen pleins de Schenk ne sont autre chose que nos îlots de Langerhans. Mais nous affirmons sans crainte l'origine entodermique de ceux-ci, et leur continuité avec les bourgeons venus de l'intestin. Il est même assez probable que les extrémités arrondies, pleines, signalées par Kœlliker dans les tubes du pancréas humain jusque dans le troisième mois, sont les rudiments des mêmes îlots, mais nous ne saurions l'affirmer. (*A suivre.*)

1. J'ai signalé chez les poissons osseux une disposition qui peut être considérée comme un acheminement vers ce qui se passe chez les mammifères. (50, p. 109, note.) Dans quelques tubes primitifs, il semble que la transformation de la paroi indifférente en paroi sécrétante n'ait pas lieu d'un bout à l'autre, mais dans une série discontinue de segments, séparés par des trajets qui prennent la structure des fins canaux excréteurs. Il en résulte chez l'adulte de curieuses images, une sorte d'égrènement en chapelet de la cavité sécrétante le long de son émissaire, qui se continue dans chacun des grains par une file de centro-acineuses.

2. Die Bauchspeicheldrüse des Embryo, *in Anatomisch-physiologische Untersuchungen.*, Wien., 1872 (87 et 89).

ANALYSE ET COMPTE RENDU

DES TRAVAUX FRANÇAIS ET ÉTRANGERS

A. Soulié. **Recherches sur la migration des testicules dans les principaux groupes de Mammifères.** Thèse pour le doctorat en médecine. Toulouse, mars 1895.

On sait que les testicules, chez les mammifères, présentent des rapports variables suivant les familles que l'on considère. Dans certains groupes (monotrèmes, cétacés, proboscidiens, pinnipèdes, sirénidés), ces organes ne quittent jamais la cavité abdominale; dans d'autres, au contraire, ils abandonnent leur position première pour accomplir une migration extra-abdominale, temporaire chez les insectivores et chez les rongeurs, définitive chez les marsupiaux, les ongulés, les carnivores, les prosimiens et les primates.

Les recherches de l'auteur ont porté exclusivement sur les mammifères à migration extra-abdominale. Voici le résumé des principaux faits exposés dans ce mémoire.

Mammifères a migration extra-abdominale.

Tous ces animaux présentent, dès les premiers stades de la vie embryonnaire, un organe caractéristique : le gubernaculum qui unit la glande génitale à la région inguinale. L'extrémité supérieure du gubernaculum se fixe sur la bandelette uro-génitale et secondairement sur le testicule, tandis que son extrémité inférieure se perd dans un amas cellulaire dense qui remplit le canal inguinal préformé, et qui vient faire saillie sous forme de bourgeon au travers de l'aponévrose du grand oblique (futur orifice inguinal externe), sans contracter aucun rapport avec le derme cutané de la région inguino-scrotale. Cet amas cellulaire représente l'ébauche du processus vaginal, qui ne tardera pas à se creuser d'une cavité (cavité vaginale) plus ou moins profonde suivant les groupes. Les premiers stades du développement sont identiques chez tous les animaux à migration.

1° Migration temporaire et volontaire (Rongeurs et Insectivores). — L'existence d'un sac musculaire complet (poche crémastérienne) logeant, chez l'adulte, le testicule lorsqu'il est chassé de la cavité abdominale, complique un peu l'étude du phénomène. Ce sac est l'agent principal de la rentrée des glandes génitales dans l'abdomen, aussi convient-il de séparer complètement la descente première qui s'arrête à l'anneau inguinal, des migrations périodiques en rapport avec l'exercice de la fonction génitale. Certains auteurs, Klaatsch en particulier, ont décrit chez le fœtus, deux organes distincts : le gubernaculum et le cône inguinal. Celui-ci, de nature musculaire, serait, par l'action de ses fibres, la *causa*

movens de la descente, puisqu'il tirerait le gubernaculum et le testicule vers la région inguinale, où, en raison de son mode de développement (refoulement en dedans de la paroi abdominale), il créerait un lieu de moindre résistance, facilitant la sortie de l'organe génital. Chez l'adulte, ce cône inguinal dévaginé, à l'état de poche, pourrait jouer un certain rôle dans les migrations périodiques.

L'existence de deux organes distincts, gubernaculum et cône inguinal, est loin d'être aussi nettement démontrée que le prétend Klaatsch. Il n'y a, en réalité, qu'un seul et même organe, le gubernaculum, dont la base renferme des fibres striées tout comme le segment supérieur, quoiqu'en plus grande abondance. Quant à la poche crémastérienne, elle se développe comme un organe à part, et ne provient pas d'un retournement du prétendu cône inguinal qui serait de beaucoup insuffisant à fournir à toute sa surface. Cependant, chez la plupart des rongeurs, l'étalement partiel ou total du gubernaculum peut contribuer à augmenter les dimensions du sac crémastérien.

2° Migration définitive. — Elle se produit avant ou après la naissance, avec persistance ou oblitération du canal péritonéo-vaginal, d'où les subdivisions suivantes :

(a) *Avec persistance du canal péritonéo-vaginal et descente avant la naissance.* Les ruminants constituent seuls ce groupe bien distinct. De l'examen d'une série de mensurations relevées sur un grand nombre de fœtus de veau et de mouton, et consignées dans des tableaux synoptiques, il ressort, qu'au début le processus vaginal et le gubernaculum s'allongent proportionnellement : par suite la distance du testicule à l'orifice inguinal interne ne varie pas. Cet allongement se fait d'abord par multiplication cellulaire et plus tard par accroissement interstitiel.

Le processus vaginal se dirige de haut en bas et de l'intérieur vers l'extérieur en poussant vers le lieu de moindre résistance. Compris entre la gaine des muscles grands droits et l'aponévrose du grand oblique, il fait saillie au niveau de l'orifice inguinal externe, et se prolonge en bas vers les bourses déjà soulevées, sans contracter d'adhérences avec le scrotum.

Ce processus vaginal ne saurait être considéré comme un simple refoulement en doigt de gant de la paroi abdominale, car il s'est développé sur place dans le canal inguinal, en restant toujours en continuité avec l'extrémité inférieure du gubernaculum. Si sa cavité communique avec celle du péritoine, dont elle représente, au début, une simple dépression, elle s'accroît ensuite aux dépens des éléments propres de sa paroi.

Lorsque le fond du processus entre en rapport avec la bourse correspondante, l'accroissement porte dès lors exclusivement sur la paroi du processus, respectant le gubernaculum inclus. Il en résulte que le gubernaculum, dont la longueur reste stationnaire, se trouve attiré en bas par le fond du processus qui s'abaisse, et, par suite, entraîne le testicule qui se rapproche ainsi progressivement de l'anneau, et finalement s'engage dans le canal vaginal.

Plus tard, lorsque le fond du processus arrive au contact du scrotum, son allongement se trouve forcément subordonné à l'accroissement des bourses. C'est alors qu'on voit intervenir dans la descente un facteur nouveau : la rétraction du gubernaculum. Cet organe, formé au début de tissu embryonnaire, et ensuite de tissu muqueux, sans aucune trace de fibres musculaires lisses, subit progressivement la transformation fibreuse. La descente s'achève donc par la rétraction, et, peut-être aussi, par l'étalement partiel du gubernaculum.

Le crémaster de ces mammifères constitue un muscle grêle, indépendant du transverse et du petit oblique. Toutefois, en raison de sa position par rapport au petit oblique, il est permis de le considérer comme un faisceau aberrant du transverse, dont l'atrophie progressive est la conséquence de son fonctionnement limité. Inférieurement le crémaster n'atteint jamais le fond du processus vaginal, et ne contracte aucun rapport avec le gubernaculum.

(b) *Avec persistance du canal péritonéo-vaginal et descente après la naissance.* — Chez le cheval, un des types les plus nets de ce groupe, la descente ne s'opère qu'environ un an après la naissance. On observe, dans le développement du processus vaginal, cette particularité que la cavité vaginale n'existe, au début, que dans la partie supérieure du processus : le cheval représente ainsi un intermédiaire très intéressant entre les ruminants et les primates. Un autre point de rapprochement réside dans ce fait que l'on voit se produire, chez le cheval comme chez l'homme, une réascension temporaire du testicule.

Tandis que le cheval se rapproche sensiblement des primates, le porc rappelle assez bien les ruminants. Chez le porc, comme chez le bœuf, le crémaster est un muscle isolé, indépendant du transverse et du petit oblique; toutefois, chez des fœtus de porc de 2 à 3 centim., il semble que les fibres crémastériennes les plus élevées se continuent avec celles du transverse.

Les carnassiers, dont la descente s'effectue peu après la naissance, et dont la formation vaginale est analogue à celle des ruminants et des porcins, constituent donc un groupe unissant les jumentés aux ruminants.

Les fœtus femelles de tous les mammifères qui précèdent présentent, au début et même jusqu'à un stade assez avancé du développement, des dispositions identiques à celles des fœtus mâles; néanmoins, le processus vaginal et sa cavité ont toujours des dimensions plus réduites.

(c) *Avec oblitération du canal péritonéo-vaginal et descente avant la naissance.* — L'homme forme le type unique de ce groupe. Les résultats suivants se dégagent de mensurations relevées sur une trentaine de fœtus humains compris entre le troisième mois et la naissance.

Dès le commencement du troisième mois lunaire de la vie fœtale, on constate nettement l'existence d'un processus vaginal creusé d'une cavité dans le fond de laquelle vient se fixer l'extrémité inférieure du ligament inguinal de Kœlliker (gubernaculum). Jusqu'au cinquième mois, le processus et le gubernaculum s'allongent proportionnellement, et la distance du testicule à l'orifice inguinal interne reste à peu près stationnaire. Il

est à remarquer que, contrairement à ce que l'on observe chez les ruminants, le fond du processus participe surtout à l'allongement et s'épaissit d'une façon notable, et qu'il se laisse difficilement séparer des tissus voisins.

Vers la fin du cinquième mois et au commencement du sixième, l'allongement du gubernaculum l'emporte légèrement sur celui du processus, et le testicule remonte de quelques millimètres dans la cavité abdominale. L'ascension du testicule droit se produit d'abord, elle est aussi plus accusée que celle du testicule gauche, qui ne s'opère que dans le cours du sixième mois.

C'est au septième mois que commence la descente définitive qui paraît résulter surtout des deux conditions suivantes : allongement progressif du processus et état stationnaire du gubernaculum. Par suite, le gubernaculum, fixé par son extrémité inférieure au fond du processus, se trouve abaissé et entraîne avec lui le testicule. On peut considérer comme cause adjuvante la rétraction du tissu muqueux occupant la partie inférieure pleine du processus.

Enfin, dans un dernier stade, le gubernaculum lui-même se rétracte et se raccourcit, et le testicule s'engage à l'intérieur des bourses.

Le crémaster a conservé ses relations avec les muscles dont il dérive (oblique interne et transverse); aussi l'homme représente-t-il, à ce point de vue, un stade intermédiaire entre les rongeurs et les ruminants.

Tout en laissant de côté l'hypothèse de la cause première de la migration des testicules en relation évidente avec un degré plus élevé de perfectionnement dans l'exercice de la fonction génitale, il est possible de retenir quelques faits d'une importance phylogénétique indiscutable :

La formation scrotale est une conséquence de la descente, comme l'a établi Klaatsch; son apparition précoce est une preuve manifeste de la fixité de cette descente dont on retrouve une preuve tout aussi importante dans l'existence d'un processus vaginal creusé d'une cavité (canal de Nück) chez les fœtus femelles.

Le ligament scrotal, si facile à mettre en évidence chez les rongeurs et chez l'homme, est le résultat d'adhérences qui s'établissent secondairement entre le fond du processus vaginal et le derme scrotal. Contrairement à l'opinion de la plupart des auteurs, il convient de ne pas confondre en un même organe ce ligament scrotal extravaginal et le cordon intravaginal représentant le vestige du gubernaculum. Ce ligament scrotal est d'autant plus net que le crémaster est plus développé.

Le crémaster est un muscle en voie de disparition d'autant plus marquée que s'accuse davantage la fixité de la descente. A ce point de vue, les ongulés représentent un degré d'atrophie plus avancé que les primates, bien que la fixité de la descente soit moins accentuée chez les premiers à cause de la persistance du canal péritonéo-vaginal.

Le propriétaire-gérant : Félix Alcan.

Coulommiers. — Imprimerie Paul BRODARD.

SUR PYROPHACUS HOROLOGIUM

Par GEORGES POUCHET

(*Mémoire posthume.*)

PLANCHE XIII

Pyrophacus horologium a été nommé et décrit pour la première fois par Stein avec assez d'exactitude. Il s'est seulement trompé sur les affinités de l'être en le rapprochant plus qu'il ne convient des Noctiluques. De là une certaine importance attribuée à tort à Pyrophacus horologium, qui ne se sépare par aucun caractère des Péridiniens ordinaires[1].

Pendant un séjour au laboratoire de Concarneau du 10 ou 20 septembre 1890, Pyrophacus horologium s'est présenté à nous avec une abondance relative qui nous a engagé à l'étudier d'une manière spéciale[2]. Jamais il ne s'était montré aussi nombreux dans les pêches au filet fin que nous faisons pratiquer journellement depuis plusieurs années. Cette particularité d'ailleurs ne doit point étonner et nous avons insisté depuis longtemps sur les changements

1. Butschli, *Protozoa* dans *Bronn's Kl. n. Ord. Thier-Reichs*, 1883-1887, a très bien résumé l'état de nos connaissances sur ce sujet.

2. Nous avions plusieurs fois rencontré P. horologium à la surface de l'Atlantique entre les Açores et Terre-Neuve au cours du voyage où nous recevions du prince Albert de Monaco l'hospitalité la plus aimable et la plus généreuse à bord de son yacht l'*Hirondelle*. Le 7 juillet, aux Açores, nous observons P. horologium avec une belle tache rouge; le 14 juillet, les pêches au filet fin nous apportent P. horologium. Le 23 juillet, dans une pêche au filet fin pratiquée à 50 mètres environ au-dessous de la surface par le prince Albert, nous notons P. horologium nombreux et en cours de segmentation. Nous retrouvons P. horologium, le 25 juillet, dans une pêche de nuit pratiquée également par le prince Albert. Très abondant également dans une pêche pratiquée le 29 juillet au commencement de la nuit. Le 30 juillet, nous relevons, sur notre journal, P. horologium entièrement segmenté et paraissant perdre sa diatomine; les leucites restants sont plutôt verdâtres.

Le 31 juillet, nous le trouvons également.

considérables, incessants, presque journaliers de la Faune et de la Flore pélagiques dans la baie de Concarneau[1].

Chez Pyrophacus horologium, le test est tantôt plus, tantôt moins épais. Il laisse aussi voir à des degrés très divers les traits marginaux rayonnants qui ont valu à l'être le nom que lui a donné Stein. Le dessin mosaïque du test a été soigneusement décrit par les auteurs; on remarquera toutefois que la plaque losangique ne nous a pas paru présenter la forme en gouttière que semble accuser la figure de Butschli[2]. Il ne nous a pas semblé non plus que les deux calottes orales et aborales (d'après la nomenclature que nous avons depuis longtemps adoptée pour les péridiniens[3]) se divisent en aucun cas en plaques distinctes. La déhiscence du test qui accompagne chez cette espèce l'enkystement du cytoplasme paraît toujours se faire de la même manière au niveau du bord inférieur du sillon transversal.

Communément les deux calottes séparées s'éloignent l'une de l'autre en gardant leurs positions réciproques. Parfois la déchirure n'est pas complète; les deux calottes restent adhérentes par un point et s'entr'ouvrent alors à la façon d'une coquille bivalve. Enfin nous devons noter une apparence qui s'est offerte également à nous : il peut arriver que la valve orale se retourne tout en restant adhérente par son milieu à la masse enkystée. Il en résulte un aspect tout nouveau que nous avons représenté figure 6. Les deux valves prennent une disposition parallèle, la valve aborale gardant seule sa disposition première et l'autre s'étant complètement retournée.

Un fait intéressant est que P. horologium, malgré le nombre assez considérable d'individus que nous avons observés, ne s'est jamais montré à nous avec des flagelles, mais toujours à l'état enkysté, avec son cytoplasme plus ou moins segmenté. La segmentation paraît s'accompagner d'un retrait, en même temps que la masse cytoplasmique devient sphérique. Par suite son diamètre antéro-

1. Nous pouvons noter à ce point de vue l'absence presque complète de Gymnodinium dans les pêches pratiquées du 10 au 20 septembre 1890. C'est à peine si nous en avons vu deux. L'absence complète de ces formes n'a évidemment aucun rapport avec la présence en nombre plus grand que d'habitude de Pyrophacus horologium. Elle n'en est pas moins remarquable.

2. *Loc. cit.*, pl. LIV.

3. Voy. ce *Journal*. Contribution à l'hist. des Cilioflagellés, 1884. — Nouv. contr. à l'hist. des Péridiniens marins, 1885. — Troisième contribution, etc., 1885. — Quatrième contribution, etc., 1887.

postérieur augmente et la déhiscence paraît être le résultat direct de ce changement. La masse enkystée, d'abord adhérente à la face interne des deux valves, garde en général plus longtemps ses rapports avec l'une d'elles.

La membrane kystique, dont s'est enveloppé le corps cellulaire sur le point de se segmenter, est épaisse; elle laisse très bien voir un double contour, elle est plus résistante que le test et se laisse traverser difficilement par les réactifs [1].

Nous n'avons pas observé ou du moins reconnu de kystes librement flottants, présentant une légère saillie apicale.

L'évolution de Pyrophacus horologium paraît assez lente, et des individus observés plusieurs jours de suite ne nous ont pas présenté de changements appréciables, ou quand ces changements étaient rapides, ils portaient la marque d'une influence perturbatrice et les individus succombaient. Nous avons déjà signalé la difficulté de maintenir les Péridiniens pélagiques en culture et l'influence de celle-ci sur leur segmentation [2].

Avant tout enkystement et alors que l'être est certainement mobile, le cytoplasme emplit évidemment tout le test. Il s'est toujours montré à nous plus ou moins rétracté. Dans un cas relevé sur notre journal de voyage à bord de l'*Hirondelle*, le cytoplasme segmenté en deux formait une masse enkystée dont le diamètre mesurait seulement le tiers du diamètre du test.

La figure de Stein reproduite par Butschli montre le cytoplasme enkysté et divisé en deux, mais la segmentation peut aller beaucoup plus loin; nous l'avons observée en quatre (fig. 3 et 4), en huit (fig. 5) et même davantage. Il n'est pas certain toutefois que cette segmentation répétée soit une condition nécessaire de l'évolution et que les êtres résultant de la segmentation et mis en liberté n'offrent pas des tailles très différentes [3].

Dans l'impossibilité de décrire toutes les phases d'une évolution que nous ne connaissons pas plus pour Pyrophacus horologium que pour tout autre Péridinien, nous nous bornerons à décrire les

1. C'est le contraire de ce qu'on observe chez d'autres espèces, par exemple Peridinium acuminatum Ehr., comme on le verra ci-dessous.

2. Voy. Cinquième contribution.

3. Nous avons rencontré dans une pêche un corps nu, sphérique, avec un prolongement apical à peine marqué et offrant tous les caractères du cytoplasme de P. horologium.

états caractéristiques sous lesquels divers individus se sont présentés à nous.

La constitution du cytoplasme peut, comme chez tous les Péridiniens d'ailleurs, offrir de très grandes différences. Il se montre tantôt sous l'apparence d'une masse d'un jaune clair et d'autres fois avec une coloration brune beaucoup plus foncée. Le cytoplasme paraît ainsi, selon les cas, chargé de corps très divers.

Sur un individu non encore segmenté (fig. 1) mesurant 95 μ, ce qui paraît être la plus grande dimension observée pour Pyrophacus horologium, le cytoplasme vu dans son ensemble est brunâtre avec une aire plus claire due sans doute à la présence du noyau. Le cytoplasme renferme un grand nombre de très fines gouttelettes incolores, mais réfringentes.

Le cytoplasme est pénétré en tous sens par des leucites colorés en jaune ou jaune brunâtre. Ils sont linéaires, onduleux et ne présentent aucune orientation spéciale. Cette disposition que nous avons très nettement observée n'est pas ordinaire. Le plus souvent les leucites sont colorés et sont rayonnants, mais ils ne sont jamais confondus en une seule masse comme celle que décrivent Stein et Butschli sous le nom de chromatophore.

La figure 2 nous offre une apparence de cytoplasme toute différente de celle que nous venons de décrire. Les deux corps cellulaires résultant de la segmentation enveloppée par le même kyste épais sont clairs, transparents. On distingue nettement les contours des deux noyaux allongés, arqués. Le cytoplasme hyalin est traversé par des leucites filamenteux orientés en général de façon à tracer dans la masse de celui-ci des sortes de segments coniques. Le cytoplasme présente en outre, comme cela est fréquent, une grosse gouttelette orangée, flanquée de gouttelettes plus petites, brunâtres, puis de petites gouttelettes, inégales en grosseur, d'une substance d'un jaune presque pur, et enfin de très fines granulations noires répandues par places seulement. Nous avons insisté ailleurs sur ce qu'il y avait de peu scientifique à désigner par le nom de substance de réserve des substances élaborées par le cytoplasme, mais dont le rôle et la qualité nous échappent le plus souvent. La présence de la grosse gouttelette orangée dans le cytoplasme de Pyrophacus horologium paraît le cas ordinaire. Nous l'avons vue rouge sur l'un des individus observés par nous à bord de l'*Hirondelle*. Elle ne se partage pas au cours de la segmenta-

tion et se trouve logée dans des individus de plus en plus petits. (Voy. fig. 2, 3 et 5, g.)

A mesure que la segmentation se produit, il semble, comme nous l'avions déjà noté à bord de l'*Hirondelle*, que les leucites colorés et les matières colorées amorphes, en forme de granulations ou de gouttelettes, se résorbent en partie. Le noyau devient plus visible et on distingue nettement sur le vivant sa constitution filamenteuse. Le vert de méthyle met encore mieux en relief le filament nucléaire, enroulé sur lui-même d'une extrémité à l'autre du noyau (fig. 3).

A partir de la segmentation en quatre, les cellules prennent des dispositions plus ou moins variables à l'intérieur du kyste (voy. fig. 4). Il semble en même temps que le kyste se soit aminci et peut-être dissous, comme cela paraît souvent le cas. On ne retrouve plus trace de la membrane.

Dans les cultures que nous avions instituées, nous avons vu la segmentation se poursuivre au delà du stade 8. Souvent des individus sphériques mesurent à peine 20 μ (fig. 8). Mais on les voyait bientôt se fixer au fond du vase, se déformer et périr après s'être enveloppés sur place d'une série de kystes muqueux concentriques. Nous avons déjà insisté sur les phénomènes de cet ordre que présentent les Péridiniens placés dans des conditions d'existence défavorables.

Signalons un cas où le test s'est montré à nous contenant seulement trois individus sphériques, enveloppés chacun, semblait-il, d'une membrane épaisse et compris tous les trois ensemble dans une membrane kystique très mince, étroitement appliquée sur les trois sphères (fig. 7).

Pour P. horologium, pas plus que pour aucun autre Péridinien, nous n'avons eu l'occasion d'observer le cycle complet des transformations qu'il subit. Pour aucun Péridinien, non plus que pour les Noctiluques, nous ne connaissons ce cycle. Nous assistons à des multiplications. On n'a pas jusqu'ici un seul cas de reproduction, en appliquant ce terme au résultat d'une conjugaison sexuelle, qu'on est en droit d'admettre chez ces êtres, comme chez l'immense majorité des êtres vivants connus, et qui semble d'ailleurs une nécessité au point de vue de la conservation de la forme.

Explication de la planche XIII.

Fig. 1. — P. horologium non encore segmenté mesurant 95 μ. L'aire (*a*), plus claire, semble due à la présence du noyau. Le cytoplasme renferme de très fines gouttelettes incolores (*b*) et des leucites jaune brunâtre (*c*).

Fig. 2. — P. horologium au stade de segmentation 2. Chacun des corps cellulaires présente un noyau (*n*), des leucites filamenteux (*f*) et une grosse gouttelette orangée (*g*).

Fig. 3 et 4. — P. horologium au stade de segmentation 4. En 3, on a figuré les cellules dépourvues de pigment; *n*, noyau; *g*, gouttelette orangée.

Fig. 5. — P. horologium au stade de segmentation 8.

Fig. 6. — P. horologium montrant son test rompu. L'enveloppe s'est complètement déchirée; la valve orale (*o*), tout en restant adhérente, s'est complètement retournée; la valve aborale *ab* a gardé sa disposition primitive.

Fig. 7. — Trois individus sphériques enveloppés d'une membrane épaisse et compris tous trois ensemble dans une membrane kystique très mince.

Fig. 8. — P. horologium segmenté au delà du stade 8.

Fig. 9. — Jeunes individus de P. horologium provenant d'individus segmentés au delà du stade 8.

RECHERCHES SUR LE DÉVELOPPEMENT
DU DIAPHRAGME ET DU FOIE
CHEZ LE LAPIN

Par ALBERT BRACHET

(PLANCHES XIV, XV et XVI)

(*Travail de l'Institut anatomique de l'Université de Liège*
Directeur : M. le Professeur A. SWAEN.)

Peu d'auteurs ont jusqu'à présent abordé, dans les détails, l'étude comparative du développement du diaphragme et du foie. Ces deux questions sont cependant intimement unies entre elles, et il est impossible d'approfondir l'une, sans étudier également l'autre.

Le foie n'est d'ailleurs pas le seul organe qui intervienne dans ce développement, mais le septum transversum, le mésentère, le méso latéral, les poumons, les canaux de Cuvier, concourent à des titres divers, à la formation de la cloison qui sépare le thorax de l'abdomen.

La question est donc très compliquée, et ce n'est que par une étude minutieuse d'un très grand nombre de stades embryonnaires, que l'on peut se faire une idée exacte du rôle joué par chaque facteur, et de la part qui revient à l'un ou à l'autre, dans la constitution du diaphragme, tel qu'il est réalisé chez l'adulte.

J'ajouterai même, que pour bien comprendre cette partie de l'embryologie, l'emploi de la Platten modellir methode de Born est indispensable.

Il est, en effet, nécessaire d'avoir sous les yeux des vues d'ensemble des régions que l'on étudie, pour bien reconnaître la situa-

tion et les rapports exacts des organes entre eux; et cela, la méthode de Born, seule, peut nous le donner.

Je saisis avec empressement l'occasion qui m'est offerte de remercier le professeur Born de l'aimable accueil que j'ai reçu de lui au laboratoire d'embryologie de l'Université de Breslau, et de la bienveillance avec laquelle il m'a initié à sa méthode.

Ce travail a été fait à l'Institut anatomique de l'université de Liège, sous la direction de M. le professeur Swaen, auquel j'adresse également mes plus vifs remerciements.

On sait depuis longtemps que, à un stade reculé du développement des mammifères, une cloison, tendue d'une paroi latérale du corps à l'autre, sépare en partie la cavité péricardique du reste du cœlome.

Cette cloison, désignée par His (4) sous le nom de *septum transversum*, appelée par Kölliker (9) *mésocarde latéral*, par Cadiat (1) *cloison mésodermique*, et par Uskow (2) *massa transversa*, constitue la première apparition de la séparation future du péricarde, des plèvres et du péritoine.

Les travaux des auteurs que je viens de citer ont eu principalement pour but d'élucider la question de l'origine du septum transversum et sa signification. Tandis que His, Kölliker, Uskow, et plus récemment Lockwoodt (5), considèrent le septum comme primitif, comme n'étant qu'un endroit où le clivage du mésoderme en ses feuillets somatique et splanchnique ne s'est pas produit, et qui doit donner passage aux veines ombilicales, omphalo-mésentériques et aux canaux de Cuvier, Ravn (6), reprenant cette étude, arrive à une autre conclusion. D'après lui, l'union de la somatopleure à la splanchnopleure, qui constitue le septum transversum, est secondaire, et due à l'anastomose des veines ombilicales et omphalo-mésentériques qui, contenues chacune dans l'un des deux feuillets du mésoderme, amènent, en s'unissant, le fusionnement de ces deux feuillets.

Quant à Cadiat, il donne, de l'origine de sa cloison mésodermique, une explication toute théorique, qui ne parait pas répondre à la réalité des faits.

Le rôle du septum transversum, au début du développement, est de permettre aux veines ombilicales, omphalo-mésentériques et aux canaux de Cuvier, de s'unir en un vaste sinus veineux qui ramène au cœur le sang que contenaient ces vaisseaux.

Dans la suite, c'est dans le mésenchyme de la partie caudale de ce septum que pénètrent les bourgeons hépatiques du tube digestif et que se montre la première ébauche du foie. C'est cette partie que les auteurs désignent sous le nom de diaphragme primaire ou ventral.

Elle sépare, en effet, la portion postérieure de la cavité péricardique du reste du cœlome.

Mais si cette phase du développement a été étudiée avec soin et dans ses détails, il n'en est pas de même de la formation du diaphragme dorsal, séparant les cavités pleurales de la cavité péritonéale.

Cadiat se borne à dire que le foie, contenu d'abord dans la cloison mésodermique, se développe dans la paroi dorsale du corps, en arrière des poumons, et les sépare ainsi des organes contenus dans la cavité abdominale.

His a émis une manière de voir à peu près semblable, sans donner de plus amples explications.

Uskow (2), le premier, a donné des indications précises sur ce sujet.

D'après lui, le diaphragme dorsal se forme assez longtemps après que les cavités pleurales et la cavité péricardique sont complètement séparées.

A un moment donné, de la face dorsale du septum transversum et de la paroi dorsale du corps, partent des replis ou piliers qui, d'une part, s'unissent entre eux, et d'autre part, se fusionnent, en arrière des poumons, avec le mèsentère largement étalé dans le sens transversal.

Plus récemment, Lockwoodt (5) a confirmé d'une façon générale les observations de Uskow, et lui aussi estime que : « The dorsal diaphragm is an ingrowth from the body wall into the recessus pulmonalis. »

Enfin, le dernier travail paru sur ce sujet est celui de *Ravn* (6). Cet auteur a, le premier, reconnu le rôle que joue le méso-latéral (méso de la veine cave inférieure), dans la formation d'une partie du diaphragme.

Il a constaté qu'au niveau de l'extrémité caudale des poumons, le méso de la veine cave inférieure, envahi par le lobe latéral droit du foie, s'élargit dans le sens transversal et contribue, pour une bonne part, à la fermeture de la cavité pleurale correspondante.

Il a reconnu en outre que, du côté gauche, le lobe latéral du foie se développait, au niveau du cardia, dans l'épaisseur du mésentère dorsal, et cela, jusqu'à la paroi dorsale du corps, élargissant, par conséquent ce mésentère vers la gauche, et lui faisant jouer là le rôle que l'épaississement du méso de la veine cave inférieure joue à droite. C'est avec ces parties du péritoine, étalées transversalement, que viennent se confondre les piliers de Uskow.

Si l'on en juge par ce qui précède, on croirait que le diaphragme dorsal se développe d'une façon assez simple.

Mais, en réalité, il n'en est pas ainsi, et la question est loin d'être tranchée lorsque l'on a dit que des replis formés par les parois du corps viennent se souder au mésentère.

Il y a dans la production de ce processus, une foule de facteurs évoluant simultanément, modifiant tellement les dispositions primitives, qu'il faut étudier un très grand nombre de stades pour se faire une idée exacte de la façon dont les choses se passent.

Ce que les auteurs ont décrit n'est que la fermeture des cavités pleurales, et non pas la formation du diaphragme.

De plus, il semble résulter de leurs descriptions que la cloison séparant les poumons de la cavité abdominale, aurait pour origine une extension du septum transversum et des parois du corps. Or, comme nous allons le voir, une bonne partie du diaphragme est formée par des membranes que nous nommerons *pleuro-péritonéales*, dont les extrémités seules représentent *les piliers de Uskow*.

Pour fixer les idées et faciliter l'intelligence de la partie embryologique de ce travail, nous allons exposer, le plus brièvement possible, la disposition anatomique et les rapports réciproques des cavités pleurales, de la cavité péricardique, du diaphragme et du foie, chez le lapin adulte.

Nous commencerons par le dernier de ces organes.

W. Krause (8) décrit le foie du lapin comme formé de plusieurs lobes, séparés les uns des autres par de profondes scissures, intéressant presque toute l'épaisseur de l'organe. Il signale :

1° Un lobe latéral gauche subdivisé lui-même en deux lobes secondaires : un antérieur et un postérieur, le dernier plus petit que le premier.

2° Un lobe latéral droit, également subdivisé, par une scissure très profonde, en un lobe antérieur et un lobe postérieur. Ce der-

nier est fortement excavé en arrière à cause de l'empreinte qu'y laisse le rein droit.

3° Le lobus quadratus ou médian, séparé des deux lobes latéraux par deux scissures presque parallèles entre elles, et dirigées de bas en haut. A sa face inférieure, dans l'intervalle qui le sépare du lobe latéral droit se trouve logée la vésicule biliaire.

4° Enfin, le lobus caudatus, très irrégulier dans sa forme et qui semble n'être qu'un prolongement du lobe latéral droit.

Cette description est parfaitement exacte. On peut toujours reconnaître au foie du lapin les lobes décrits par Krause, avec cette petite différence que la scissure subdivisant en deux le lobe gauche, peut n'être pas très prononcée.

Faisons cependant remarquer dès maintenant qu'au point de vue morphologique, le lobe droit postérieur de Krause est cette partie du foie que, dans un travail antérieur (11), nous avons désignée sous le nom de *lobe de la veine cave inférieure*, et que son lobus caudatus est l'homologue du lobule de Spiegel du foie de l'homme. Le lobe de la veine cave inférieure s'est, par une scissure secondaire, séparé du reste de l'organe. Il est d'ailleurs uni à la veine cave, par un large méso.

Ajoutons que l'on peut distinguer au foie, pris dans son ensemble, trois faces : une face supérieure moulée sur la partie postérieure et dorsale du diaphragme, et ne dépassant guère ce muscle en arrière; une face antérieure en rapport avec la face postérieure de la partie ventrale du diaphragme et, par son intermédiaire, sur la ligne médiane, avec le péricarde. Elle est fortement convexe, sa convexité étant dirigée en avant, et elle dépasse, en bas et en arrière, l'insertion ventrale du diaphragme, se mettant là en rapport direct avec la paroi inférieure de l'abdomen; enfin le foie présente encore une face postérieure très irrégulière, moulée sur les organes de la cavité abdominale.

Quant aux ligaments du foie, on peut décrire :

a. Le ligament suspenseur, unissant la face antérieure de l'organe à la face postérieure du diaphragme. Il est oblique de haut en bas et de gauche à droite, et se termine, en bas, par un bord libre, tandis qu'en haut, il se continue avec les deux ligaments suivants.

b. Le ligament coronaire gauche, qui unit au diaphragme la partie correspondante de la face supérieure du foie.

Il est oblique d'avant en arrière, de haut en bas, et de dedans en dehors.

En arrière et en dehors il se termine par un bord libre; en avant et en dedans, il se confond avec le ligament précédent.

c. Du côté droit, il n'existe pas, à proprement parler, de ligament coronaire. Celui-ci est représenté par un épais méso tendu du diaphragme au lobe latéral droit. Le bord diaphragmatique de ce méso est occupé par la veine cave inférieure. Il est dirigé presque directement d'avant en arrière; il se continue en avant avec le ligament suspenseur et le ligament coronaire gauche; en arrière, il se termine par un bord libre, au niveau de l'extrémité postérieure du lobe de la veine cave inférieure. Par sa face interne, il répond à la face externe du méso de la portion descendante du duodénum, et délimite avec lui une fente à direction antéro-postérieure, qui donne accès à l'hiatus de Winslow.

En somme, nous avons là affaire au méso latéral et à son prolongement caudal. (Voir travail cité, 11.)

d. Enfin, il existe un dernier ligament, situé à la face postérieure du foie : c'est le ligament gastroduodéno hépatique. Comme il ne fait pas partie de la région dont nous avons étudié le développement, nous n'en dirons pas plus long à son sujet.

Le *diaphragme* est moulé sur les faces antérieure et supérieure du foie. Il est donc fortement concave, sa concavité étant dirigée en arrière et en bas. On peut le considérer comme formé d'une partie dorsale et d'une partie ventrale. La première, en rapport avec la face supérieure du foie, est oblique d'arrière en avant et de haut en bas; la seconde, en rapport avec la face antérieure de la glande hépatique, est à peu près située dans un même plan transversal et vertical.

Examinons maintenant les rapports du péricarde et du cœur, des plèvres et des poumons, avec le diaphragme.

Le *péricarde*, enveloppant le cœur, occupe la partie ventrale du médiastin, dépassant fortement la ligne médiane du côté gauche.

Il est uni à la paroi inférieure du corps par une lame assez large de tissu conjonctif et au diaphragme par un mince méso, que l'on peut appeler *ligament phrénico-péricardique*. Ce dernier se continue en haut avec le tissu du médiastin supérieur.

Chose assez curieuse, la veine cave inférieure, dans sa portion thoracique, et le nerf phrénique droit, dans la partie postérieure

de son trajet, ne cheminent ni dans le ligament phrénico-péricardique, ni dans le médiastin.

Si l'on suit la veine cave inférieure à partir du point où elle sort de la partie droite du diaphragme, non loin de la ligne médiane, on la voit se porter directement en avant et en dedans, puis, après un trajet assez long, traverser le péricarde pour se rendre au cœur.

Dans toute cette région, elle se trouve contenue dans un véritable méso, de forme triangulaire, situé dans un plan oblique de haut en bas et de dehors en dedans.

A ce méso, nous pouvons distinguer trois bords :

a. Un bord postérieur, long de 1 cent. 1/2 environ, qui est, dans toute son étendue, inséré sur le diaphragme.

b. Un bord inférieur ou ventral, uni au péricarde pariétal.

c. Un bord supérieur ou dorsal, s'étendant de l'orifice diaphragmatique qui donne passage à la veine cave inférieure jusqu'au point où ce vaisseau traverse le péricarde. Il est libre dans toute son étendue, et occupé par la veine cave inférieure.

Dans l'épaisseur de ce méso chemine le nerf phrénique droit, qui y pénètre au niveau de son angle antérieur.

Il résulte de cette disposition que cette membrane détermine la formation d'une loge ou d'un recessus, dont elle forme la paroi externe; cette loge étant délimitée en dedans par la face latérale droite du péricarde pariétal et du ligament phrénico-péricardique, et en arrière, par la face antérieure du diaphragme.

Elle affecte la forme d'un prisme triangulaire, dont la face supérieure manque, et constitue un annexe de la cavité pleurale droite. Nous l'appellerons : *loge* ou *recessus infracardiaque.*

Nous ne dirons que peu de mots des *plèvres*. Elles sont en rapport avec le diaphragme dans toute son étendue, à l'exception de la région occupée par le cœur et le médiastin dorsal. A quelques détails près, la disposition est la même que chez l'homme.

Mais outre les cavités pleurales et la cavité péricardique, il existe, dans le thorax du lapin, une quatrième cavité, indépendante des trois autres. C'est le recessus supérieur de la cavité hépato-entérique, déjà signalé par Ravn (6), et par Hochstetter.

Il est situé sur la face droite, et en partie sur la face ventrale de l'œsophage, et est délimité par le tissu conjonctif entourant cet organe d'une part, et par le méso latéral d'autre part.

Il se termine en cul-de-sac à ses deux extrémités.

Je ne m'étendrai pas plus longuement sur ce recessus, j'en ai exposé l'origine dans un autre travail (11).

Les *poumons* ont été exactement décrits par Krause ; je n'en dirai qu'un mot, c'est que le lobus inferior medialis de cet auteur est logé tout entier dans le recessus infracardiaque. Il est appendu à la portion du méso-latéral qui délimite le recessus supérieur de la cavité hépato-entérique.

Cette situation spéciale du lobe infracardiaque explique la description que donne Krause du trajet thoracique de la veine cave inférieure. Il dit, en effet, que ce vaisseau passe entre le lobus inferior medialis et le lobus inferior lateralis.

Tels sont, rapidement résumés, la situation et les rapports du diaphragme et des organes voisins, chez le lapin adulte.

Ces points étant connus, nous pouvons aborder le sujet proprement dit de ce travail. Nous décrirons successivement toute une série d'embryons de lapin, en basant surtout notre description sur des modèles obtenus par la Platten modellir methode de Born.

Embryon A. (9 1/2 jours.)

Cet embryon est très intéressant en ce sens que l'organe le plus important pour nous, le septum transversum, y présente une constitution tout à fait primitive; c'est-à-dire qu'il est encore exclusivement formé par du mésenchyme, peu abondant, et par la paroi endothéliale des vaisseaux qui le parcourent.

Ce que l'on remarque tout d'abord à l'examen extérieur du modèle de cet embryon, c'est une énorme proéminence de la paroi ventrale du corps, en avant de l'ombilic. Cette saillie correspond au cœur et à la cavité péricardique. Nous allons entrer dans quelques détails sur la constitution de cette cavité.

Sur des coupes transversales faites par exemple au niveau de la partie moyenne du cœur, on constate que les parois de la cavité cœlomique sont constituées de façons très différentes dans la région ventrale et dans la région dorsale.

A l'union de la moitié supérieure avec la moitié inférieure du corps, se trouve l'insertion, sur l'embryon, du proamnios de Ed. van Beneden et Ch. Julin (10). Le feuillet externe de cette membrane est, comme on le sait, formé par l'hypoblaste; le feuillet interne par l'épiblaste.

Or toute la partie de la paroi du corps, située en dessous du bord

embryonnaire du proamnios, c'est-à-dire la paroi inférieure, est constituée uniquement par l'hypoblaste doublé en dedans par la splanchnopleure. Cette paroi est fortement convexe vers le bas.

Les parois latérales, situées au-dessus de l'insertion du proamnios et réunissant la paroi ventrale à la paroi dorsale, sont constituées par l'épiblaste, accolé à son feuillet mésodermique, la somatopleure (fig. 1, pl. XIV).

Il résulte évidemment de cette disposition, qu'à l'union de la paroi ventrale avec les parois latérales, il y a continuité entre le feuillet somatique et le feuillet splanchnique du mésoblaste.

Quant à la paroi dorsale de la cavité péricardique, elle est formée par le tube digestif et la splanchnopleure.

Si nous examinons la façon dont se comporte la paroi ventrale en arrière, nous la voyons, au niveau de l'ombilic, se recourber en haut, prendre une direction presque perpendiculaire à sa direction primitive, et se rapprocher de la paroi supérieure du corps. Elle forme ainsi une véritable paroi postérieure à la cavité péricardique, et délimite le pourtour antérieur de l'ombilic. Ici, comme plus en avant, elle se continue en haut et en dehors avec les parois latérales du corps, et là encore s'établit l'union des deux feuillets mésoblastiques (fig. 3 et 4). Après ce trajet de bas en haut, la paroi postérieure du péricarde se recourbe de nouveau presque à angle droit, se dirige d'arrière en avant, s'engage dans l'intérieur même de la cavité cœlomique de façon à former une véritable paroi supérieure à la cavité péricardique. Cette paroi, qui, à son extrémité postérieure, répond par ses bords latéraux, à la ligne d'insertion du proamnios, s'élève, en avant, un peu au-dessus de ce point (fig. 1, 2 et 3, pl. XIV). Comme les parois inférieure et postérieure, elle se continue avec les parois latérales du cœlome, et forme, par conséquent, une cloison antéro-postérieure, tendue d'une paroi latérale du corps à l'autre.

D'autre part, elle est unie dans la partie médiane de sa face supérieure à la paroi dorsale du corps, par le mésentère contenant le tube digestif.

Elle subdivise la cavité cœlomique en deux parties : une ventrale, qui est la cavité péricardique, et une dorsale, subdivisée elle-même en deux moitiés latérales par le mésentère; ce sont les cavités pleuro-péritonéales.

Au niveau de cette cloison, le tissu conjonctif de la splanchno-

pleure, étalé en couche mince dans le domaine des parois ventrale et postérieure, devient beaucoup plus abondant, et se trouve parcouru par des vaisseaux importants, se réunissant en un vaste sinus veineux (fig. 1 et 2, pl. XIV).

Cette paroi supérieure de la cavité péricardique n'est cependant pas très étendue dans le sens antéropostérieur. Bientôt, elle s'arrête, se termine par un bord libre dans le cœlome, et le sinus veineux qui s'en dégage, continue librement son trajet en avant. Bientôt, il se recourbe en bas, puis en arrière en formant la première courbure à convexité antérieure de l'*s* cardiaque. La seconde courbure, à convexité postérieure, est logée en dessous de la paroi supérieure dont nous venons de parler.

La description qui précède ne se rapporte guère qu'au mésoblaste qui limite la cavité péricardique ; il nous reste à parler de l'hypoblaste.

Comme je le disais plus haut, dans la région antérieure, il tapisse la face inférieure de la paroi péricardique inférieure, et à l'union de la paroi ventrale avec les parois latérales, il s'accole à l'épiblaste et forme le proamnios (fig. 1).

En arrière, il tapisse encore toute la paroi postérieure de la cavité péricardique (fig. 4, pl. XIV) ; mais, à l'union de la paroi postérieure avec la paroi supérieure, il se rétrécit peu à peu dans le sens transversal, abandonne tout rapport avec le proamnios, et forme la paroi ventrale du tube digestif (fig. 3 et 4). Celui-ci, en avant, se sépare peu à peu de la paroi supérieure de la cavité péricardique, et n'y reste plus uni que par un large méso, qui constitue le mésentère ventral (fig. 1).

Ce dernier se termine lui-même bientôt par un bord libre, et le tube alimentaire se loge complètement dans la paroi dorsale du corps. Nous allons y revenir dans un instant.

Il résulte de toute cette description que ce que nous désignions sous le nom de paroi supérieure de la cavité péricardique, est le septum transversum de His.

Il semble n'être, à ce stade, qu'un épaississement en avant de l'ombilic de la zone d'union entre la somatopleure et la splanchnopleure le long de la ligne d'insertion du proamnios.

Cet épaississement mésoblastique, et la forte saillie qu'il fait dans le cœlome, sont dus à ce que des veines volumineuses pénètrent à ce niveau dans le corps de l'embryon, et, s'anastomosant entre elles, forment le sinus veineux.

On s'explique très bien la formation du septum transversum en tant que cloison supérieure de la cavité péricardique, si l'on suppose que son bord antérieur, libre actuellement, répondait, à un moment donné, au pourtour antérieur de l'ombilic, c'est-à-dire se confondait avec le bord supérieur de la paroi postérieure du péricarde.

La cavité péricardique, par suite du développement considérable du cœur, s'agrandit. La paroi postérieure et l'ombilic sont refoulés en arrière, et le bord supérieur de la première restant en place, on comprend facilement qu'une partie de cette paroi devienne supérieure; c'est cette partie qui constitue le septum transversum.

Examinons maintenant comment se comportent les vaisseaux qui traversent ce dernier.

Les veines ombilicales et omphalo-mésentériques, les premières contenues dans la somatopleure, les secondes dans la splanchnopleure, pénètrent dans le corps même de l'embryon au niveau de l'ombilic, c'est-à-dire du bord postérieur du septum transversum. Immédiatement, elles s'anastomosent entre elles deux à deux; la veine ombilicale d'un côté s'unissant à la veine omphalo-mésentérique du même côté (fig. 2 et 3), et de la sorte se trouvent formés deux larges troncs veineux, contenus dans le septum transversum, l'un à droite, l'autre à gauche de la ligne médiane.

Notons qu'à cause de l'incurvation de l'embryon sur son côté gauche, le tronc droit apparaît sur les coupes un peu en arrière du tronc gauche (comp. fig. 2 et 3).

En outre, c'est à ce niveau que l'hypoblaste, après avoir tapissé la paroi postérieure du péricarde, se réfléchit en avant pour former la paroi ventrale du tube digestif. Ce dernier, en raison de la disposition des deux troncs veineux, se trouve engagé dans l'intervalle qui les sépare (fig. 2).

Plus en avant, les deux troncs convergent l'un vers l'autre, au fur et à mesure que le tube digestif s'isole du septum transversum; enfin, ils s'anastomosent entre eux sur la ligne médiane, pour former le sinus veineux (fig. 1). Ce dernier vient ainsi s'interposer entre le tube digestif qui est en haut, et la cavité péricardique, qui est en bas.

Chacun des deux troncs veineux, au moment où ils vont se réunir, reçoit en haut et en dehors, une veine importante, ramenant le sang des parties antérieures du corps. Ce sont les veines jugulaires (fig. 1 et 2. V J.).

De plus, en convergeant l'un vers l'autre, ils abandonnent les parois latérales du corps, et en se rapprochant de la ligne médiane, ils forment le bord antérieur libre du septum transversum (fig. 1).

J'ai parlé précédemment du trajet ultérieur du sinus veineux. Un point qui mérite d'être signalé, c'est que, à ce stade, les veines omphalo-mésentériques occupent une situation interne et inférieure, par rapport aux veines ombilicales, qui sont, elles, externes et supérieures.

La disposition du septum transversum et des vaisseaux qui s'y trouvent étant établie, nous pouvons terminer en quelques mots, ce qu'il y a à dire du tube digestif.

Dans la partie antérieure du corps, cet organe se présente comme une cavité en forme de fente très allongée transversalement, et délimitée par l'hypoblaste.

En arrière, cette fente se rétrécit dans le sens transversal, mais elle s'allonge dans le sens dorso-ventral, et l'épithélium qui la circonscrit fait proéminer dans le cœlome, la splanchnopleure qui l'entoure.

Cette saillie va en s'accentuant de plus en plus en arrière, et le tissu qui la constitue vient, à un moment donné, s'unir à la paroi supérieure du sinus veineux, et plus en arrière, à la face supérieure du septum transversum.

De la sorte, une cloison dorso-ventrale se trouve tendue de ce dernier organe à la paroi dorsale du corps, et dans cette cloison se trouve contenu le tube digestif. C'est le mésentère primitif, ce terme devant être pris dans le sens que nous avons indiqué dans un autre travail (11), c'est-à-dire simple, non encore subdivisé en méso-latéral et mésentère proprement dit.

Continuant son trajet d'avant en arrière, le tube alimentaire s'allonge de plus en plus dans le sens vertical. Son bord inférieur s'insinue entre les deux troncs formés par l'anastomose des veines ombilicales et omphalo-mésentériques, et au fur et à mesure que ces deux troncs s'écartent l'un de l'autre, ce bord inférieur s'étale, vient occuper l'espace qu'ils laissent entre eux, et se mettre en rapport direct avec la paroi mésoblastique de la cavité péricardique.

Enfin, au niveau de l'ombilic, il se réfléchit sur les parois postérieure et inférieure de cette cavité, et l'hypoblaste qui le constitue en forme le revêtement superficiel, ainsi que nous l'avons exposé plus haut.

Les figures 1, 2, 3 et 4, pl. XIV, démontrent clairement cette disposition.

En résumé, le septum transversum à ce stade est un bourrelet de tissu conjonctif, saillant dans le cœlome, libre en avant, se continuant, en arrière avec la paroi postérieure de la cavité péricardique, en haut avec le mésentère, latéralement avec les parois du corps.

Ce bourrelet est revêtu par l'épithélium cœlomique, et, dans son épaisseur, se trouvent contenus les veines et le sinus veineux étudiés plus haut. Les parois de ces derniers organes sont à ce moment exclusivement endothéliales.

Le septum transversum forme une paroi supérieure, incomplète à la cavité péricardique, et sépare cette dernière des cavités pleuro-péritonéales. En avant de son bord antérieur libre, ces différentes parties du cœlome communiquent entre elles.

Embryon B. (11 jours.)

Des modifications importantes se sont produites dans la constitution des parois de la cavité péricardique, dans la situation et les rapports du septum transversum et des vaisseaux qui le parcourent.

En ce qui concerne le premier point, la paroi ventrale que l'on pourrait appeler provisoire, du stade précédent, a fait place à une paroi définitive, formée dans toute son étendue par l'épiblaste, doublé de la somatopleure. La substitution de cette paroi épiblastique à la paroi hypoblastique primitive a été très probablement amenée par une progression du feuillet embryonnaire externe venant s'insinuer entre l'hypoblaste et la couche mésodermique qui le double, et reportant par conséquent en arrière l'insertion du proamnios sur le corps de l'embryon. Cette insertion se fait maintenant sur le pourtour antérieur de l'ombilic, et toute la région céphalo-thoracique de l'embryon est actuellement recouverte par le capuchon proammiotique. Ed. van Beneden et Ch. Julin (10) ont donné de ce processus des figures très démonstratives [1].

1. Ce travail était terminé quand est parue une intéressante étude de Ravn (12) sur le proammios. D'après lui, la paroi péricardique inférieure primitive, c'est-à-dire splanchnopleurale (praecardialplatte de His), n'intervient en rien dans la formation de la paroi définitive, mais passerait en tout ou en partie dans la constitution du diaphragme primaire. C'est ce qui explique, dit-il, que ce dernier est uni à la paroi inférieure du corps.

Ces faits correspondent jusqu'à un certain point à ce que nous avons vu nous-même, tout au moins en ce qui concerne la partie postérieure de la paroi péricardique

Mais là ne se bornent pas les changements produits dans la constitution des parois de la cavité péricardique.

Au stade précédent, la paroi postérieure de cette cavité était formée d'une mince lame de tissu mésoblastique, accolée à l'hypoblaste. et répondait exactement au pourtour antérieur de l'ombilic.

Actuellement, au contraire, la distance entre l'extrémité ou paroi postérieure de la cavité péricardique, et l'ombilic, est devenue assez grande, et l'espace compris entre les deux est occupé par une masse cellulaire, qui n'est qu'un épaississement du tissu conjonctif qui, à la phase précédente, doublait l'épithélium de la paroi péricardique postérieure et l'unissait à l'endoblaste de l'ombilic. Les couches supérieures de cette masse conjonctive se continuent en avant avec le bord postérieur du septum transversum (fig. 8 et 9, pl. XIV).

Celui-ci a conservé sa situation primitive : il forme toujours une paroi supérieure incomplète à la cavité péricardique ; mais les vaisseaux qui le parcourent présentent une orientation différente.

Suivons d'arrière en avant la direction de ces vaisseaux à partir du point où ils pénètrent dans le septum transversum. Les veines ombilicales et omphalo-mésentériques s'engagent dans le corps même de l'embryon au niveau de l'ombilic.

Seulement, à ce stade, elles ne s'anastomosent plus immédiatement deux à deux, mais elles cheminent pendant un certain temps isolées dans le septum transversum avant de s'anastomoser (fig. 9 et 8).

En outre, si à ce niveau on compare la situation respective de ces veines avec ce qu'elle était chez l'embryon A, on constate qu'elles ont modifié leurs rapports.

Tandis qu'au stade précédent, la veine omphalo-mésentérique était ventralement située par rapport à la veine ombilicale du même côté, actuellement, c'est l'inverse qui se présente (comp. fig. 3 et 6).

Les veines omphalo-mésentériques forment sur la face dorsale du septum transversum, deux fortes saillies proéminant dans le cœlome à droite et à gauche du mésentère et du tube digestif (fig. 6, 7, 8, 9, pl. XIV). Celui-ci, fortement allongé dans le sens ventral, s'engage

inférieure, qui, chez l'embryon A, formait une paroi postérieure à la cavité péricardique. Le mésoblaste de cette dernière se continuait directement avec le septum transversum, et plus tard, cette continuité devient une véritable fusion, par suite du développement du foie.

là entre les veines omphalo-mésentériques, séparé d'elles par la cavité péritonéale, qui s'étend le long de ses faces latérales. Nous y reviendrons plus loin.

Les veines ombilicales sont encore contenues dans les parois latérales du corps, et semblent avoir conservé leur situation primitive, tandis que les veines omphalo-mésentériques ont été refoulées vers le haut. De plus l'anastomose de ces veines deux à deux ne se fait plus transversalement, comme au stade précédent, mais en raison des rapports nouveaux de ces vaisseaux entre eux, elle se fait de haut en bas (fig. 6, 7, 8). Les deux troncs communs formés par leur réunion sont donc, dans toute leur partie ventrale, engagés dans l'épaisseur du septum transversum, tandis que leur moitié dorsale proémine dans le cœlome et continue en avant les saillies que faisaient, sur la face dorsale du septum, les veines omphalo-mésentériques (fig. 6 et 7).

Enfin, au niveau du point où les deux troncs communs convergent l'un vers l'autre pour former le sinus veineux, chacun d'eux reçoit, à sa face externe, un vaisseau de nouvelle formation, le canal de Cuvier (fig. 5 et 6, CD et CG). Au stade précédent, nous avons vu que les veines jugulaires venaient seules déboucher dans les troncs formés par l'anastomose des veines ombilicales et omphalo-mésentériques. Actuellement, ces veines reçoivent d'abord, dans la paroi du corps de l'embryon, les veines cardinales postérieures, et le résultat de cette union est la formation de deux vaisseaux volumineux, les canaux de Cuvier, droit et gauche.

Ceux-ci, contenus dans les parois latérales du corps, sont dirigés presque directement de haut en bas (fig. 6 et 7). Après un court trajet, ils s'incurvent en dedans et viennent déboucher dans la partie dorsale et supérieure du sinus veineux.

Dans ces conditions, ce dernier se continue actuellement, de chaque côté du corps, en arrière, en bas et en dehors, avec la veine ombilicale; en arrière, en haut et en dedans, avec la veine omphalo-mésentérique; en haut et en dehors, avec le canal de Cuvier (fig. 6).

Ces derniers, dans la première partie de leur trajet, font dans le cœlome une saillie assez considérable, dirigée comme eux, de haut en bas, et ces saillies des parois latérales du corps se continuent tout naturellement : en bas, avec les saillies formées par les veines omphalo-mésentériques; en haut, avec deux saillies que font, sur la

paroi dorsale du corps, les veines cardinales (fig. 7). Ces deux dernières saillies s'effacent rapidement en arrière.

Enfin, en avant de l'embouchure des canaux de Cuvier, le sinus veineux se sépare des parois latérales du corps et là se trouve, comme chez l'embryon A, le bord antérieur libre, du septum transversum (fig. 5).

Plus en avant, en raison des changements produits par le développement du cœur, et dont nous n'avons pas à nous occuper ici, le sinus se rétrécit rapidement, en même temps qu'il est reporté dans la moitié droite du cœlome et vient déboucher dans l'atrium,

Nous avons vu jusqu'à présent les modifications produites au niveau du septum transversum et de la paroi postérieure de la cavité péricardique, et la disposition nouvelle des vaisseaux et du sinus veineux. Il nous reste à parler de ce qui s'est passé au niveau du mésentère et du tube digestif, et du développement du foie.

Dans tout le domaine du septum transversum, la lumière du tube digestif est actuellement très allongée dans le sens dorso-ventral, et l'organe tout entier se trouve contenu dans une bande épaisse de tissu conjonctif, tendue de la paroi dorsale du corps à la face supérieure du septum.

La portion de cette bande, comprise entre le bord supérieur du tube alimentaire et la paroi du corps, est le mésentère dorsal; la portion comprise entre le bord ventral de l'organe et le septum transversum, est le mésentère ventral.

Là où règnent les deux saillies des veines omphalo-mésentériques, le tube digestif, toujours contenu dans son mésentère, vient s'insinuer entre elles, tout en en restant séparé par la cavité cœlomique, qui se prolonge le long de ses faces latérales (fig. 6, 7, 8, 9, pl. XIV). Son bord ventral ne s'engage donc plus, comme au stade précédent, dans le tissu même du septum transversum, mais dans toute son étendue, il se trouve à une certaine distance de celui-ci et y est seulement uni par le mésentère ventral.

Un seul point fait exception. C'est celui où pénètrent, dans l'épaisseur du septum, les bourgeons hépatiques du tube digestif.

Ce point est situé en arrière de l'extrémité postérieure du sinus veineux, entre les deux troncs formés par l'anastomose des veines ombilicales et omphalo-mésentériques (fig. 9).

Plus en arrière encore, le tube alimentaire s'éloigne de nouveau du septum, et son bord inférieur rentre dans le mésentère.

Enfin, les rapports de la face supérieure du septum transversum avec le mésentère se sont encore modifiés par la formation du cul-de-sac hépato-entérique et du meso-latéral.

Ce dernier, ainsi que je l'ai exposé dans un travail antérieur (11), est encore très court à ce stade, et son bord postérieur libre ne dépasse pas, en arrière, l'extrémité postérieure du sinus veineux (fig. 6, 7, 8).

Il n'est qu'un dédoublement du mésentère dorso-ventral primitif, et s'étend, dans le sens vertical, de la paroi dorsale du corps, où il se confond avec le mésentère dorsal, jusqu'à la paroi supérieure du sinus veineux, où il se confond avec le mésentère ventral.

En arrière, son bord postérieur libre se continue dans son prolongement caudal, qui se présente comme une saillie de la paroi dorsale du corps, à droite de la racine du mésentère. Cette saillie s'efface peu à peu en arrière (fig. 9).

Il nous reste à décrire les faits relatifs au développement du foie.

J'ai dit plus haut que, en arrière de l'extrémité postérieure du sinus veineux, entre les deux troncs formés par l'anastomose des veines ombilicales et omphalo-mésentériques, la paroi inférieure du tube digestif, poussaient deux bourgeons hépatiques. Ces deux bourgeons naissent d'un point commun et, s'écartant l'un de l'autre, se dirigent l'un en avant, l'autre en arrière.

Ils donnent naissance à des travées de cellules hépatiques. Ces travées envahissent tout le tissu conjonctif constituant la partie postérieure du septum transversum. Elles envahissent également le tissu conjonctif interposé entre la paroi postérieure de la cavité péricardique et le rebord antérieur de l'ombilic, c'est-à-dire qu'elles pénètrent dans la paroi inférieure du corps (fig. 9).

On peut même dire que c'est le développement du tissu hépatique qui a amené les changements décrits dans les rapports respectifs de la cavité péricardique et de l'ombilic, et que c'est le foie, qui, venant s'interposer entre les deux, a entraîné en grande partie la formation du tissu qui les sépare.

C'est aussi à ce développement du foie qu'est dû ce fait, que les veines ombilicales et omphalo-mésentériques ne s'anastomosent plus dès leur entrée dans le corps de l'embryon, mais, avant de s'unir entre elles, cheminent pendant un certain temps, isolées, dans l'épaisseur du septum transversum.

En somme, on doit considérer toute la zone dans laquelle s'est

développé l'organe hépatique comme n'étant qu'une extension en arrière et en bas du septum transversum.

En effet, quand, au stade précédent, nous avons parlé d'une paroi postérieure à la cavité péricardique, nous avons dit qu'elle n'était, en réalité, que le point où s'établissait la continuité entre la paroi supérieure et la paroi inférieure, c'est-à-dire qu'elle se trouvait sur le prolongement du bord postérieur du septum transversum.

Actuellement, cette continuité existe toujours, mais elle se fait assez bien en avant du pourtour antérieur de l'ombilic, et entre les deux s'est développée une notable quantité de tissu hépatique.

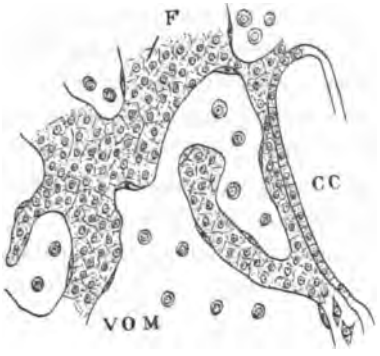

Fig. 1.

Mais le foie n'envahit pas seulement le tissu conjonctif; les travées hépatiques arrivent jusqu'à la paroi des vaisseaux qui parcourent le septum transversum; les cellules qui les composent, en se multipliant, refoulent devant elles la paroi vasculaire et, des travées voisines s'unissant entre elles, elles découpent la lumière du vaisseau et la divisent de façon à former, au lieu d'un tronc unique, un véritable réseau vasculaire.

La figure 1, ci-contre, montre ce processus envahissant la veine omphalo-mésentérique gauche.

Cependant, au stade que nous décrivons, le foie n'a encore envahi que la partie interne de la lumière des veines ombilicales et la partie ventrale des veines omphalo-mésentériques (fig. 7, 8, 9); de même pour les deux troncs d'union, la partie interne et ventrale seule de chacun d'eux est découpée par la foie (fig. 7, 8).

Enfin, tout à fait en avant, les travées hépatiques en voie de développement remontent jusqu'à l'extrémité postérieure du sinus veineux, et une faible partie de celui-ci s'est également transformée en un réseau vasculaire. A ce stade, l'envahissement par le foie des vaisseaux et du sinus veineux est surtout considérable du côté gauche, où l'on a peine à reconnaître encore la situation des troncs vasculaires.

Il résulte de cette description que nous pouvons déjà, à ce stade, reconnaître au foie deux parties : l'une antérieure, développée dans le septum transversum proprement dit ou dans la paroi supérieure de la cavité péricardique (fig. 7 et 6) ; et une partie postérieure, développée dans le prolongement de cette paroi, en arrière du cœur, c'est-à-dire dans la paroi ventrale du corps (fig. 8 et 9).

Enfin, ce développement du foie a amené une sorte de nivellement qui tend à faire, de la paroi supérieure du péricarde et de la paroi inférieure du corps, une paroi unique, légèrement oblique de haut en bas et d'avant en arrière.

La description du foie que nous venons de faire se rapproche en certains points de celle donnée par His. Notons cependant que cet auteur n'admet l'existence que d'un seul bourgeon hépatique du tube digestif.

Embryon C. (12 jours.)

Les modifications les plus importantes qui se sont produites chez cet embryon sont dues au développement considérable qu'a subi le foie.

A part les canaux de Cuvier, toutes les veines, dans la portion intraseptale de leur trajet, sont envahies par le tissu hépatique, et il est impossible de séparer leur description de celle du foie.

En effet, le processus dont j'ai parlé au stade précédent comme se passant seulement dans certaines parties restreintes des parois veineuses, les subdivisant de façon à former un premier réseau vasculaire, a maintenant, dans le domaine du septum transversum, envahi la totalité de la paroi de ces vaisseaux.

D'un autre côté les veines omphalo-mésentériques, dans leur portion extra-hépatique, se comportent d'une façon très différente de ce qu'elle était au stade précédent.

Les travaux de His, et ceux plus récents de Hochstetter, ont établi que, à un certain stade du développement, les deux veines

omphalo-mésentriques, au point où elles pénètrent dans le corps de l'embryon, longent les faces latérales du tube digestif.

Avant de pénétrer dans le tissu hépatique, elles s'anastomosent entre elles par deux branches transversales, dont l'une passe sur la face ventrale, l'autre sur la face dorsale du canal alimentaire, qui à ce niveau constitue le duodénum.

Elles forment ainsi, autour de ce dernier organe, un anneau, que His a appelé *anneau veineux péri-intestinal.*

Après cette double anastomose, elles pénètrent dans l'épaisseur du foie, pour se distribuer au réseau vasculaire hépatique et se rendre, en fin de compte, au sinus veineux.

Dans la suite du développement, la portion de la veine omphalo-mésentérique droite, située en arrière de l'anneau veineux, et la branche anastomotique ventrale, s'atrophient; il en est de même de la portion de la veine omphalo-mésentérique gauche, située en avant de l'anneau veineux, et de la portion de la veine omphalo-mésentérique droite, comprises entre les deux anastomoses.

Il en résulte la formation d'un vaisseau unique, qui, suivi d'arrière en avant, longe la face latérale gauche du tube digestif, contourne la face dorsale du duodénum, gagne sa face latérale droite et pénètre dans le tissu hépatique. Ce vaisseau unique est l'ébauche de la veine porte.

Chez notre embryon, nous pouvons constater la disposition suivante : en arrière du septum transversum et du foie, à gauche du tube digestif et dans le tissu du mésentère, se voit un vaisseau unique, très volumineux (fig. 13 et 14, pl. XV). Il arrive bientôt au voisinage du bord postérieur du septum transversum, et là se divise en deux branches : l'une, d'un calibre très large, qui semble n'être que la continuation du tronc principal, passe sur la face dorsale du tube digestif (ici le duodénum), et gagne le tissu conjonctif, qui tapisse sa face latérale droite (fig. 13).

Elle se dirige ensuite d'arrière en avant, en s'entourant de tissu hépatique, et se perd dans la partie droite du foie (fig. 12, pl. XIV).

La seconde branche, d'un calibre assez étroit, continue en avant la direction du tronc primitif et, se séparant de la face latérale du duodénum, s'entoure de tissu hépatique, et se perd dans le réseau vasculaire de la partie gauche du foie (fig. 14).

Nous avons donc ici le restant de l'anneau veineux péri-intestinal, et le début de la formation de la veine porte. En effet, la

veine omphalo-mésentérique droite, en avant de l'anneau, a un calibre très considérable, tandis que la partie correspondante de la veine omphalo-mésentériqne gauche est beaucoup plus étroite.

Quant aux veines ombilicales, elles présentent encore toutes deux le même calibre. Venant des parois latérales du corps, elles se dirigent bientôt en dedans, occupant une situation nettement ventrale (fig. 13, pl. XV).

Pénétrant dans la partie inférieure et postérieure du septum transversum, elles s'entourent bientôt de tissu hépatique et leur lumière disparaît en grande partie. Cela est surtout vrai de la veine ombilicale droite.

Dans le septum transversum lui-même, aucun des vaisseaux primitifs ne se distingue plus. On n'y trouve plus qu'une sorte de sinus irrégulier, découpé de toutes façons, logé dans le parenchyme hépatique, et qui vient en avant déboucher dans ce qui reste du sinus veineux proprement dit, non envahi par le foie.

L'*organe hépatique*, encore très réduit au stade précédent, a subi un développement considérable.

Les saillies que les veines omphalo-mésentériques faisaient sur la face dorsale du septum transversum, chez l'embryon B, sont devenues de véritables lobes du foie. Ils proéminent en haut dans le cœlome, à droite et à gauche du tube digestif et du mésentère, et se confondent en bas avec la paroi supérieure de la cavité péricardique, dans laquelle s'est développé un volumineux *lobe ventral* (fig. 12, pl. XIV). Ce sont les *lobes latéraux*, droit et gauche.

Le lobe ventral non seulement occupe la paroi péricardique supérieure, mais envahit encore la paroi inférieure du corps, depuis l'extrémité postérieure de la cavité péricardique jusqu'à l'ombilic.

Son accroissement considérable a refoulé celui-ci en arrière, en reportant au contraire en avant l'extrémité postérieure de la paroi péricardique.

Plus encore qu'au stade précédent, nous devons reconnaître au foie deux parties : l'une occupant le septum transversum proprement dit, l'autre occupant la paroi ventrale du corps, en arrière du péricarde (fig. 12).

Or, ces deux parties se continuant directement l'une dans l'autre, il n'existe plus, à proprement parler, de paroi postérieure à la cavité péricardique; mais sa paroi supérieure, oblique de haut en

bas et d'avant en arrière, vient, à angle aigu, s'unir à la paroi inférieure ou ventrale.

Il en résulte que lorsque l'on compare l'embryon A avec l'embryon C, on dirait que la cavité péricardique a subi un mouvement de redressement.

En réalité, il n'en est rien, et le développement du foie explique parfaitement bien les changements produits.

Passons maintenant à l'étude des lobes latéraux.

Le *lobe latéral droit*, occupant la face supérieure du septum transversum, et développé sur le trajet de la veine omphalo-mésentérique correspondante, envahissant d'autre part la partie supérieure et postérieure du sinus veineux, s'est mis en rapport avec le méso latéral. Le tissu hépatique a pénétré dans ce dernier, l'a épaissi, et l'a de plus allongé d'avant en arrière (fig. 12).

Il en résulte que le bord postérieur libre du méso latéral ne se trouve plus en avant de l'extrémité antérieure du foie, et que ce méso, dans toute la partie postérieure de son étendue, s'insère sur la face supérieure du lobe latéral droit du foie.

Celui-ci s'étant développé dans le tissu conjonctif qui constitue le méso latéral, c'est maintenant lui qui, dans cette région, délimite en dehors et en bas la cavité hépato-entérique, et c'est par son intermédiaire que la continuité s'établit entre le mésentère ventral et le septum transversum d'une part, et le méso latéral d'autre part (fig. 12).

Lorsque ce dernier se continue dans son prolongement caudal, le lobe latéral droit s'en sépare et proémine librement dans le cœlome.

Nous y reviendrons plus loin.

Quant au *lobe latéral gauche*, dans toute sa partie supérieure il est libre dans la cavité péritonéale.

Si l'on examine comment le foie se comporte en avant, on constate qu'il a envahi toute la partie postérieure du sinus veineux, en arrière des canaux du Cuvier.

Cet envahissement s'étend plus loin à gauche qu'à droite, et il en résulte que la plus grande partie de ce qui reste du sinus veineux occupe la moitié droite du corps de l'embryon, et vient, un peu en avant de l'embouchure des canaux de Cuvier, s'ouvrir par un orifice muni d'une valvule, dans la partie droite et dorsale de l'oreillette (fig. 10).

La réduction de la partie antérieure du sinus veineux est plutôt

relative que réelle, en ce sens que le cœlome s'est étendu dans le sens transversal beaucoup plus que le sinus veineux lui-même.

La façon dont se comporte le foie à son extrémité postérieure, est très intéressante à plusieurs points de vue.

Tout d'abord, les trois lobes se délimitent plus nettement; plus en arrière, une subdivision nouvelle se produit : le lobe médian se subdivise lui-même en deux, un droit et un gauche, réunis entre eux par du tissu conjonctif. Plus en arrière encore, les quatre lobes ainsi formés se séparent, s'isolent complètement les uns des autres. Le foie se compose donc là de quatre lobes bien distincts (fig. 13 et 14, pl. XV).

Les deux lobes dorsaux (lobes latéraux des régions antérieures), restent en rapport avec les parois latérales du tube digestif; les deux lobes ventraux (lobe ventral des régions antérieures), avec la paroi inférieure du corps.

Bientôt, au milieu de chacun d'eux, apparaît nettement une large cavité vasculaire, le tissu hépatique disparaît peu à peu, et, au voisinage de l'ombilic, il ne reste plus que quatre veines, les deux veines ombilicales et les deux veines omphalo-mésentériques.

La conclusion à tirer de ces faits, c'est que le foie s'est développé sur le trajet de ces vaisseaux, et cela, non seulement dans leur portion intra-septale, mais encore, sur une petite étendue, dans leur portion extra-septale.

Une autre conclusion plus générale, c'est que la direction et la situation des vaisseaux régissent le développement du foie.

Si l'on suit, en effet, d'arrière en avant, la disposition des lobes hépatiques, on constate qu'elle est absolument identique à celle qu'avaient, dans cette région, les veines ombilicales et omphalo-mésentériques au stade précédent. La seule différence est que leur lumière a disparu, pour faire place à un réseau vasculaire et à des travées hépatiques.

Tout à fait en arrière, là où chez l'embryon B les veines en question cheminaient isolées l'une de l'autre, on voit, remplaçant ces veines, quatre lobes hépatiques. Plus en avant, ces quatre lobes se réunissent entre eux, deux à deux, dans le sens dorso-ventral, comme les veines elles-mêmes le faisaient antérieurement. Ils forment ainsi deux lobes, un droit et un gauche (fig. 14). Enfin, plus en avant encore, ces deux lobes se fusionnent en un organe unique. Les lobes ombilicaux ne présentent plus trace de leur séparation

primitive et forment un seul lobe médian et ventral; seuls, les deux lobes omphalo-mésentériques, en raison de la forte saillie que faisaient les veines de même nom, sur le septum transversum, proéminent fortement dans le cœlome, et ne sont unis que par leur face ventrale au lobe médian (fig. 12).

On est donc autorisé à conclure qu'au point de vue morphologique, le foie du lapin se compose de quatre lobes. Les autres subdivisions qui se produisent dans la suite ne sont que des transformations secondaires de cette disposition primitive.

Pour en finir avec la région où s'est développé le foie, nous devons encore signaler quelques particularités du méso latéral, du mésentère et du tube digestif.

Dans la région antérieure, au niveau de l'œsophage, les bourrelets splanchnopleuraux qui constituent l'ébauche des poumons se marquent très nettement à droite et à gauche du tube digestif, et déjà dans une partie de leur étendue se trouve un tube épithélial, origine des bronches et de la partie respiratoire du tissu pulmonaire. Ils constituent les ailes pulmonaires de Ravn (6).

Du côté droit, l'aile pulmonaire va en s'amincissant d'avant en arrière, et finit par s'effacer complètement.

Dans sa partie antérieure, elle fait saillie sur la face latérale du mésentère; dans sa partie postérieure, elle proémine sur la face externe du méso latéral. On sait, en effet, que le cul-de-sac hépato-entérique s'étend en avant, entre l'extrémité postérieure du poumon droit et de la face latérale du tube digestif et forme là le *recessus supérieur*.

Au fur et à mesure que la saillie pulmonaire se réduit, le méso latéral s'amincit, et se constitue d'une mince membrane qui s'insère en bas, sur la face dorsale du septum transversum (fig. 11, pl. XIV).

Mais en arrière du poumon apparaît l'extrémité antérieure du lobe latéral droit du foie, et le méso latéral s'épaissit brusquement, tant à son insertion dorsale qu'à son insertion ventrale; celle-ci se faisant sur la face supérieure du foie (fig. 12).

Ce fait, peu accusé encore à ce stade, a une grande importance pour la formation d'une paroi pleurale postérieure.

Du côté gauche, les choses ne se passent pas de la même façon.

D'abord il n'existe pas de méso latéral gauche. Ensuite, à ce stade déjà, l'ébauche du grand cul-de-sac de l'estomac commence à se former. C'est-à-dire que, circulaire dans le domaine du poumon, le

tube digestif se dilate en arrière de celui-ci, prend la forme d'un ovale très allongé, et présente, sur une coupe transversale, une direction oblique de haut en bas et de gauche à droite.

Il a donc commencé ce que l'on nomme son mouvement de rotation (fig. 12, 13, 14). L'aile pulmonaire, saillant sur la face latérale gauche du mésentère, au niveau de l'œsophage, ne s'efface pas peu à peu en arrière, comme à droite, mais elle conserve son épaisseur primitive bien au delà de l'extrémité postérieure du tube épithélial qu'elle renferme. Finalement, elle vient, en arrière, se continuer

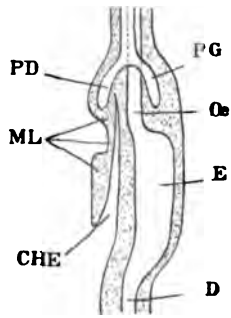

Fig. 2.

directement dans la splanchnopleure du grand cul-de-sac de l'estomac (comp. fig. 11, pl. XIV à dr. et à g.).

Le schéma ci-contre indique clairement la disposition réalisée à droite et à gauche.

Il en résulte que le long de la face latérale gauche du tube digestif, règne une couche épaisse de tissu conjonctif, dans laquelle s'engagent, en avant, le tube pulmonaire, en arrière le grand cul-de-sac de l'estomac.

Ajoutons enfin que, dans le domaine de la cavité hépato-entérique, le cul-de-sac dorso-ventral primitif a poussé vers la gauche un prolongement transversal, et en arrière, au niveau du duodénum, un prolongement postérieur (voir mon travail cité II).

Le méso-duodénum présente donc ici ce que nous avons nommé son bord antérieur libre. Nous allons voir, chez cet embryon, comment la disposition de la veine omphalo-mésentérique droite amène la continuité du méso-duodénum avec le mésentère ventral (méso-gastro-duodéno-hépatique).

La veine porte (nous pouvons déjà l'appeler ainsi), au sortir du foie, se trouve le long de la face latérale droite du tube digestif, logée dans le tissu conjonctif qui en forme le revêtement, et le soulevant en une forte saillie. Or, ce revêtement se continue d'une part, en bas, dans le mésentère ventral, et d'autre part, en haut, dans le mésentère dorsal; il établit donc la continuité entre les deux. La veine porte ou omphalo-mésentérique droite, longeant la face latérale, puis gagnant peu à peu la face dorsale du duodénum, passe ainsi tout naturellement dans le méso duodénum (fig. 13).

Jusqu'à présent, nous n'avons pas parlé des *canaux de Cuvier*.

Ils occupent la région antérieure du septum transversum, et n'ont rien à voir avec le développement du foie; aussi n'avons-nous pas voulu encombrer la description en en parlant plus tôt.

J'ai dit plus haut que le sinus veineux, à sa partie antérieure, avait subi une réduction relative dans le sens transversal, et que sa partie gauche ayant été surtout envahie par le foie, ce qui en restait occupait la droite du cœlome.

Comme conséquence de cette réduction, on constate un allongement des canaux de Cuvier, portant naturellement surtout sur le canal du côté gauche.

Cet allongement intéresse principalement la seconde portion, oblique de dehors en dedans, ou, si l'on veut, la portion intraseptale de ces vaisseaux.

Il en résulte que, à ce stade, ce sont eux qui, latéralement, forment le bord antérieur libre du septum transversum, et que c'est au-devant et au-dessus d'eux, que la cavité péricardique communique avec les cavités pleuro-péritonéales (fig. 10).

En outre, le canal de Cuvier gauche, beaucoup plus long que le droit, et dans son ensemble obliquement dirigé de haut en bas et de dehors en dedans, est, de plus, devenu légèrement oblique d'avant en arrière. Il s'est donc un peu redressé et a été reporté en avant.

Or, au stade précédent, il formait, sur la paroi latérale du corps, une saillie verticale, légèrement courbe, à concavité dirigée en arrière.

En raison du développement du cœlome dans le sens transversal et dans le sens antéro-postérieur, cette saillie s'est maintenant transformée en une véritable crête, qui a le même trajet qu'elle, et qui semble être une traînée mésenchymatique, laissée par le canal

de Cuvier progressant en avant (fig. 11). Cette crête présente un bord postérieur concave en arrière, libre dans le cœlome. Ce bord, à son extrémité inférieure, se continue avec la face supérieure du septum transversum. A son extrémité supérieure, il se continue avec la saillie que fait, sur la paroi dorsale du corps, la veine cardinale.

Cette crête détermine la formation, en dehors d'elle, d'un petit recessus du cœlome (fig. 11). Elle est la première apparition d'une membrane très importante, que nous verrons également se produire du côté droit, et qui prendra un développement de plus en plus considérable chez les embryons plus âgés

Du côté droit, à 12 jours, le canal de Cuvier a encore à peu près la direction qu'il avait antérieurement; aussi n'existe-t-il pas, de ce côté, de crête semblable à celle que l'on trouve à gauche.

Nous y reviendrons plus longuement dans la description du stade suivant.

Embryon D. (12 jours 1/2.)

D'une façon générale, on constate surtout ici une accentuation des dispositions réalisées au stade précédent.

Le foie, qui a subi un accroissement notable, est uni par toute sa face véntrale, en avant, à la paroi postéro-supérieure de la cavité péricardique; en arrière et en bas, il la dépasse notablement, et s'engage dans la paroi ventrale du corps, jusqu'à l'ombilic (fig. 21, pl. XV).

(Notons, en passant, que la distance comprise entre ce dernier organe et le cœur s'est encore accrue.)

On ne peut plus reconnaître au foie ses quatre lobes primitifs, et, à partir de ce stade, au point de vue purement descriptif, nous lui distinguerons trois lobes seulement : un médian et ventral, occupant toute la partie inférieure de l'organe, et uni à la paroi péricardique et à la paroi ventrale du corps; deux lobes latéraux et dorsaux (lobes latéro-dorsaux de Ravn), un droit et un gauche, saillant dans le cœlome et insérés en quelque sorte sur la face supérieure du lobe médian, dont ils sont séparés par des scissures peu profondes, pénétrant de dehors en dedans (fig. 19 et 20, pl. XV), à l'intérieur du foie.

Cela étant connu, nous pouvons aborder la description du *système vasculaire* de l'organe hépatique.

Actuellement, la veine porte est complètement développée aux dépens des deux veines omphalo-mésentériques primitives. Nous avons donc un vaisseau unique, volumineux, qui, longeant d'abord

la face latérale gauche du tube digestif, se dirige en avant, contourne la face dorsale du duodenum, et vient se placer au-dessus et à droite de cet organe (fig. 21). Continuant son trajet en avant, il s'entoure peu à peu de tissu hépatique, s'engage dans le lobe latéral droit du foie et s'y distribue (fig. 20). Nous aurons à y revenir plus loin.

La veine ombilicale gauche, très volumineuse, pénètre dans le lobe médian du foie au niveau de l'ombilic, non loin de la ligne médio-ventrale (fig. 21).

Elle s'entoure, elle aussi, de tissu hépatique, et, se dirigeant de bas en haut et d'arrière en avant, s'engage de plus en plus profondément dans le foie, en fournissant une foule de branches au réseau vasculaire du tissu qui l'entoure.

La veine ombilicale droite a déjà subi une réduction notable. Comme son homologue du côté opposé, elle pénètre dans le lobe médian et ne tarde pas à se confondre avec les capillaires hépatiques.

Mais dans la partie moyenne du foie, le réseau vasculaire de l'organe aboutit à un vaste sinus, à parois très irrégulières, limité par une mince couche de cellules endothéliales, qui seule le sépare du tissu hépatique qui l'entoure.

Ce sinus veineux intra-hépatique se trouve situé en regard de l'insertion sur le foie du ligament gastro-hépatique (fig. 19). En avant, il se dégage de la glande hépatique, et se continue directement avec le reste du sinus veineux primitif, non envahi par le foie, et qui donnera naissance à la portion sus-diaphragmatique de la veine cave inférieure (fig. 18, pl. XV).

Si l'on suit le sinus veineux intra-hépatique d'avant en arrière, on le voit se diviser bientôt en deux troncs principaux : l'un, la veine porte, gagne le lobe latéral droit; l'autre est la veine ombilicale gauche. Elle est engagée dans le lobe médian.

Quant à la portion de la veine omphalo-mésentérique gauche située en avant de l'anneau veineux péri-intestinal, elle s'est complètement confondue avec les capillaires hépatiques. Il en est de même de la plus grande partie de la veine ombilicale droite.

Mais de plus, à ce stade, un quatrième vaisseau très grêle, ayant les dimensions d'un fort capillaire, se dégage du réseau vasculaire du foie.

C'est l'ébauche de la veine cave inférieure.

Elle prend naissance dans le lobe latéral droit, là où celui-ci a envahi le méso latéral, et, au début, il est impossible de la distinguer des autres capillaires.

On constate seulement, qu'un peu en avant du bord postérieur libre du méso latéral, un petit vaisseau, à paroi endothéliale, sort du tissu hépatique et chemine d'avant en arrière, dans le prolongement caudal (fig. 20 et 21).

Il se rapproche peu à peu du corps de Wolff droit et s'unit au réseau veineux qui lui est fourni par la veine cardinale.

C'est ce petit tronc que Hochstetter (7) a vu et décrit, et qu'il considère, avec raison, comme l'origine de la portion abdominale de la veine cave inférieure.

Remarquons que chez les Amphibiens, notamment, d'après mes observations (11), chez l'Axolotl, ce développement se fait exactement de la même façon.

Le réseau vasculaire et la conformation générale du foie étant connus, nous pouvons étudier de plus près les modifications qui se sont produites dans ce dernier organe.

Le *lobe médian*, très développé, s'étend, en avant, jusqu'en regard des extrémités postérieures des poumons; en arrière, il s'avance jusqu'à l'ombilic, dépassant par conséquent les lobes latéraux, et uni en bas à la paroi inférieure du corps, en haut au duodénum. Cette dernière union est établie par le ligament duodéno-hépatique (fig. 21).

En haut, et en dehors, il est en rapport dans presque toute son étendue avec les lobes latéraux, fortement saillants dans le cœlome (fig. 19 et 20).

Sur la ligne médiane, là où les trois lobes sont confondus ensemble, le ligament gastroduodéno-hépatique les réunit à l'estomac et au duodénum.

Le *lobe latéral gauche*, libre dans toute son étendue, à part ses rapports avec le lobe médian, proémine dans le cœlome, le long de a face latérale gauche, devenue presque ventrale, de l'estomac.

Il s'étend en avant jusqu'au voisinage de l'extrémité antérieure du grand cul-de-sac de l'estomac; en arrière, il ne dépasse pas le point où l'estomac se continue dans le duodénum

Le *lobe latéral droit*, plus volumineux que le gauche, arrive en avant, jusque près de l'extrémité postérieure du poumon droit.

Là, comme au stade précédent, il est engagé dans le méso

latéral, et l'épaissit brusquement dans le sens transversal (fig. 18).

Cet épaississement brusque du méso latéral, en arrière des poumons, se fait naturellement de dedans en dehors (fig. 18), et amène la formation à ce niveau d'une petite face antérieure, libre.

Cette face est située en regard de l'extrémité postérieure du poumon, et forme ainsi une paroi postérieure à la cavité pleurale.

L'envahissement du méso latéral par le foie ne l'a pas seulement épaissi, mais l'a aussi allongé d'avant en arrière, et son bord postérieur libre se trouve rapproché du méso-duodénum.

Il en résulte que, plus encore qu'au stade précédent, la face interne du lobe latéral droit du foie, forme, dans toute cette région, la paroi externe de la cavité hépato-entérique (fig. 19 et 20).

Au voisinage du point où le méso latéral se continue dans son prolongement caudal, la veine porte, se dégageant du sinus veineux intra-hépatique, s'engage dans le lobe latéral droit (fig. 20), et plus en arrière, ce dernier, devenu libre de toute attache avec la paroi dorsale du corps, se prolonge autour de la veine porte, jusqu'au voisinage du bord libre du méso-duodénum.

Il forme là, à ce stade, comme je l'ai dit dans un travail spécial sur cette question (11), le pourtour inférieur de l'hiatus de Winslow.

Au niveau de l'extrémité postérieure du lobe latéral droit, la veine porte se dégage du tissu hépatique, et, entourée d'une simple gaine de tissu conjonctif, elle présente avec le mésentère ventral, les mêmes rapports que le lobe latéral lui-même (fig. 21). Elle continue son trajet en arrière; la fente cœlomique dorso-ventrale qui la séparait de la face latérale, ou plutôt dorsale à ce stade, du tube digestif, se comble peu à peu, et la veine porte passe directement dans le méso-duodénum.

Si l'on compare la situation de ce vaisseau chez cet embryon, avec ce qu'elle était chez l'embryon C (fig. 13, pl. XV), on le voit, chez ce dernier, très volumineux, occuper le revêtement conjonctif de la face droite du tube alimentaire et le développer considérablement. Sur l'embryon D, à cause du mouvement de rotation du tube digestif, ce revêtement droit est devenu dorsal et se continue en arrière dans le méso-duodenum (fig. 21, pl. XV).

De la sorte s'établit tout naturellement la continuité entre le mésentère dorsal ou méso-duodénum et le mésentère ventral ou duodéno-hépatique, et le passage de la veine porte de l'un dans l'autre.

Jusqu'à présent nous n'avons pas encore parlé des canaux de Cuvier, pour pouvoir terminer la description de cet embryon par les modifications de la plus haute importance que ces canaux présentent et déterminent.

Sur l'embryon C, ces canaux, d'un calibre considérable, suivaient, dans la paroi du corps, un trajet descendant, presque vertical, et dans le septum transversum, un trajet transversal, un peu oblique en arrière.

Considérés dans leur continuité avec les veines cardinales postérieures, ces troncs veineux décrivaient ainsi, dans le sens vertical, une courbe à convexité antérieure, puis se continuant vers le bas dans le sinus veineux, décrivaient avec ce dernier une courbe transversale à concavité supérieure et un peu antérieure.

Dans ce trajet, les canaux de Cuvier et le sinus veineux contournaient la face latérale des poumons, et formaient des parois latérales incomplètes aux cavités pleuro-péritonéales (fig. 10, pl. XIV).

Sur l'embryon D, que nous étudions actuellement, le calibre du sinus veineux est considérablement réduit; celui des canaux de Cuvier a subi une réduction relative assez notable également, mais leur trajet s'est allongé.

La première courbe, à convexité antérieure, a conservé les mêmes rapports avec la bifurcation de la trachée et les faces latérales des poumons, mais elle semble avoir été reportée en avant et en dedans à cause du développement qu'ont subi tous les organes voisins (fig. 15).

La seconde partie de leur trajet s'est surtout modifiée et allongée.

Les deux canaux de Cuvier, longeant les faces antéro-latérales des poumons, se dirigent maintenant parallèlement l'un à l'autre, obliquement en bas et en arrière, pour gagner les extrémités latérales du sinus veineux (fig. 16 et 17, pl. XV). Dans la dernière partie de leur trajet, en approchant du sinus, ils font une saillie notable sur la face antéro-inférieure du septum transversum. Ce dernier semble se prolonger derrière et au-dessus d'eux, et être seulement fusionné avec leur paroi dorsale.

Dans certains points même, ces organes ne sont plus unis que par des mésos assez épais.

Ces modifications dans la disposition des canaux de Cuvier ont entraîné la formation des membranes pleuro-péricardique et pleuro-péritonéales.

Membrane pleuro-péricardique. — Nous donnerons ce nom à la partie antérieure du septum transversum qui, actuellement engagée au-dessous des poumons, sépare ainsi les cavités pleurales de la cavité péricardique.

Je ne décrirai pas complètement cette membrane, ayant l'intention d'étudier plus tard la formation des cavités pleurales. Je ne parlerai que de la partie qui est envahie ultérieurement par le foie, et qui n'est autre que la partie antérieure et supérieure du septum transversum.

Tout en arrière, là où du tissu hépatique y pénètre, elle contient dans son épaisseur le sinus veineux intra-hépatique qui en occupe la partie droite.

Plus en avant, elle n'est plus unie qu'à la paroi postérieure et supérieure du sinus, et aux parois postérieures et supérieures des canaux de Cuvier qui y aboutissent. Latéralement, elle s'insère toujours sur les parois latérales du corps (fig. 16 et 17, pl. XV).

Cette partie antérieure du septum transversum, ou membrane pleuro-péricardique, s'avance ainsi au-dessus de ces organes, entre eux et les poumons, qui se trouvent au-dessus d'elle. Le milieu de sa face dorsale donne insertion, comme le septum transversum, au mésentère ventral. Elle sépare les cavités pleurales de la cavité péricardique, dont elle prolonge en avant la paroi postéro-supérieure. Les canaux de Cuvier, avec la portion antérieure du sinus veineux, sont appendus à sa face inférieure.

Membranes pleuro-péritonéales. — Le transport en avant de la partie antérieure des canaux de Cuvier, c'est-à-dire de leur première courbe à la concavité postérieure, combinée à la réduction de leur calibre et au développement des parois du corps et des organes voisins, tous ces processus réunis ont amené la formation de ces membranes.

En effet, c'est dans la concavité de cette courbe des canaux de Cuvier, en arrière d'eux, sur le prolongement de leur paroi postérieure, que se trouve actuellement, du côté droit comme du côté gauche, une crête membraneuse dorso-ventrale, saillante dans le cœlome.

Ces deux membranes semblent formées par une plicature du revêtement conjonctif de la paroi postérieure des canaux de Cuvier, qui, reportés en avant, les laisseraient derrière eux comme un reste de leur passage antérieur.

On peut décrire à chacune de ces membranes (fig. 16) :

Un bord antérieur, inséré sur la paroi postérieure concave du canal de Cuvier ;

Un bord supérieur, inséré en dedans de la saillie que forme la veine cardinale sur la paroi dorsale du cœlome;

Un bord inférieur, inséré sur la face dorsale de la membrane pleuro-péricardique immédiatement en dedans de son insertion à la paroi latérale du corps;

Un bord postérieur, concave, libre dans le cœlome. A ses deux extrémités, dorsale et ventrale, ce bord se continue dans deux crêtes, qu'Uskow le premier a observées (2) et désignées sous le nom de piliers.

Nous pourrons leur conserver ce nom, tout en faisant remarquer qu'ils ne sont que les parties d'une membrane dont le rôle est beaucoup plus important que le leur.

La *crête* ou *pilier dorsal* se prolonge très peu en arrière, sous la forme d'une petite saillie siégeant à la paroi dorsale du corps en dedans de la veine cardinale et du corps de Wolff.

Le *pilier ventral* est beaucoup plus long et plus important à ce stade. Prolongeant en arrière le bord inférieur de la membrane, il s'insère comme elle sur la face dorsale de la membrane pleuro-péricardique, en regard de la portion intra-septale du canal de Cuvier. Plus en arrière il arrive à la face dorsale de la portion du septum transversum envahie par le foie.

Là, il s'épaissit et se continue directement dans l'extrémité antérieure du lobe latéral. Son épaississement est dû à ce que du tissu hépatique de ce lobe a déjà pénétré dans le tissu conjonctif du pilier (fig. 17 et 18, pl. XV).

Cette continuité entre les piliers ventraux et les extrémités antérieures des lobes latéraux, se fait tout naturellement; les saillies que ces lobes forment sur la face dorsale du septum transversum, allant directement à la rencontre des saillies qui forment les extrémités postérieures des piliers ventraux.

Or, il faut remarquer que du côté droit, l'extrémité antérieure du lobe latéral du foie présente des rapports assez compliqués.

Par sa face inférieure, il est uni au septum transversum, et toute la partie externe du lobe fait saillie dans le cœlome au-dessus du septum (fig. 18).

C'est même cette partie externe qui constitue son extrémité tout

à fait antérieure et qui se continue avec le pilier ventral. Mais il y a de plus à ce lobe, une partie interne, moins saillante, engagée dans le méso latéral. Cette partie interne se trouve là directement en arrière de l'extrémité postérieure du poumon. C'est elle qui, à son extrémité antérieure, revêtue par le tissu conjonctif du méso et l'épithélium cœlomique, constitue la paroi pleurale postérieure dont j'ai parlé plus haut.

De la sorte, cette paroi se continue en dehors par l'intermédiaire de la partie externe du lobe hépatique avec le pilier ventral de la membrane pleuro-péritonéale (fig. 18 et 19).

Il me reste à parler des deux faces de ces membranes. Chacune d'elles présente en effet une face interne légèrement concave, qui contourne le poumon, et une face externe, libre, séparée de la paroi latérale du corps par un petit cul-de-sac de la cavité cœlomique.

Ce cul-de-sac, très peu étendu sur cet embryon, va prendre plus tard un grand développement et jouer un rôle très important dans la formation du foie, du diaphragme et des cavités pleurales, péritonéale et péricardique.

Nous les désignerons dès maintenant sous le nom de *recessus antéro-latéraux de la cavité péritonéale*. Cette dénomination se justifiera surtout plus tard.

La présence des membranes pleuro-péritonéales en arrière de la courbe des canaux de Cuvier a pour effet de commencer à circonscrire dans les cavités pleuro-péritonéales primitives, les cavités pleurales futures.

Elles divisent en effet incomplètement chacune de ces cavités, en une partie interne ou pleurale, et une externe, le recessus antéro-latéral de la cavité péritonéale.

Elles forment ainsi des parois pleurales externes fort incomplètes encore, car les cavités pleurales qu'elles circonscrivent communiquent encore avec la cavité péritonéale par deux larges orifices ovalaires.

Ces orifices, un droit et un gauche, sont délimités de la façon suivante :

En avant, par le bord postérieur de la membrane pleuro-péritonéale ;

En bas, par le pilier ventral ;

En haut, par le pilier dorsal, et plus en arrière, par la paroi dorsale du cœlome ;

En arrière, cet orifice n'est délimité que du côté droit, et cela par le bord externe de la paroi pleurale postérieure. Cette dernière n'existe, en effet, pas encore du côté gauche.

En décrivant les membranes pleuro-péritonéales, j'ai en partie déjà interprété leur mode de formation.

L'allongement notable des canaux de Cuvier dans la seconde partie de leur trajet, l'allongement de la paroi dorsale du corps et des veines cardinales y contenues, doivent avoir pour effet de reporter en avant la courbe à convexité antérieure des canaux de Cuvier. Si l'on ajoute à ce fait la réduction relative de leur calibre, l'accroissement de la paroi latérale du corps amenant la formation des recessus antéro-latéraux de la cavité péritonéale, on s'expliquera assez bien la persistance d'un repli de la paroi du cœlome en arrière de la paroi postérieure des canaux de Cuvier reportés en avant.

Le développement de ces membranes est en tous cas intimement lié aux modifications qu'ont subies les canaux de Cuvier dans cette partie de leur trajet.

Tout le prouve : les insertions de leurs bords, leur situation, la façon dont elles prolongent en arrière la paroi de ces canaux, enfin, l'apparition de cette membrane d'un seul côté du corps d'abord, du côté gauche.

Sur l'embryon précédent, nous avons en effet reconnu la présence de cette membrane derrière le canal de Cuvier gauche, et ce canal seul était déjà reporté un peu en avant. Remarquons encore, qu'elles occupent vis-à-vis des parois latérales du cœlome, la même situation qu'occupaient chez l'embryon B, les saillies formées par les canaux de Cuvier dans la première portion de leur trajet. (Voir p. 525.)

L'apparition chez cet embryon des membranes pleuro-péricardique et pleuro-péritonéales, la formation des recessus antéro-latéraux de la cavité péritonéale, constituent le début d'une nouvelle période dans le développement du foie. Les parties déjà formées de cet organe vont continuer à évoluer, mais à partir de cet embryon, toute une nouvelle portion du foie va se former, et cela dans le domaine des membranes et des recessus que nous venons de décrire.

Avant d'aborder l'étude d'embryons plus âgés, nous croyons utile de résumer brièvement les résultats acquis jusqu'à présent.

Le septum transversum est actuellement complètement envahi et

à fait antérieure et qui se continue avec le pilier ventral. Mais il y a de plus à ce lobe, une partie interne, moins saillante, engagée dans le méso latéral. Cette partie interne se trouve là directement en arrière de l'extrémité postérieure du poumon. C'est elle qui, à son extrémité antérieure, revêtue par le tissu conjonctif du méso et l'épithélium cœlomique, constitue la paroi pleurale postérieure dont j'ai parlé plus haut.

De la sorte, cette paroi se continue en dehors par l'intermédiaire de la partie externe du lobe hépatique avec le pilier ventral de la membrane pleuro-péritonéale (fig. 18 et 19).

Il me reste à parler des deux faces de ces membranes. Chacune d'elles présente en effet une face interne légèrement concave, qui contourne le poumon, et une face externe, libre, séparée de la paroi latérale du corps par un petit cul-de-sac de la cavité cœlomique.

Ce cul-de-sac, très peu étendu sur cet embryon, va prendre plus tard un grand développement et jouer un rôle très important dans la formation du foie, du diaphragme et des cavités pleurales, péritonéale et péricardique.

Nous les désignerons dès maintenant sous le nom de *recessus antéro-latéraux de la cavité péritonéale*. Cette dénomination se justifiera surtout plus tard.

La présence des membranes pleuro-péritonéales en arrière de la courbe des canaux de Cuvier a pour effet de commencer à circonscrire dans les cavités pleuro-péritonéales primitives, les cavités pleurales futures.

Elles divisent en effet incomplètement chacune de ces cavités, en une partie interne ou pleurale, et une externe, le recessus antéro-latéral de la cavité péritonéale.

Elles forment ainsi des parois pleurales externes fort incomplètes encore, car les cavités pleurales qu'elles circonscrivent communiquent encore avec la cavité péritonéale par deux larges orifices ovalaires.

Ces orifices, un droit et un gauche, sont délimités de la façon suivante :

En avant, par le bord postérieur de la membrane pleuro-péritonéale ;

En bas, par le pilier ventral ;

En haut, par le pilier dorsal, et plus en arrière, par la paroi dorsale du cœlome ;

En arrière, cet orifice n'est délimité que du côté droit, et cela par le bord externe de la paroi pleurale postérieure. Cette dernière n'existe, en effet, pas encore du côté gauche.

En décrivant les membranes pleuro-péritonéales, j'ai en partie déjà interprété leur mode de formation.

L'allongement notable des canaux de Cuvier dans la seconde partie de leur trajet, l'allongement de la paroi dorsale du corps et des veines cardinales y contenues, doivent avoir pour effet de reporter en avant la courbe à convexité antérieure des canaux de Cuvier. Si l'on ajoute à ce fait la réduction relative de leur calibre, l'accroissement de la paroi latérale du corps amenant la formation des recessus antéro-latéraux de la cavité péritonéale, on s'expliquera assez bien la persistance d'un repli de la paroi du cœlome en arrière de la paroi postérieure des canaux de Cuvier reportés en avant.

Le développement de ces membranes est en tous cas intimement lié aux modifications qu'ont subies les canaux de Cuvier dans cette partie de leur trajet.

Tout le prouve : les insertions de leurs bords, leur situation, la façon dont elles prolongent en arrière la paroi de ces canaux, enfin, l'apparition de cette membrane d'un seul côté du corps d'abord, du côté gauche.

Sur l'embryon précédent, nous avons en effet reconnu la présence de cette membrane derrière le canal de Cuvier gauche, et ce canal seul était déjà reporté un peu en avant. Remarquons encore, qu'elles occupent vis-à-vis des parois latérales du cœlome, la même situation qu'occupaient chez l'embryon B, les saillies formées par les canaux de Cuvier dans la première portion de leur trajet. (Voir p. 525.)

L'apparition chez cet embryon des membranes pleuro-péricardique et pleuro-péritonéales, la formation des recessus antéro-latéraux de la cavité péritonéale, constituent le début d'une nouvelle période dans le développement du foie. Les parties déjà formées de cet organe vont continuer à évoluer, mais à partir de cet embryon, toute une nouvelle portion du foie va se former, et cela dans le domaine des membranes et des recessus que nous venons de décrire.

Avant d'aborder l'étude d'embryons plus âgés, nous croyons utile de résumer brièvement les résultats acquis jusqu'à présent.

Le septum transversum est actuellement complètement envahi et

à fait antérieure et qui se continue avec le pilier ventral. Mais il y a de plus à ce lobe, une partie interne, moins saillante, engagée dans le méso latéral. Cette partie interne se trouve là directement en arrière de l'extrémité postérieure du poumon. C'est elle qui, à son extrémité antérieure, revêtue par le tissu conjonctif du méso et l'épithélium cœlomique, constitue la paroi pleurale postérieure dont j'ai parlé plus haut.

De la sorte, cette paroi se continue en dehors par l'intermédiaire de la partie externe du lobe hépatique avec le pilier ventral de la membrane pleuro-péritonéale (fig. 18 et 19).

Il me reste à parler des deux faces de ces membranes. Chacune d'elles présente en effet une face interne légèrement concave, qui contourne le poumon, et une face externe, libre, séparée de la paroi latérale du corps par un petit cul-de-sac de la cavité cœlomique.

Ce cul-de-sac, très peu étendu sur cet embryon, va prendre plus tard un grand développement et jouer un rôle très important dans la formation du foie, du diaphragme et des cavités pleurales, péritonéale et péricardique.

Nous les désignerons dès maintenant sous le nom de *recessus antéro-latéraux de la cavité péritonéale*. Cette dénomination se justifiera surtout plus tard.

La présence des membranes pleuro-péritonéales en arrière de la courbe des canaux de Cuvier a pour effet de commencer à circonscrire dans les cavités pleuro-péritonéales primitives, les cavités pleurales futures.

Elles divisent en effet incomplètement chacune de ces cavités, en une partie interne ou pleurale, et une externe, le recessus antéro-latéral de la cavité péritonéale.

Elles forment ainsi des parois pleurales externes fort incomplètes encore, car les cavités pleurales qu'elles circonscrivent communiquent encore avec la cavité péritonéale par deux larges orifices ovalaires.

Ces orifices, un droit et un gauche, sont délimités de la façon suivante :

En avant, par le bord postérieur de la membrane pleuro-péritonéale ;

En bas, par le pilier ventral ;

En haut, par le pilier dorsal, et plus en arrière, par la paroi dorsale du cœlome ;

En arrière, cet orifice n'est délimité que du côté droit, et cela par le bord externe de la paroi pleurale postérieure. Cette dernière n'existe, en effet, pas encore du côté gauche.

En décrivant les membranes pleuro-péritonéales, j'ai en partie déjà interprété leur mode de formation.

L'allongement notable des canaux de Cuvier dans la seconde partie de leur trajet, l'allongement de la paroi dorsale du corps et des veines cardinales y contenues, doivent avoir pour effet de reporter en avant la courbe à convexité antérieure des canaux de Cuvier. Si l'on ajoute à ce fait la réduction relative de leur calibre, l'accroissement de la paroi latérale du corps amenant la formation des recessus antéro-latéraux de la cavité péritonéale, on s'expliquera assez bien la persistance d'un repli de la paroi du cœlome en arrière de la paroi postérieure des canaux de Cuvier reportés en avant.

Le développement de ces membranes est en tous cas intimement lié aux modifications qu'ont subies les canaux de Cuvier dans cette partie de leur trajet.

Tout le prouve : les insertions de leurs bords, leur situation, la façon dont elles prolongent en arrière la paroi de ces canaux, enfin, l'apparition de cette membrane d'un seul côté du corps d'abord, du côté gauche.

Sur l'embryon précédent, nous avons en effet reconnu la présence de cette membrane derrière le canal de Cuvier gauche, et ce canal seul était déjà reporté un peu en avant. Remarquons encore, qu'elles occupent vis-à-vis des parois latérales du cœlome, la même situation qu'occupaient chez l'embryon B, les saillies formées par les canaux de Cuvier dans la première portion de leur trajet. (Voir p. 523.)

L'apparition chez cet embryon des membranes pleuro-péricardique et pleuro-péritonéales, la formation des recessus antéro-latéraux de la cavité péritonéale, constituent le début d'une nouvelle période dans le développement du foie. Les parties déjà formées de cet organe vont continuer à évoluer, mais à partir de cet embryon, toute une nouvelle portion du foie va se former, et cela dans le domaine des membranes et des recessus que nous venons de décrire.

Avant d'aborder l'étude d'embryons plus âgés, nous croyons utile de résumer brièvement les résultats acquis jusqu'à présent.

Le septum transversum est actuellement complètement envahi et

modifié par le foie. Toute sa face inférieure, revêtue par l'épithélium cœlomique, constitue toujours la paroi supérieure de la cavité péricardique; seulement cette paroi s'est redressée. D'horizontale qu'elle était, elle est devenue oblique en bas et en arrière, et se continue à angle aigu ou en courbe assez brusque avec la paroi inférieure.

Tout le tissu conjonctif qui enveloppait les veines et le sinus veineux, a été envahi par le tissu hépatique. Comme le septum transversum se continuait en arrière dans les couches supérieures de la paroi abdominale inférieure, ces dernières ont aussi été envahies par le foie, et de la sorte le tissu glandulaire développé dans le septum transversum se continue sans ligne de démarcation aucune dans le tissu développé dans l'épaisseur de la paroi abdominale.

La foie s'est aussi accru en épaisseur, dans le sens dorso-ventral, en refoulant vers le bas l'extrémité postérieure de la paroi péricardique supérieure.

En suivant le trajet des veines ombilicales, en pénétrant dans leurs parois et les refoulant devant lui, le tissu hépatique a constitué les deux lobes ombilicaux qui, confondus en un seul, forment actuellement le lobe médian.

En se comportant de même vis-à-vis des veines omphalo-mésentériques, il a constitué les deux lobes latéraux, et en envahissant la paroi postérieure du sinus veineux, il a formé la partie antérieure du foie, dans laquelle tous ces lobes sont confondus.

Enfin le lobe latéral droit du foie a pris un développement plus considérable, en envahissant le méso latéral.

Nous venons de voir que les deux lobes latéraux vont continuer à se développer dans les piliers ventraux des membranes pleuro-péritonéales.

A partir de ce stade, ce sont les membranes pleuro-péritonéales et pleuro-péricardique qui vont jouer le rôle principal. C'est pourquoi nous avons tant insisté sur leur première apparition.

Embryon E. (13 jours 1/2.)

Le volume du foie a continué à croître par suite du développement des différentes parties déjà formées, et de plus par la progression de l'organe en avant dans les membranes dont nous avons signalé l'apparition chez l'embryon D.

Le lobe médian, en grandissant dans la partie postérieure du

septum transversum et dans la paroi abdominable inférieure, continue à refouler en bas et en avant l'extrémité postérieure de la paroi supérieure du péricarde et lui donne ainsi une inclinaison de plus en plus marquée vers le bas. De supérieure qu'elle était, elle tend à devenir postérieure.

Cette paroi du péricarde est, par sa face supérieure, unie dans toute son étendue à la face antéro-inférieure du foie (fig. 25, 26, 27, pl. XVI).

Mais dans la paroi abdominale inférieure, tout en continuant à grandir, le foie tend maintenant à s'isoler de cette paroi.

Sur cet embryon, il ne lui est plus uni que dans l'étendue d'une zone médiane antéro-postérieure encore assez large, que traverse la veine ombilicale, et qui se maintiendra plus tard sous forme de ligament suspenseur. De chaque côté de cette zone, la face inférieure du lobe médian s'est isolée de la paroi abdominale et est revêtue par le feuillet viscéral du péritoine (fig. 28, pl. XVI).

Cette partie du foie, en se développant, a refoulé l'extrémité inférieure et postérieure de la paroi péricardique en avant et a contribué pour sa part au redressement de cette paroi.

Ce fait que la paroi péricardique d'abord supérieure, devient peu à peu postérieure, s'explique très bien par le développement du foie dans les parties dorsales de l'extrémité postérieure de cette paroi et par sa pénétration dans la paroi abdominale inférieure.

Mais ce processus est aussi amené par la réduction notable, relative de toute la cavité péricardique. Chez l'embryon A, en effet, elle constituait la partie la plus importante du cœlome, en avant de l'ombilic; actuellement elle n'en occupe plus qu'une petite partie. Cette réduction a été signalée par tous les auteurs, notamment par Uskow, et s'accentuera encore dans la suite.

Les *lobes latéraux* ont continué à grandir. Ils proéminent tous deux fortement dans le cœlome, à droite et à gauche du tube digestif, sur la face dorsale du lobe médian.

Ils sont séparés de ce dernier par de profondes scissures latérales, mais dans leur partie interne, ils se confondent avec lui (fig. 27, 28).

Le *lobe latéral gauche* est un peu arrêté dans son expansion par le développement de l'estomac, mais il continue à croître en avant. Nous allons voir bientôt comment.

Quant au *lobe latéral droit*, il a envahi le méso latéral, et se

trouve presque tout entier engagé dans son épaisseur. En avant, il occupe cette situation jusque immédiatement en arrière de l'extrémité postérieure du poumon droit; en arrière il l'occupe jusqu'au bord postérieur libre du méso latéral, et a reporté ce bord postérieur en arrière jusqu'en regard du bord antérieur libre du méso-duodénum.

Plus en arrière encore son tissu hépatique a envahi le tissu conjonctif du prolongement caudal du méso latéral, et l'a transformé en un lobe du foie. Ce nouveau lobe longe la face latérale droite du méso-duodénum, et se trouve appendu à la paroi dorsale de la cavité abdominale, le long de l'insertion dorsale de ce dernier. Le tissu hépatique n'a pas envahi l'insertion dorsale du prolongement caudal et de la sorte ce lobe se trouve appendu par cette insertion à la paroi abdominable supérieure, immédiatement à droite du méso-duodénum.

Ce nouveau lobe du foie entoure la veine cave inférieure, et constitue le lobe de cette veine.

(Je rappellerai ici qu'il n'est pas l'homologue du *lobus descendens hepatis* des Amphibiens, comme le croyait Klaatsch. J'ai démontré, dans un travail antérieur, que chez l'Axolotl, il n'existe pas de prolongement caudal au méso latéral, et que le lobe descendant se développe dans la partie postérieure du bord inférieur du méso latéral, et dans le méso-duodénum lui-même.) En envahissant le bord postérieur du méso latéral, et en le reportant ainsi en arrière, le tissu hépatique a confondu en une seule masse toute la partie postérieure de ce lobe latéral, et la partie de ce lobe qui entourait la veine porte, et formait, sur l'embryon précédent, le pourtour inférieur de l'hiatus de Winslow, ne se distingue plus du restant du lobe latéral. La veine porte circonscrit à elle seule maintenant, l'hiatus de Winslow à son pourtour inférieur, et au sortir du méso-duodénum, pénètre presque immédiatement dans le lobe latéral du foie (fig. 28).

Mais il y a plus. La face interne du lobe latéral droit, immédiatement en avant du bord antérieur libre du méso-duodénum, proémine actuellement vers la gauche dans la cavité hépato-entérique, et constitue ainsi l'origine du lobule de Spiegel.

Actuellement, ce lobule est encore peu développé, mais fait saillie dans la cavité hépato-entérique, au-dessus du mésogastre ventral et de la partie voisine de l'estomac, et au-dessous de la

paroi dorsale du corps (fig. 28). Il dépasse déjà un peu la ligne médiane et présente une face postérieure moulée sur le bord antérieur libre du méso-duodénum. Entre les deux, persiste une fente étroite qui fait communiquer la cavité hépato-entérique avec la cavité générale du péritoine. C'est l'hiatus de Winslow.

Ce nouveau lobe, développé à la face interne du lobe droit, est donc bien le lobule de Spiegel, l'ébauche du lobus caudatus de Krause.

C'est surtout à leurs extrémités antérieures que les deux lobes latéraux se sont développés en pénétrant dans les piliers ventraux des membranes pleuro-péritonéales.

Ceci nous amène à parler maintenant des parties du foie qui, dans les portions antérieures de l'organe, se sont développées dans les membranes pleuro-péritonéales et pleuro-péricardique.

Les *extrémités antérieures des lobes latéraux* s'avancent maintenant en avant de l'extrémité postérieure des poumons (fig. 22, 23, 24, pl. XV).

Le tissu hépatique de ces lobes a envahi à la fois l'extrémité postérieure de la membrane pleuro-péricardique et les piliers ventraux des membranes pleuro-péritonéales, insérés sur la face dorsale de cette dernière.

Chacun de ces piliers et la membrane pleuro-péricardique sous-jacente, envahis à la fois par le tissu hépatique, sont ainsi confondus en une seule masse qui constitue actuellement l'extrémité antérieure du lobe latéral (fig. 23, 24, pl. XV, 25, 26, pl. XVI).

Ces extrémités des lobes latéraux s'avancent ainsi vers le haut entre la paroi latérale du corps, et le pourtour inférieur et externe des extrémités postérieures des poumons. Leur face supérieure et interne se moule sur les poumons, et se continuant en dedans avec la face dorsale de la membrane pleuro-péricardique, forme une paroi pleurale inférieure et externe (fig. 25).

Or, du côté droit, nous l'avons vu sur l'embryon précédent, le pilier ventral se continuait en arrière, avec cette face antérieure du méso latéral épaissi qui constitue une paroi pleurale postérieure. Actuellement cette dernière paroi est plus étendue, mieux délimitée et se continue en avant et en dehors dans la paroi pleurale inférieure et externe dont nous venons de parler, et que constitue l'extrémité antérieure du lobe droit (fig. 27).

Cette extrémité antérieure du lobe droit a simplement pris la place de l'extrémité postérieure du pilier ventral.

Du côté gauche, en avant du grand cul-de-sac de l'estomac, le lobe latéral présente aussi les premières phases d'un processus d'une grande importance pour le développement du diaphragme.

Nous avons vu, au stade précédent, que le tissu conjonctif entourant la face latérale gauche de l'œsophage formait une masse de revêtement considérable, étendue de l'extrémité postérieure du poumon gauche à l'extrémité antérieure du grand cul-de-sac de l'estomac.

Par l'intermédiaire du mésentère ventral très court, ce tissu conjonctif se continuait dans la face dorsale du septum transversum.

Actuellement, ce mésentère s'est encore raccourci, s'est élargi et s'est confondu avec le revêtement sus-indiqué et avec la face dorsale du septum transversum. Le tissu hépatique qui occupe la partie interne du lobe latéral gauche a pénétré à ce niveau dans le septum transversum et dans le mésentère ventral, et de cette façon, le lobe latéral se trouve uni à la face latérale gauche de l'œsophage par toute cette masse de tissu conjonctif, qui le revêt, et passe entre l'extrémité postérieure du poumon et l'extrémité antérieure du grand cul-de-sac de l'estomac (fig. 26, comp. avec fig. 25 et 27, pl. XVI).

Chez cet embryon, ces parties du poumon et du grand cul-de-sac de l'estomac et une partie du lobe latéral gauche du foie sont donc engagés dans une même masse du tissu conjonctif.

C'est à ce niveau que va se produire plus tard une paroi pleurale postérieure qui présentera par conséquent avec le lobe hépatique développé dans le pilier ventral, les mêmes rapports que ceux que nous avons signalés du côté droit entre la paroi pleurale postérieure et le lobe latéral droit.

Dans la membrane pleuro-péricardique, a pénétré chez cet embryon le tissu hépatique de l'extrémité antérieure et supérieure du foie. C'est le tissu de la masse commune de l'organe, c'est-à-dire celui du lobe médian et celui des parties internes des lobes latéraux.

Cet envahissement de la membrane pleuro-péricardique n'est pas encore très prononcé surtout dans la zone médiane. Là, la membrane pleuro-péricardique, très épaisse, contient le sinus veineux, et forme d'une part les parois inférieures des cavités pleurales, et d'autre part, prolonge en avant la paroi péricardique postéro-supérieure.

Mais le tissu hépatique ne l'a encore envahi que sur les côtés, et un peu au-dessous du sinus veineux (fig. 22, 23, pl. XV, 25, pl. XVI). Cet envahissement devient bien plus actif sur les embryons plus âgés; il y est aussi plus facile à étudier. Nous réserverons donc pour plus tard les détails sur ce sujet.

Pour en finir avec le foie, nous dirons quelques mots des *veines* qui le parcourent.

On trouve encore, dans l'épaisseur du parenchyme hépatique, un vaste sinus veineux (fig. 25), se continuant en avant dans le reste du sinus veineux primitif, qui formera les portions thoracique et diaphragmatique de la veine cave inférieure (fig. 22 et 23, pl. XV). C'est évidemment de ce dernier sinus que nous parlions à propos de la membrane pleuro-péricardique.

En arrière, le sinus intra-hépatique présente une distribution un peu différente de ce qu'elle était au stade précédent.

Il se subdivise, en effet, en trois troncs principaux (fig. 28, pl. XVI).

Le premier est celui de la *veine porte*, qui gagne immédiatement le lobe latéral droit, et passe dans le méso-duodénum au niveau de l'hiatus de Winslow, dont elle forme le pourtour inférieur.

Le second est la *veine ombilicale*, très volumineuse, qui, occupant le lobe médian, se dirige en arrière et en bas.

Au niveau de l'ombilic, elle abandonne le foie, et gagne la paroi inférieure du corps, en passant dans le ligament suspenseur.

Le troisième, enfin, est la *veine cave inférieure*. Elle gagne aussi le lobe latéral droit, dont elle occupe la partie supérieure, engagée à moitié dans le tissu hépatique, à moitié dans le tissu du bord supérieur du méso latéral. Ce bord supérieur, non envahi par le foie, unit la veine cave et le lobe latéral à la paroi dorsale du corps. En arrière, le vaisseau passe dans le lobe de la veine cave inférieure, conservant avec ce dernier les rapports qu'elle avait avec le lobe latéral proprement dit, et occupant toujours la même situation par rapport à la paroi dorsale du corps.

Les faits principaux que nous a appris l'étude du foie chez cet embryon, sont les suivants : le *lobe latéral droit*, développé dans le méso latéral, uni en haut à la paroi dorsale du corps, en bas au lobe médian, a poussé trois prolongements : un antérieur, qui continue en avant la partie externe et inférieure du lobe principal, et l'unit à la membrane pleuro-péritonéale. C'est le *lobule du pilier ventral*;

Un postérieur, engagé dans le prolongement caudal du méso latéral; c'est le *lobe de la veine cave inférieure*;

Enfin, un interne, qui est le *lobule de Spiegel.*

Le *lobe latéral gauche*, uni en bas au lobe médian, a poussé un prolongement entre le poumon et le grand cul-de-sac de l'estomac, dans le tissu conjonctif entourant la face latérale du tube digestif. Il est ainsi uni au mésentère dorsal et à la paroi dorsale du corps.

Il a donné naissance à un second prolongement, antérieur, c'est le *lobule du pilier ventral.*

Enfin, la partie antéro-supérieure du foie (lobe médian et partie interne des lobes latéraux) commence à envahir la membrane pleuro-péricardique.

Il nous reste, pour en finir avec ce stade, à parler des *membranes pleuro-péritonéales*, et des *recessus antéro-latéraux de la cavité péritonéale.*

Les changements que ces membranes ont subis, et à plus forte raison ceux qu'elles subiront dans la suite, sont absolument indépendants des modifications survenues dans le trajet et la direction des canaux de Cuvier.

Le rôle qu'elles vont jouer dans la formation du diaphragme et du foie est dû au concours de deux facteurs principaux : le développement des poumons et celui du foie. Ajoutons que le développement des parois du corps et de la cavité péritonéale intervient également.

Chez cet embryon E, les membranes pleuro-péritonéales et les recessus antéro-latéraux se sont fortement accrus.

Les deux recessus antéro-latéraux de la cavité péritonéale se sont développés d'arrière en avant et en même temps de haut en bas. Ils apparaissent de chaque côté des cavités pleurales sous forme de deux fentes obliques de haut en bas et de dedans en dehors (fig. 22, pl. XV).

En arrière, ils s'ouvrent dans la cavité péritonéale.

En avant, ils se terminent en cul-de-sac à une certaine distance de la portion dorso-ventrale des canaux de Cuvier.

Vers le haut, ils s'étendent jusqu'à la paroi dorsale du corps, en dehors des saillies qu'y forment les veines cardinales (fig. 22).

Vers le bas, ils s'arrêtent au point où la membrane pleuro-péricardique s'insère sur les parois latérales du corps. Cette insertion se fait maintenant très obliquement en bas et en dehors.

Les recessus sont délimités par deux parois, l'une interne et l'autre externe.

La dernière est formée par la paroi latérale du corps.

L'interne doit être subdivisée en deux parties : une supérieure, que constitue la membrane pleuro-péritonéale; une inférieure, que forme actuellement la partie la plus externe de la membrane pleuro-péricardique. Cette dernière s'est en effet développée dans le sens transversal, et ce développement a eu pour résultat de reporter un peu en dedans le bord inférieur de la membrane pleuro-péritonéale, inséré sur sa face dorsale. Il en est résulté la formation d'une partie nouvelle, comprise entre la paroi latérale du corps et l'insertion de la membrane pleuro-péritonéale (fig. 22).

Or, cette partie nouvelle de la membrane pleuro-péricardique ne sépare pas la cavité péricardique de la cavité pleurale, mais du recessus antéro-latéral de la cavité péritonéale.

Elle doit donc être désignée sous le nom de *membrane péritonéo-péricardique*.

La membrane pleuro-péricardique primitive se trouve donc subdivisée en trois parties par les membranes pleuro-péritonéales :

Une médiane, ou *pleuro-péricardique proprement dite* (fig. 22, M. Pl. P.), et deux parties latérales, les *membranes péritonéo-péricardiques* (fig. 22, M. Pr. P.).

La membrane pleuro-péricardique est unie dorsalement et sur la ligne médiane au mésentère ventral; sur les côtés, elle forme la paroi inférieure des cavités pleurales.

Les membranes péritonéo-péricardiques délimitent d'une part, la partie inférieure des recessus péritonéaux, et d'autre part, les parties supérieures et latérales de la cavité péricardique.

En outre, dans toute l'étendue des recessus antéro-latéraux de la cavité péritonéale, la membrane pleuro-péricardique présente maintenant un bord externe, qui répond à l'union de la membrane pleuro-péritonéale et de la membrane péritonéo-péricardique (fig. 22).

Cette remarque a une grande importance, comme nous allons le voir bientôt.

Nous ajouterons encore que, dans les membranes péritonéo-péricardiques, le tissu du lobe médian du foie commence déjà à pénétrer (fig. 22 et 24, pl. XV). C'est le début d'un processus qui deviendra très important plus tard.

Disons enfin que les membranes pleuro-péritonéales se sont

allongées, et cela, non seulement d'avant en arrière, mais aussi de haut en bas.

Leur bord antérieur ne se confond plus avec la paroi postérieure du canal de Cuvier. Ces canaux se sont éloignés, ont été reportés en avant, et ont quitté tout rapport avec les membranes dont nous parlons.

Ces dernières se continuent en avant, directement, dans les parois latérales du corps.

Leur bord postérieur, développé d'avant en arrière, s'est rapproché de l'extrémité postérieure des poumons.

Il se continue toujours dans un pilier ventral et un pilier dorsal. J'ai longuement parlé du premier, à propos du foie. Le pilier dorsal, actuellement, mérite une description spéciale.

Du côté droit, il se présente comme une saillie de la paroi dorsale du corps située en dehors du poumon, et immédiatement en dedans du bourrelet formé par le corps de Wolff (fig. 25, 26, 27, pl. XVI).

Il se dirige directement en arrière, arrive au niveau de l'extrémité postérieure du poumon, et là où le méso latéral épaissi forme la paroi pleurale postérieure il se continue avec l'extrémité supérieure du bord externe de cette paroi (fig. 27).

Du côté droit, les deux piliers, ventral et dorsal, se comportent donc de la même façon; tous deux ils viennent se fusionner avec le bord externe de la paroi postérieure de la cavité pleurale.

La seule différence est que, dans le pilier ventral, s'est développée l'extrémité antérieure du lobe latéral du foie.

Le méso latéral et le lobe latéral droit se continuent donc en bas et en haut, avec les prolongements (piliers) supérieur et inférieur de la membrane pleuro-péritonéale.

Du côté gauche, le pilier dorsal, également très nettement marqué, et occupant par rapport au poumon et au corps de Wolff, la même situation que son homologue du côté droit, n'a pas absolument le même trajet.

Sa direction est également antéro-postérieure, mais elle est, de plus, légèrement oblique de dehors en dedans, c'est-à-dire que le pilier se rapproche peu à peu de la racine du mésentère dorsal (fig. 26).

Il ne l'atteint pas, toutefois, à ce stade et au voisinage de l'extrémité postérieure du poumon, il s'efface et la paroi du corps se nivelle complètement.

Enfin, pour terminer la description de cet embryon, si nous

comparons l'orifice par lequel les cavités pleurales communiquent avec la cavité abdominale, avec ce qu'il était au stade précédent, nous constaterons qu'il s'est resserré par l'accroissement des membranes pleuro-péritonéales, et par l'accentuation des saillies que forment les piliers ventraux et dorsaux.

Embryon F. (8 millimètres de longueur.)

Les principaux changements qu'il présente sont dus au développement des poumons, des recessus antéro-latéraux de la cavité péritonéale, et des parties antérieures du foie.

Les poumons, épaissis et allongés, se sont développés transversalement dans leur partie moyenne, à un niveau qui correspond aux extrémités antérieures des recessus antéro-latéraux.

Chacun d'eux présente actuellement la forme de deux cônes à sommets arrondis, réunis par leurs bases; le point d'union de ces bases correspondant évidemment à la portion de l'organe qui a subi le plus grand développement.

Cet accroissement des poumons a amené un accroissement simultané des *cavités pleurales*, qui nous intéresse surtout par les modifications qu'il a amenées dans les parties postérieures de ces cavités, celles qui contiennent le cône pulmonaire postérieur.

Et d'abord, la cloison mésentérique dorso-ventrale qui sépare ces cavités et forme en même temps leur paroi interne, s'est allongée.

La membrane pleuro-péricardique, envahie par le foie, s'est avancée au-dessous du cône pulmonaire postérieur, et forme de chaque côté une paroi pleurale inférieure.

Mais un changement bien plus important consiste dans l'apparition d'une paroi supérieure. Cette dernière, concave transversalement (fig. 3 ci-contre), est formée par la paroi dorsale du corps qui s'est développée de dedans en dehors.

Cette paroi supérieure a reporté en dehors et un peu en bas l'insertion supérieure de la membrane pleuro-péritonéale, et circonscrit déjà la cavité pleurale, vers le haut.

Le bord supérieur de la membrane pleuro-péritonéale est reporté d'autant plus en dehors qu'on le considère dans une partie plus antérieure de son trajet, et là cette membrane ne constitue plus que la partie inférieure de la paroi pleurale externe.

Dans ces conditions, on peut déjà décrire les parois de chaque cavité pleurale de la façon suivante :

Une paroi interne formée par la cloison mésentérique;

Une paroi supérieure concave, formée par la paroi dorsale du corps;

Une paroi inférieure et externe, concave aussi, mais à concavité supérieure, formée en dedans par la membrane pleuro-péricardique, en dehors par la membrane pleuro-péritonéale en avant, le pilier ventral en arrière (fig. 3 et 4 ci-contre).

Comme je le disais plus haut, le transport en dehors de l'insertion supérieure de la membrane pleuro-péritonéale est surtout marquée en avant. A son extrémité postérieure, cette extrémité est

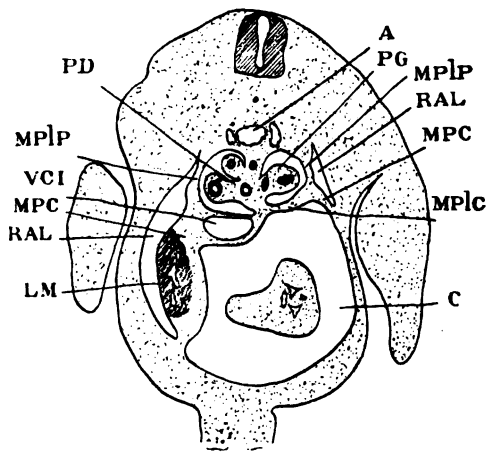

Fig. 3.

beaucoup moins écartée de la ligne médiane, et de la sorte, suivi d'arrière en avant, le bord supérieur de cette membrane est oblique en bas et en dehors.

Recessus antéro-latéraux de la cavité péritonéale. — Les changements que nous venons d'indiquer dans l'insertion et la direction du bord supérieur de la membrane pleuro-péritonéale ont pour effet de modifier considérablement la situation de ces recessus (fig. 3 et 4 ci-contre).

Ils sont reportés en dehors et leurs extrémités antérieures sont même reportées en dehors et en bas, dans une position intermédiaire aux cavités pleurales et péricardiques. Au lieu de remonter vers la paroi dorsale jusqu'en dehors des veines cardinales, comme

au stade précédent, elles ne dépassent guère la paroi pleurale externe (fig. 3 à gauche).

La paroi externe des recessus, constituée par la paroi latérale du corps, a été reportée en dehors; elle s'est aussi développée, particulièrement dans le sens dorso-ventral.

Il en résulte que le recessus s'est allongé dans ce sens.

Mais c'est surtout la paroi interne qui s'est modifiée et qui présente des changements importants. Elle est devenue anguleuse, et l'angle ouvert en dehors qu'elle présente est formé par la réunion des parties supérieure et inférieure de cette paroi, c'est-à-dire par l'union de la membrane pleuro-péritonéale, et de la membrane péritonéo-péricardique. (Voir la description de cette paroi chez l'embryon E.) La première de ces membranes est légèrement oblique de haut en bas, de dehors en dedans et d'avant en arrière; la seconde est aussi légèrement oblique de haut en bas, de dedans en dehors et d'avant en arrière.

Elles forment ainsi un angle très obtus ouvert en dehors, et sur l'arête de cet angle s'insère le bord externe de la membrane pleuro-péricardique (fig. 3).

En somme, les rapports signalés sur l'embryon E sont restés les mêmes, mais la paroi interne est devenue anguleuse.

Ces modifications sont dues à la pénétration du foie dans la partie postérieure des recessus antéro-latéraux.

Cela nous amène à parler des changements que présente le foie dans sa portion antérieure. Le tissu hépatique des parties antéro-latérales du lobe médian du foie, a envahi d'arrière en avant le tissu conjonctif des membranes péritonéo-péricardiques (fig. 3 dans le texte). Ces parties antéro-latérales du lobe médian se comportent vis-à-vis de ces membranes comme il se comportait antérieurement vis-à-vis du septum transversum.

Les couches superficielles supérieures ou dorsales leur fournissent un revêtement capsulaire, tandis que les couches inférieures ou ventrales, avec l'épithélium péricardique, tapissent la face antéro-inférieure de ces lobes et prolongent ainsi, vers le haut et en dehors, la paroi péricardique postéro-supérieure. De cette façon, les parties antéro-latérales du lobe médian restent unies par toute leur face interne et ventrale aux membranes péritonéo-péricardiques; tandis que leur face supérieure et externe fait saillie dans la cavité du recessus.

Cette disposition, qui commence à se produire chez cet embryon, est beaucoup plus marquée et plus facile à reconnaître chez l'embryon suivant.

Les extrémités antérieures des lobes latéraux pénètrent elles aussi dans les cavités des recessus, et interviennent aussi dans leur dilatation.

Voici comment. Nous avons vu sur l'embryon précédent que le tissu hépatique de ces lobes envahissait les piliers ventraux des membranes pleuro-péritonéales. Ce tissu hépatique épaississait considérablement ces piliers et les développait surtout en dehors.

Leur face supéro-interne restait intacte, formant la paroi pleurale inféro-externe.

Actuellement, ces piliers sont envahis par le foie dans toute leur étendue, jusqu'au bord postérieur libre des membranes. Leur face supéro-interne, plus développée (fig. 29, pl. XVI) constitue toujours la paroi inféro-externe des cavités pleurales, et cette face se continue en avant dans la face interne de la membrane pleuro-péritonéale.

L'extrémité antérieure du lobe hépatique, développée au contraire dans la partie externe de ce pilier, et saillante en dehors, pénètre dans le recessus en dessous et en dehors de la membrane pleuro-péritonéale. Une partie du tissu hépatique commence déjà à pénétrer dans la membrane elle-même (fig. 4 ci-contre), et se trouve ainsi appendue à sa face inférieure et externe.

Ce processus va progresser dans les phases ultérieures et, avec le précédent, modifiera considérablement les recessus antéro-latéraux de la cavité péritonéale.

Revenons maintenant à la partie médiane et antérieure du foie.

Cette portion de l'organe est constituée par le lobe médian surtout et aussi, dans ses parties latérales, par les portions internes des lobes latéraux,

Le tissu hépathique de ces parties du foie pénètre d'arrière en avant dans la membrane pleuro-péricardique, et en envahit le tissu conjonctif, de telle sorte que les couches superficielles de cette membrane, avec leurs revêtements épithéliaux, sont respectées et revêtent les deux faces du foie qui pénètre ainsi comme un coin à l'intérieur de la membrane.

Cette dernière se trouve par là divisée en un feuillet supérieur et un feuillet inférieur. Le feuillet supérieur reste uni à la cloison au

mésentérique sur la ligne médiane, et de chaque côté constitue au-dessous des poumons la partie interne de la paroi pleurale inférieure.

Le feuillet inférieur continue en avant et en haut la paroi péricardique postéro-supérieure. C'est surtout le long de ce feuillet que le tissu hépatique s'avance au-dessous du sinus veineux (fig. 4), et cette particularité du processus a pour effet de refouler ce sinus vers ce feuillet supérieur.

Il est une dernière observation assez importante qu'il nous reste

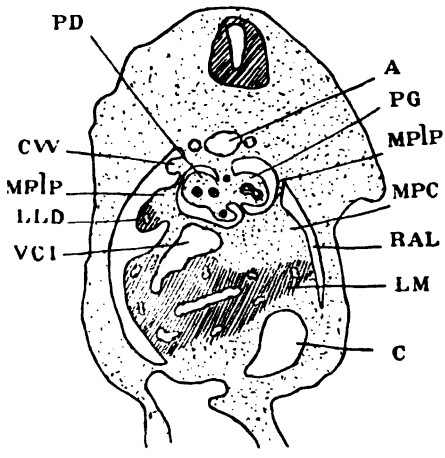

Fig. 4.

à faire au sujet de cette pénétration du foie dans la membrane pleuro-péricardique.

C'est qu'elle est toujours en retard sur sa pénétration dans les membranes péritonéo-péricardiques, et qu'ainsi les parties antéro-latérales du lobe médian font saillie en avant de sa portion médiane. Il en résulte que, sur une coupe transversale passant par les extrémités antéro-latérales du lobe médian, engagées dans les recessus, la membrane pleuro-péricardique est libre et s'insère par ses bords latéraux sur les angles internes des recessus (fig. 29).

Enfin, de cette description il résulte qu'au niveau des poumons la paroi pleurale inférieure est bien constituée en arrière, comme nous l'avons dit plus haut, par le feuillet supérieur de la membrane pleuro-péricardique en dedans, et par le revêtement supéro-interne

des piliers ventraux ou des extrémités antérieures des lobes latéraux du foie en dehors.

Nous savons comment cette paroi se continue du côté droit avec la paroi postérieure de la cavité pleurale. Sous ce rapport, la disposition est la même qu'au stade précédent, mais plus accusée encore.

Voyons comment elle se comporte actuellement du côté gauche.

Nous avons vu, au stade précédent, que le tissu conjonctif revêtant la face latérale gauche de l'œsophage formait une masse considérable, unissant l'extrémité postérieure du poumon au grand cul-de-sac de l'estomac, et fusionné d'autre part avec le mésentère ventral et la face dorsale de la membrane pleuro-péricardique. Le tissu hépatique engagé dans cette dernière membrane avait même commencé à envahir le mésentère ventral, et, de cette façon, le lobe médian, et surtout le lobe latéral gauche du foie, se trouvaient unis à cette masse de tissu conjonctif.

Actuellement la cavité pleurale s'est insinuée entre elle et l'extrémité postérieure du poumon, qui est ainsi devenu libre. En outre, la cavité péritonéale s'engage entre elle et le grand cul-de-sac de l'estomac et, de la sorte, le foie n'est plus uni par le tissu conjonctif interposé qu'à la face latérale gauche de l'œsophage (fig. 29).

Un large méso latéral gauche, transversal, passant entre le poumon et le grand cul-de-sac de l'estomac, établit ainsi la continuité entre le mésentère et la paroi dorsale du corps, d'une part, et le foie, d'autre part. La face supérieure de ce méso se continue en bas dans la face dorsale de la membrane pleuro-péricardique, en bas et en dehors, dans la face supéro-interne du lobe latéral gauche du foie. Elle prolonge donc en arrière et en haut la paroi pleurale inférieure [1].

Il n'y a pas encore en réalité de paroi pleurale postérieure formée, mais elle commence cependant à apparaître. Sur le prolongement de ce méso latéral gauche, le mésentère dorsal s'épaissit et fait une légère saillie en dehors. C'est le début de cette paroi (fig. 29).

Tels sont les faits qui méritent d'être signalés au sujet du développement du foie chez cet embryon. Je ne parlerai pas du lobule

1. Quand nous disons méso latéral gauche, nous n'entendons nullement qu'il ait la même origine et la même signification que le vrai *méso latéral*, qui n'existe qu'à droite. C'est uniquement pour la facilité de la description que nous employons ce terme.

de Spiegel, ni du lobe de la veine cave inférieure, pas plus que du système vasculaire hépatique. La disposition est la même que chez l'embryon E, et je tomberais fatalement dans des redites inutiles.

Nous avons longuement parlé, au début de la description de cet embryon, des membranes pleuro-péritonéales et des piliers ventraux.

Il nous reste à ajouter quelques mots à propos des *piliers dorsaux*.

Très saillants, ils présentent, mais d'une façon beaucoup plus accusée, la disposition qu'ils avaient au stade précédent.

A droite, le pilier dorsal s'unit à l'extrémité supérieure du bord externe de la paroi pleurale postérieure. Celle-ci s'étant légèrement excavée, présente l'aspect d'une petite cupule, où se loge l'extrémité postérieure du poumon (fig. 29).

A gauche, le pilier dorsal continue la direction oblique d'avant en arrière et de dehors en dedans, qu'avait le bord supérieur de la membrane pleuro-péritonéale; il se rapproche ainsi peu à peu de la ligne médiane, et, en arrière, là où la racine du mésentère s'épaissit pour former le début de la paroi pleurale postérieure, il se fusionne avec son bord externe (fig. 29).

A ce stade, les piliers tant ventraux que dorsaux des membranes pleuro-péritonéales se comportent donc exactement de la même façon à droite et à gauche.

Des deux côtés ils se fusionnent avec le bord externe de la paroi postérieure des cavités pleurales.

J'ai dit plus haut que le bord postérieur libre des membranes pleuro-péritonéales avait été reporté en arrière par suite du développement du foie et de l'accroissement propre de ces membranes, et s'était rapproché de l'extrémité postérieure des poumons.

Mais il faut noter de plus que, les saillies formées par les piliers dorsaux et ventraux s'étant fortement accusées, l'espace compris entre eux est réduit à une simple fente et que, par suite, le bord postérieur libre des membranes pleuro-péritonéales a subi une réduction notable dans le sens dorso-ventral.

Des modifications que nous venons de signaler, il résulte que l'orifice par lequel chaque cavité pleurale communique avec la cavité abdominale est constitué par une fente antéro-postérieure, délimitée de la façon suivante : en avant, par le bord postérieur, très réduit, de la membrane pleuro-péritonéale; en arrière, par le

bord externe de la paroi postérieure de la cavité pleurale; en haut, par le bord inférieur, libre, du pilier dorsal; en bas, par le bord supérieur du pilier ventral, que remplace maintenant l'extrémité antérieure du lobe latéral du foie.

Embryon G. (12 millimètres de longueur.)

Chez cet embryon, c'est le développement des poumons, des cavités pleurales, des recessus antéro-latéraux de la cavité péritonéale qui ont eu le plus d'influence sur le développement du foie et du diaphragme.

Les *poumons*, plus développés dans tous les sens, ont conservé la même disposition qu'au stade précédent. C'est encore en regard du sommet des recessus antéro-latéraux qu'ils sont le plus épais.

Au lieu d'avoir la forme de deux cônes tronqués réunis par leurs bases, le poumon est plutôt comparable à deux pyramides triangulaires, réunies par leurs bases; ces pyramides étant disposées de telle sorte qu'une de leurs faces est interne, la deuxième, supéro-externe, la troisième, inférieure. Cette disposition est surtout bien nette pour le cône antérieur, et il faut remarquer, de plus, que l'arête dorsale de la pyramide est arrondie, tandis que l'arête externe est au contraire à angle aigu, dirigée non seulement en dehors, mais en même temps un peu en bas.

Les *cavités pleurales* se sont aussi développées en tous sens, et plus encore que les poumons. Examinons-les d'abord dans leur partie antérieure.

Les parois dorso-latérales du corps, accrues notablement en bas et en dehors, ont reporté dans cette direction les extrémités externes de la membrane pleuro-péricardique (fig. 30, pl. XVI). Cette dernière, allongée transversalement, forme maintenant à la face dorsale de la cavité péricardique une paroi courbe, à concavité inférieure. Du côté des cavités pleurales, elle forme à chacune d'elles une paroi inférieure, oblique en dehors et en bas.

Cette paroi se réunit à la paroi externe en formant un angle très aigu, dont le sommet s'engage en dehors des parois latérales de la cavité péricardique. C'est dans cet angle que pénètre, sans le remplir, le bord externe de la pyramide antérieure des poumons.

Ces changements sont d'autant plus marqués dans cette partie antérieure des cavités pleurales que le cœur et la cavité péricar-

dique ne s'accroissent que bien peu à ce stade et subissent une réduction relative considérable.

Telles sont les modifications amenées par ce développement dans la configuration des cavités pleurales au niveau de la pyramide antérieure des poumons.

Dans la région postérieure, au niveau des pyramides pulmonaires postérieures, les mêmes causes ont amené des effets semblables dans les parois qui les délimitent.

Les parois dorso-latérales se prolongent aussi en dehors, et même en bas, dans leur partie tout à fait antérieure (fig. 31).

Restées dorsales en arrière (fig. 32, 33, pl. XVI), elles s'étendent de plus en plus en dehors, au fur et à mesure qu'on les examine plus en avant, et elles constituent ainsi des parois dorso-latérales ou supéro-externes à toute la partie moyenne des cavités pleurales.

Cette extension des parois dorsales en dehors et en bas a porté dans cette direction l'insertion pariétale des membranes pleuro-péritonéales (fig. 31). Celles-ci, au lieu de rester obliques en bas et en dedans, deviennent ainsi de plus en plus transversales dans leur partie antérieure, et de la sorte, au lieu de constituer une paroi latérale externe à chaque cavité pleurale, elles se placent à peu près dans le prolongement de la paroi inférieure et constituent la partie externe de cette dernière.

La paroi pleurale inférieure, de chaque côté, est donc actuellement constituée, en dedans par le feuillet supérieur de la membrane pleuro-péricardique, en dehors par la membrane pleuro-péritonéale ou son pilier ventral (fig. 31, 32, 33).

Cette partie externe de la paroi inférieure est encore oblique en bas et en dedans à son extrémité postérieure (fig. 33); elle est, au contraire, presque transversale en avant (fig. 31), c'est-à-dire que le processus étudié à la phase précédente s'est accentué, et le résultat en est naturellement surtout marqué dans la partie antérieure.

Mais là n'est pas le seul changement apporté dans cette paroi.

Les parois internes des cavités pleurales (mésentère dorso-ventral) se sont aussi étendues dans le sens dorso-ventral, et le maximum de leur hauteur se trouve aussi au niveau de la partie la plus épaisse des poumons.

Il en résulte que les bords internes des parois inférieures s'écartent maintenant d'autant plus de la paroi dorsale du corps qu'on

les observe plus en avant, et les dispositions réalisées ont donné une direction nouvelle à ces parois.

Suivies d'arrière en avant, elles se dirigent obliquement vers le bas, et leurs extrémités tout à fait antérieures se rapprochent déjà de la verticale (fig. 30). Elles décrivent ainsi, dans leur trajet en avant, une courbe à convexité antérieure et supérieure (fig. 31).

Or ces extrémités antérieures des parois inférieures des cavités pleurales sont uniquement constituées par les membranes pleuro-péritonéales.

Ces membranes forment à ce niveau les parois supéro-internes des recessus antéro-latéraux de la cavité péritonéale, au voisinage de leur sommet (fig. 31), et se terminent à angle aigu entre la membrane péritonéo-péricardique et la paroi latérale du corps.

Cette disposition se comprendra mieux quand nous aurons décrit les recessus et les modifications qu'ils ont subies.

Les *recessus antéro-latéraux de la cavité péritonéale* ont été considérablement modifiés par le processus que nous venons de décrire, et par le développement du foie. Envahis d'arrière en avant par les lobes latéraux et le lobe médian de ce dernier organe, ils ont accentué leur développement dans le sens qui s'indiquait déjà au stade précédent.

En pénétrant à l'intérieur de ces recessus, et en se développant dans leur paroi interne, c'est-à-dire dans les membranes péritonéo-péricardiques et pleuro-péritonéales, les lobes du foie ont transformé les recessus en deux vastes cavités ayant la forme de pyramides triangulaires à sommet antérieur terminé en cul-de-sac, et à base postérieure s'ouvrant largement dans la cavité abdominale.

Les extrémités antérieures de ces cavités ont été reportées en avant, en dehors et en bas, et leurs sommets arrondis, émoussés, répondent, comme aux phases précédentes, aux parties les plus épaisses des poumons (fig. 31, pl. XVI).

Les bases réunies des deux pyramides, qui constituent chaque poumon, présentent un angle tétraédrique, externe et un peu inférieur, en arrière duquel vient aboutir le sommet du recessus péritonéal.

Les parois de ces recessus présentent actuellement les dispositions suivantes : la paroi externe est constituée, comme auparavant, par la paroi latérale du corps. Elle s'est étendue dans le sens antéro-postérieur et dans le sens vertical, et occupe une position tout à

fait latérale (fig. 31). Elle est libre à sa face interne et revêtue par le péritoine.

La *paroi supéro-interne ou supérieure* est formée par la membrane pleuro-péritonéale, élargie, allongée d'avant en arrière. Elle est un peu oblique de dehors en dedans et de haut en bas, et devient presque transversale à son extrémité antérieure (fig. 31).

Ce changement de position est dû à ce que son insertion pariétale a été reportée en dehors et en bas, par l'accroissement de la paroi latérale du corps, tandis que son bord interne a été reporté en dedans, par la dilatation du recessus et par le développement du foie dans son épaisseur.

En avant, cette paroi supérieure du recessus devient libre, le foie n'y ayant pas pénétré (fig. 31, côté droit de l'embryon), et la membrane pleuro-péritonéale, qui suivait d'arrière en avant une direction oblique vers le bas, descend plus rapidement encore, devient presque verticale, et, gagnant le sommet du recessus, passe derrière l'angle externe des pyramides pulmonaires pour venir se terminer à angle aigu entre la paroi latérale du corps et la membrane péritonéo-péricardique.

L'extrémité antérieure de la membrane pleuro-péritonéale forme pour ainsi dire une paroi antérieure au recessus et une paroi postérieure à l'angle externe de la cavité pleurale.

La *paroi inféro-interne ou inférieure*, oblique en haut et en dedans, est d'autre part orientée de façon à présenter une face antérieure, inférieure et interne, et une face postérieure, supérieure et externe. La membrane péritonéo-péricardique qui la constitue est envahie par le tissu du lobe médian du foie (fig. 31).

Mais ce tissu hépatique, pénétrant d'arrière en avant dans le stroma conjonctif de cette membrane, reçoit un revêtement continu de ses couches superficielles.

Le long de la face antéro-inférieure, ce revêtement est beaucoup plus épais, et forme les parties latérales de la paroi postérieure de la cavité péricardique. Sur le restant de la surface du lobe hépatique le revêtement superficiel ne lui constitue qu'une couche capsulaire (feuillet viscéral du péritoine).

Les angles des recessus sont au nombre de trois : deux externes et un interne. L'interne seul mérite une description spéciale. Il est formé par l'union des membranes pleuro-péritonéales et péritonéo-péricardiques, et suit une direction oblique en arrière, en

dedans et un peu en haut. Il est donc ouvert en arrière et en dehors.

Sur son arête antérieure et interne s'insère, comme nous le savons, le bord externe de la membrane pleuro-péricardique (fig. 31). Dans toute la partie antérieure de son étendue, cette membrane est libre, n'est pas pénétrée par le tissu hépatique, forme la paroi supérieure du péricarde, et est tendue à ce niveau entre les angles internes des deux recessus. Ces derniers s'étendent en effet de chaque côté, assez loin en avant de la paroi postérieure du péricarde.

A leur extrémité interne et postérieure, ces angles internes du recessus se mettent en rapport avec la partie de la membrane pleuro-

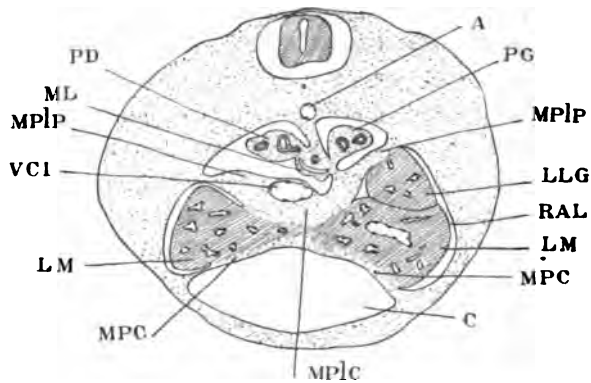

Fig. 5.

péricardique que le tissu hépatique divise en un feuillet pleural supérieur et un feuillet péricardique inférieur (fig. 5 ci-contre), et l'ouverture de l'angle du recessus se continue dans celle de l'angle ouvert en arrière que forment les deux feuillets revêtant la face pleurale et la face péricardique du foie.

Or le tissu hépatique a pénétré profondément d'arrière en avant dans l'épaisseur de la membrane pleuro-péricardique, et a amené cette division en deux feuillets jusque dans une bonne partie de la membrane primitivement unie aux angles internes des recessus péritonéaux (fig. 5 ci-contre).

Comme le foie pénétrait en même temps dans la membrane péritonéo-péricardique, il en résulte qu'au niveau de l'angle interne du recessus, la membrane pleuro-péricardique se subdivisant en

deux feuillets, l'inférieur seul est resté en continuité avec la membrane péritonéo-péricardique (fig. 5 ci-contre).

Ces deux dernières membranes ne s'unissent plus en dedans et restent séparées l'une de l'autre par le foie interposé.

C'est ainsi que l'accroissement de l'organe hépatique dans l'épaisseur de ces membranes, a pour conséquence de raccourcir d'arrière en avant l'angle interne du recessus antéro-latéral de la cavité péritonéale, et de confondre peu à peu ses parois supérieure et inférieure avec le restant des parois antéro-supérieure et antéro-inférieure de cette cavité.

Œsophage. Veine cave. Recessus antérieur de la cavité hépato-antérique. — La membrane pleuro-péricardique, qui n'est en somme que le prolongement du septum transversum primitif, suit une direction oblique en avant et en bas.

Il résulte de cette direction que l'œsophage, qui reste parallèle à la colonne vertébrale, s'écarte de plus en plus en avant de la face dorsale de cette membrane.

En arrière, il lui est accolé; en avant il en est séparé par un espace très étendu (fig. 31 et 32, pl. XVI). Or le pourtour inférieur et latéral droit de l'œsophage est contourné dans cette région par le recessus supérieur de la cavité hépato-entérique. Le méso latéral en forme la paroi inférieure et latérale droite, et ce méso, lui aussi, vient se confondre en arrière, avec la face dorsale de la membrane pleuro-péricardique; tandis qu'en avant, s'écartant de cette membrane, comme l'œsophage lui-même, il devient libre et forme une cloison entre le recessus supérieur et la cavité pleurale droite.

(C'est dans cette cloison que se développe le lobule infracardiaque du poumon droit, décrit aussi par Ravn.)

La direction oblique en avant et en bas de la membrane pleuro-péricardique a le même résultat sur la veine cave inférieure que sur l'œsophage. En sortant du lobe latéral droit du foie, la veine cave, se dirigeant en avant, pénètre dans l'épaisseur de la membrane, puis fait peu à peu saillie sur sa face dorsale, à l'intérieur de la cavité pleurale, en dehors du lobule infracardiaque (fig. 31).

Foie. — Le lobe médian, tout en se développant en tous sens, a continué à pénétrer en avant, dans l'épaisseur des membranes pleuro-péricardiques et péritonéo-péricardiques.

La façon dont ce processus se passe est différente dans ces deux parties.

Dans la membrane pleuro-péricardique, le tissu hépatique pénètre d'arrière en avant dans le stroma conjonctif, à la façon d'un coin qui diviserait cette membrane en deux feuillets revêtant les faces dorsale et antéro-inférieure du lobe hépatique.

Le feuillet dorsal forme les parties internes des parois inférieures des cavités pleurales, et, sur la ligne médiane, reste uni au mésentère ventral (fig. 5 ci-dessus, et 32). Le feuillet inférieur prolonge en avant et en haut la paroi postérieure du péricarde.

Dans les membranes péritonéo-péricardiques, le tissu du lobe médian pénètre aussi d'arrière en avant dans le tissu conjonctif qui constitue ces membranes, mais tout en recevant d'elles un revêtement superficiel continu, capsulaire, il en laisse persister un bien plus épais à sa face inférieure et interne (fig. 31). Ce feuillet, plus épais, constitue les parties latérales de la paroi péricardique postérieure.

Les parties latérales et antérieures du lobe médian, qui ont envahi les membranes péritonéo-péricardiques, semblent ainsi développées sur la face dorsale de cette paroi postérieure du péricarde, et être unies avec elle. Tout le restant de leur surface, revêtu d'une mince couche séreuse, fait saillie à l'intérieur des recessus antéro-latéraux qu'elles remplissent en grande partie (fig. 5 ci-dessus).

Ces parties du lobe médian présentent même une extrémité antérieure, arrondie, qui remplit le fond, le sommet du recessus (fig. 31). Elles font, de chaque côté, une saillie notable, en avant de la partie médiane du lobe.

Le lobe médian du foie est donc, dans toute l'étendue de la paroi postérieure du péricarde, intimement uni à la face postérieure de cette membrane. Sur les côtés, il devient libre, et fait saillie dans les recessus antéro-latéraux.

En arrière du péricarde, sa face inférieure n'est plus reliée à la paroi abdominale que par un méso médian, antéro-postérieur, qui contient la veine ombilicale dans une partie de son étendue (fig. 34).

Les *lobes latéraux* se sont moins accrus que le lobe médian, et s'étendent aussi moins loin que lui en avant (fig. 31 et 32).

Leur partie interne, confondue avec le lobe médian, a bien continué à se développer en épaisseur, mais s'est peu accrue en avant et a pris une faible part à la pénétration du foie dans la membrane pleuro-péricardique.

Ce sont surtout les parties externes de ces lobes qui ont progressé

et qui jouent un rôle important dans la fermeture des cavités pleurales.

Cette fermeture est préparée par la formation des parois postérieures de ces cavités et par l'envahissement des membranes pleuro-péritonéales par le tissu hépatique.

Du côté droit, la paroi pleurale postérieure est toujours constituée, comme aux stades précédents, par la face antérieure de la portion épaissie du méso latéral (fig. 33 et 34, pl. XVI). Cette face, excavée, est délimitée en dehors par un bord sagittal, concave, étendu de l'extrémité postérieure du pilier dorsal de la membrane pleuro-péritonéale à l'extrémité postérieure du pilier ventral.

Du côté gauche, nous avons vu que cette paroi postérieure, encore incomplète, était formée par un méso étendu entre le lobe latéral gauche du foie et la face latérale gauche de la cloison mésentérique contenant l'œsophage, ce méso passant entre l'extrémité postérieure du poumon en avant, le grand cul-de-sac de l'estomac en arrière (fig. 33 et 34).

Actuellement, ce méso s'est développé vers le haut, s'est confondu avec le mésentère dorsal épaissi et élargi à ce niveau, et de la sorte, il s'insère non seulement sur la face latérale de la cloison mésentérique mais encore sur les parties voisines de la paroi dorsale du corps, de façon à arriver à se réunir en dehors au pilier dorsal de la membrane pleuro-péritonéale (fig. 33).

Comme, vers le bas, ce méso aboutit d'autre part à la face dorsale du lobe latéral, il constitue à la cavité pleurale gauche, une paroi postérieure très semblable à celle qui existe à droite (fig. 33).

En outre, de la continuité de ce méso avec le lobe latéral du foie il résulte que la paroi postérieure de la cavité pleurale se continue en avant et en bas, avec la paroi inférieure, formée, comme nous l'avons vu, en partie par le lobe latéral lui-même (fig. 33, 32). A part l'existence de la cavité hépato-entérique, la disposition est donc exactement la même à gauche qu'à droite.

Or, ce qui augmente encore la similitude entre les deux côtés du corps, c'est que, précisément au point où le méso latéral s'épaissit pour former la paroi postérieure de la cavité pleurale droite, il se produit, et cela sur une assez grande étendue, une obturation de la cavité hépato-entérique, séparant ainsi le recessus supérieur (partie antérieure), de l'arrière-cavité du péritoine (partie postérieure).

Envahissement des membranes pleuro-péritonéales par le tissu hépatique. — Le tissu des lobes latéraux du foie, chez l'embryon précédent, avait déjà envahi une grande partie des piliers ventraux des membranes pleuro-péritonéales. Actuellement, il les a envahis complètement, les a épaissis, et ces piliers sont maintenant confondus avec la face dorsale des lobes latéraux du foie (fig. 33). De là, le tissu hépatique pénètre dans la partie postérieure des membranes pleuro-péritonéales elles-mêmes, envahit le tissu conjonctif qui les constitue et se forme un revêtement de leurs couches superficielles (fig. 32). Ce revêtement reste beaucoup plus épais du côté de la cavité pleurale, et c'est ce revêtement que j'ai continué à décrire plus haut sous le nom de membranes pleuro-péritonéales.

Les lobes latéraux sont donc libres dans la plus grande partie de leur étendue, et sont intimement unis par leur face dorsale à la face inféro-externe des membranes pleuro-péritonéales (fig. 32).

De plus, développés dans ces dernières, ils s'engagent d'arrière en avant dans les recessus antéro-latéraux de la cavité abdominale, unis à la paroi supéro-interne de ces recessus.

Ils occupent toute la largeur de cette paroi, mais n'en occupent pas toute l'étendue. En avant, ils s'arrêtent assez loin en arrière des extrémités latérales saillantes du lobe médian, et à plus forte raison du sommet des recessus.

Ils se terminent par une extrémité libre, arrondie, qui occupe l'angle supérieur et externe de la cavité (fig. 31, 32).

Notons encore que le lobe droit s'étend moins loin, en avant, que le lobe gauche. Il résulte de cette description que toute la partie antérieure des membranes pleuro-péritonéales n'est pas envahie par le tissu hépatique et forme deux cloisons membraneuses tendues entre les cavités pleurales et la cavité abdominale (fig. 31).

En arrière, au contraire, le tissu hépatique des lobes latéraux, qui a envahi ces membranes, jusqu'à la paroi dorsale du corps, occupe aussi leur bord postérieur libre.

Envahissant progressivement ce bord et ses piliers, confondant les piliers ventraux avec la face dorsale des lobes latéraux, ce processus a pour effet de réduire le bord postérieur de la membrane dans le sens sagittal, et de le reculer d'avant en arrière, de manière à le rapprocher progressivement du bord externe de la paroi postérieure des cavités pleurales.

Les piliers de la membrane se confondent avec elle et se raccourcissent d'avant en arrière, au fur et à mesure qu'elle s'allonge dans ce sens.

Actuellement, chaque cavité pleurale ne communique plus avec la cavité péritonéale que par un petit pertuis ou canal, délimité de la façon suivante :

En avant, par le bord postérieur libre de la membrane pleuro-péritonéale, occupé par le foie ;

En arrière, par le bord externe de la paroi pleurale postérieure ;

En haut et en bas, par ce qui reste des piliers ventral et dorsal de la membrane pleuro-péritonéale.

Le pilier ventral est en réalité formé par la face dorsale du lobe latéral correspondant du foie (fig. 33).

Il faut remarquer que, juste au niveau de ce pertuis, sur la face externe du pilier dorsal, vient s'ouvrir, dans la cavité péritonéale, l'entonnoir cœlomique du canal de Müller.

Embryon H. (23 millimètres de longueur.)

Chez cet embryon, le dernier que nous ayons étudié, la disposition des organes et du diaphragme est, à quelques détails près, la même que chez le lapin adulte.

Ici encore, ce sont les modifications des poumons, des cavités pleurales, des recessus antéro-latéraux, qui doivent nous guider dans notre description.

Les *poumons*, considérablement agrandis, ont encore à peu près la forme que nous avons décrite chez l'embryon G. Mais la pyramide triangulaire qui constitue leur partie antérieure s'est modifiée et a entraîné des modifications semblables de la base de la pyramide postérieure.

Dans la moitié antérieure du poumon, la forme de la pyramide a subi un tel changement que son angle externe s'est avancé vers le bas, de façon à devenir inférieur et à transformer la face inférieure primitive du poumon en une face interne, et la face supérieure primitive en une face externe.

Dans la moitié postérieure du poumon, la forme pyramidale de la phase précédente est moins modifiée dans la plus grande partie de son étendue. On y distingue encore une face interne, une face supéro-externe, convexe, et une face inférieure, mais l'angle externe tend ici aussi à devenir inférieur, et même le devient au

niveau de la base de cette pyramide. Là, la face inférieure se prolonge en bas et en dehors, et cela de telle sorte qu'elle devient verticale.

Ces détails deviendront plus compréhensibles en étudiant les parois des cavités pleurales.

Cavités pleurales. Elles ont suivi les poumons dans leur accroissement. Nous allons les étudier dans leur moitié antérieure et dans leur moitié postérieure.

Dans leur moitié antérieure, ces cavités, agrandies, se sont modifiées de telle façon que leurs différentes parois, non seulement sont plus développées, mais encore ont changé de direction et de rapport.

Leur paroi interne, constituée par la cloison mésentérique, s'est étendue dans le sens dorso-ventral, et il en résulte que l'aorte, qui, jusqu'à présent, était logée dans la paroi dorsale du corps, se trouve actuellement engagée dans la partie supérieure de cette cloison, au-dessus de l'œsophage (fig. 35, pl. XVI).

Leurs parois supérieures, fortement agrandies de haut en bas, convexes en bas et en dehors, sont devenues des parois latérales externes et ont fortement reporté vers le bas les insertions externes de la membrane pleuro-péricardique (fig. 35).

Il en résulte que cette membrane, qui, de chaque côté, constituait la paroi inférieure de la cavité pleurale, décrit actuellement, dans le sens transversal, une courbe à concavité inférieure tellement acccusée qu'elle forme maintenant une paroi interne à chaque cavité pleurale.

Cette membrane pleuro-péricardique est encore unie sur la ligne médiane, par sa face dorsale, au médiastin antérieur. Mais, décrivant une courbe régulière, à concavité inférieure, elle vient s'insérer de chaque côté, non plus sur les parois latérales du corps, mais sur la paroi inférieure, ou du moins à l'union de cette dernière avec les parois latérales (fig. 35). Elle constitue ainsi la paroi dorsale et surtout les parois latérales de la cavité péricardique et prolonge vers le bas les parois internes des cavités pleurales.

Ces cavités sont donc actuellement composées à peu près comme chez l'adulte.

Dans la moitié postérieure de leur étendue, les modifications des cavités pleurales sont moins considérables, si ce n'est en avant. Là, la paroi interne a continué à croître dans le sens dorso-ventral. La

paroi supérieure s'étend en dehors et en bas, et devient ainsi à la fois une paroi supérieure et une paroi externe (fig. 37).

Enfin, la paroi inférieure, fortement allongée d'avant en arrière, est devenue véritablement inférieure dans la plus grande partie de son étendue.

Elle est légèrement convexe en haut, dans le sens transversal, et s'unit à la paroi externe de façon à former un angle aigu ouvert en haut (fig. 37, 38, pl. XVI).

Dans toute sa partie postérieure, elle est constituée, comme auparavant, par le feuillet supérieur de la membrane pleuro-péricardique, en dedans, et par la membrane pleuro-péritonéale, en dehors.

Toute cette paroi inférieure de la cavité pleurale, suivie d'arrière en avant, forme un plan oblique vers le bas, plan dont l'obliquité augmente encore au fur et à mesure qu'on approche de son extrémité antérieure.

Mais, dans sa partie tout à fait antérieure, au voisinage de la portion la plus épaisse du poumon, elle n'est plus formée, comme chez l'embryon G, que par la membrane pleuro-péritonéale (fig. 35, 36). Ici, cette membrane constitue la paroi du recessus antéro-latéral de la cavité péritonéale, et, ayant continué à se développer dans le sens indiqué déjà à la phase précédente, elle descend maintenant verticalement le long de la paroi latérale du thorax, et s'engage, en se rétrécissant, dans l'angle très aigu que forme cette paroi avec la membrane pleuro-péricardique (fig. 35).

La membrane pleuro-péritonéale arrive ainsi jusqu'à la paroi inférieure du thorax par son extrémité effilée en angle très aigu.

Chez l'embryon G, elle commençait déjà à s'engager ainsi entre la paroi latérale du corps et le péricarde. Actuellement, elle sépare complètement ces parties, et la paroi postérieure de la cavité péricardique ne s'étend plus d'une paroi latérale du corps à l'autre, ne forme plus une cloison complète.

Elle est maintenant dans un plan vertical, s'étend de la paroi supérieure du péricarde à sa paroi inférieure, mais s'arrête de chaque côté à une certaine distance des parois latérales du corps (fig. 35).

L'espace entre les deux, de forme angulaire, à sommet inférieur, est occupé par les membranes pleuro-péritonéales, comme nous l'avons dit plus haut. J'ajouterai que cette paroi postérieure du péricarde est un peu concave transversalement parce que ses parties

latérales (membranes péritonéo-péricardiques) sont un peu obliques en arrière et en dedans.

Ces changements dans la paroi péricardique postérieure, et dans les membranes pleuro-péritonéales, ont été amenés surtout par les modifications qu'ont subies les *recessus antéro-latéraux de la cavité péritonéale.*

Ces recessus avaient, à la phase précédente, la forme de cavités pyramidales triangulaires, dont les sommets étaient reportés en avant, en bas et en dehors.

Sur l'embryon que nous étudions, ils ont continué à progresser en avant, mais se sont en même temps considérablement dilatés, de telle sorte qu'ils sont maintenant des pyramides surbaissées, à base très large, se confondant en arrière avec la cavité péritonéale (fig. 36, 37, 38, pl. XVI). Leur sommet a continué à progresser en avant et en bas, et se trouve maintenant reporté du côté ventral, aux limites inférieures des parois latérales du tronc, là où ces parois latérales se continuent dans la paroi inférieure.

Il répond toujours en avant à l'angle externe, devenu inférieur, qui forment les bases réunies des deux pyramides pulmonaires ou pleurales.

La paroi supéro-interne de chaque recessus, tout à fait interne chez l'embryon F, devenue supéro-interne et un peu antérieure chez l'embryon G, a continué son mouvement sur l'embryon H que nous étudions. La membrane pleuro-péritonéale qui la constitue, allongée d'arrière en avant, a, comme nous venons de le voir, changé de direction à son extrémité antérieure. Son insertion externe à la paroi latérale du corps a achevé son mouvement de descente, et est devenue presque verticale en avant. Son insertion inféro-interne est tout à fait interne et a pris également une direction presque verticale en avant. Toute la partie antérieure de cette membrane est donc transversale et en même temps verticale.

Elle forme avec la partie postérieure une grande courbe à convexité supérieure et antérieure (fig. 35). En se rapprochant du sommet du recessus la membrane pleuro-péritonéale se rétrécit de haut en bas et se termine par un angle aigu inférieur (fig. 35; voir aussi la description des parois des cavités pleurales).

Elle forme donc là une paroi antérieure au recessus antéro-latéral de la cavité péritonéale.

La paroi inféro-interne de chaque recessus, tout à fait interne

chez l'embryon E, devenue interne et inférieure chez l'embryon G, s'est aussi allongée et a également changé de direction dans sa partie antérieure.

Son insertion à la paroi latérale du corps a été reportée vers le bas, se fait maintenant à la paroi inférieure, de telle sorte qu'elle est, elle aussi, devenue verticale et antérieure.

Cette paroi, au lieu de regarder en haut, en dehors et en arrière, comme chez l'embryon G, regarde maintenant directement en arrière et un peu en dehors (fig. 36). Elle forme, dans cette partie de son étendue, une paroi antérieure au recessus, verticale et un peu oblique en arrière et en dedans.

La membrane péritonéo-péricardique, qui constitue cette paroi, forme toujours la partie latérale de la paroi péricardique postérieure, mais, actuellement, les deux membranes péritonéo-péricardiques forment ces portions latérales dans toute l'étendue dorso-ventrale de cette paroi.

De plus, à cause de leur direction un peu oblique en arrière et en dedans, elles se continuent à angle très obtus avec la portion médiane de la paroi postérieure du péricarde, et donnent ainsi à toute cette paroi une forme concave.

Les deux membranes pleuro-péritonéales et péritonéo-péricardiques forment donc maintenant des parois antérieures à la portion céphalique des recessus antéro-latéraux.

On peut encore les distinguer en paroi antéro-externe et antéro-interne, parce qu'elles s'unissent à angle très obtus ouvert en arrière. C'est l'ancien angle interne des recessus.

Ce dernier angle était oblique en haut, en arrière et en dedans, chez l'embryon G; il était ouvert en arrière et en dehors; enfin sur son arête, s'insérait la membrane pleuro-péricardique.

Sur l'embryon H, cet angle, dans sa partie antérieure, est devenu vertical, est très largement ouvert en arrière, et il donne encore insertion, sur son arête devenue antérieure, à la membrane pleuro-péricardique (fig. 35 et 36).

Son extrémité antéro-externe a été reportée vers le bas, comme les extrémités pariétales des membranes qui le forment; son extrémité postéro-interne est devenue supérieure. L'arête, dans son ensemble, est ainsi devenue antérieure et verticale.

Enfin, cet angle interne est considérablement raccourci, toute la partie postéro-interne, encore très étendue chez l'embryon G,

ayant été envahie par le tissu hépatique du *lobe médian du foie*.

Ce dernier organe a pénétré d'arrière en avant dans toute la partie postérieure des membranes pleuro-péritonéales et péritonéo-péricardiques, et ces deux membranes ne s'unissent plus en dedans, mais sont séparées l'une de l'autre par le tissu hépatique interposé. (Voir la description de l'embryon G.) L'extrémité postéro-interne de l'angle se confond maintenant avec l'extrémité supérieure de la portion antérieure, verticale, décrite.

Il en résulte que toute la partie postérieure du recessus antéro-latéral est maintenant confondue avec le restant de la cavité abdominale; les parois supérieure et inférieure de chaque recessus se continuent dans la paroi supérieure et dans la paroi antéro-inférieure de la cavité péritonéale.

Il ne reste plus, en réalité, des deux recessus antéro-latéraux, que les parties voisines de leur sommet, constituées par les parois verticales antéro-interne et antéro-externe, que nous avons décrites et par l'angle antérieur qu'elles forment en s'unissant entre elles.

Ce sommet, ou fond concave (fig. 36), est soulevé à l'intérieur du thorax par les extrémités antéro-latérales du lobe médian du foie, qui font saillie en avant, de chaque côté de la partie médiane de ce lobe (fig. 37), et remplissent le fond des recessus, sans présenter d'adhérence avec les membranes qui le constituent.

Le tissu hépatique n'a pas, en effet, envahi la partie antérieure, verticale, des membranes péritonéo-péricardiques, et moins encore, comme nous l'avons dit à diverses reprises, les mêmes parties des membranes pleuro-péritonéales.

Quant à la paroi externe des recessus, dont nous n'avons pas encore parlé, elle est confondue en grande partie aussi avec le restant de la paroi abdominale.

On ne peut plus guère la distinguer qu'au niveau du sommet du recessus, et là, elle est représentée par cette portion anguleuse de la paroi inféro-latérale du corps, comprise entre les insertions pariétales des membranes pleuro-péritonéales et péritonéo-péricardiques.

Foie. — Il constitue, chez cet embryon, un organe excessivement volumineux, occupant la plus grande partie de la cavité abdominale. On lui distingue facilement une face postérieure, excavée, et moulée sur différentes parties du tube intestinal, une face antérieure

convexe, mais un peu excavée en son milieu. Cette face est, en effet, déprimée dans sa partie centrale, où elle est unie à la paroi postérieure du péricarde, tandis que, de chaque côté, elle forme une saillie convexe, qui s'engage dans le recessus antéro-latéral correspondant, et se met en rapport avec le fond de ce recessus (fig. 37). Nous en avons déjà parlé plus haut.

Enfin, le foie présente une face dorsale dont les lobes latéraux n'occupent plus ici que la partie postérieure.

La partie antérieure de cette face dorsale est formée par le seul lobe médian. Ce dernier a pris, en effet, un développement considérable, et constitue actuellement à lui seul toute la partie antérieure du foie.

Déjà, sur l'embryon G, le lobe latéral droit s'avançait beaucoup moins loin que lui, en avant. A ce stade, il en est de même du lobe latéral gauche (fig. 37, 38, 39, pl. XVI). Les extrémités antérieures de ces deux lobes s'arrêtent bien en arrière de la partie verticale ou dorso-ventrale des membranes pleuro-péritonéales.

Ce développement considérable des parties antérieures du lobe médian a eu pour résultat, en premier lieu, de reporter de plus en plus en avant l'insertion inférieure de la paroi postérieure du péricarde, et de donner peu à peu à cette paroi une direction verticale.

La paroi tout entière semble d'ailleurs reportée en avant, car le tissu hépatique ayant continué à croître dans la membrane pleuro-péricardique, le feuillet supérieur de cette membrane a continué à croître, lui aussi, d'arrière en avant, et à prolonger dans ce sens la partie interne de la paroi inférieure des cavités pleurales.

Le feuillet antéro-inférieur, lui, a passé dans la partie supérieure de la paroi postérieure du péricarde.

Mais ce sont les parties latérales du lobe médian qui sont les plus intéressantes.

Celles-là se sont développées dans les membranes péritonéo-péricardiques, et le tissu hépatique, s'engageant d'arrière en avant dans l'intérieur de ces membranes, les parties latérales et antérieures du lobe médian ont constitué deux saillies considérables, qui proéminent dans les recessus antéro-latéraux, en les dilatant.

Cette dilatation des recessus, déjà commencée chez l'embryon G, était amenée, chez ce dernier, non seulement par la pénétration du lobe médian dans les membranes péritonéo-péricardiques, mais

encore par l'envahissement des membranes pleuro-péritonéales par les lobes latéraux du foie.

Chez l'embryon que nous décrivons, ce dernier processus n'a plus fait beaucoup de progrès, les lobes latéraux ont bientôt cessé de se développer et toute la partie antérieure des membranes pleuro-péritonéales reste à l'état membraneux, libre de tout tissu hépatique.

En outre, pour permettre aux recessus de se dilater, elles ont été forcées de s'étendre dans le sens transversal aussi bien que dans le sens antéro-postérieur; leur extrémité antérieure a été reportée vers le bas, par l'accroissement des parois latérales du thorax, et, de cette façon, ces membranes ont dû se mouler sur la face dorsale et les extrémités antérieures des portions du foie engagées dans les recessus antéro-latéraux.

De là, la grande courbe à convexité antérieure et supérieure que décrivent ces membranes; de là aussi leur convexité dans le sens transversal (fig. 35 et 37).

Nous avons vu plus haut comment le tissu hépatique, envahissant les membranes pleuro-péricardiques et péritonéo-péricardiques d'arrière en avant, a peu à peu occupé toute la partie postérieure de l'angle interne des recessus, n'en a laissé libre que la portion antérieure, verticale et a ainsi confondu la plus grande partie des recessus avec la cavité abdominale.

Le *lobe latéral droit du foie* a continué à s'accroître. Il a envahi le prolongement caudal du méso latéral dans toute son étendue, et, y pénétrant d'avant en arrière, il s'est formé un revêtement capsulaire des couches superficielles du tissu conjonctif de ce méso et de son prolongement, a considérablement épaissi ces deux organes, et le méso latéral proprement dit est réellement confondu avec le restant de la face dorsale du lobe (comme aux stades antérieurement décrits). Mais le tissu hépatique n'a pas pénétré dans le bord dorsal du méso, et de la sorte tout le lobe droit du foie se trouve relié à la paroi dorsale du corps par cette partie du méso latéral restée à l'état de méso.

Ce méso hépatique, inséré d'une part à la paroi dorsale du corps, à droite du mésogastre (fig. 40, pl. XVI), et du méso-duodénum, s'insère d'autre part sur la face dorsale du lobe droit du foie tout le long de la veine cave inférieure qui s'y trouve engagée. Épais et très court, il se prolonge en arrière, jusqu'au point où la veine cave

inférieure passe dans la paroi dorsale du corps, c'est-à-dire au delà de l'extrémité postérieure du lobe de la veine cave inférieure.

Ce ligament est décrit par les auteurs sous le nom de ligament coronaire droit.

Le *lobe de la veine cave inférieure*, développé dans le prolongement caudal du méso latéral, longe d'avant en arrière la face latérale droite du méso-duodénum, et commence à se séparer du restant du lobe droit. Une scissure oblique de dehors en dedans, d'avant en arrière et de bas en haut, marque le début de cet isolement.

Il sera plus complet chez le lapin adulte, et c'est ce lobe de la veine cave inférieure que W. Krause a décrit sous le nom de lobe droit postérieur.

Le *lobule de Spiegel*, développé à la face interne de ce lobe latéral droit, dans la cavité hépato-entérique (fig. 40), est actuellement considérable.

Passant au devant du bord antérieur libre du méso-duodénum, il se prolonge en arrière, entre la face latérale gauche de ce méso, d'une part, le petit épiploon et la face postéro-latérale droite de l'estomac d'autre part.

Il se termine entre ces organes par un tubercule postérieur arrondi.

Ce développement du lobule de Spiegel vers la gauche amène certains changements dans les insertions des mésos gastro-hépatique et duodéno-hépatique.

Le premier s'insère maintenant au fond d'un sillon profond que forme la face antérieure du lobe de Spiegel avec le restant de la face postérieure du foie, et le second, qui lui fait suite, s'insère aussi, en avant, dans un sillon profond que constituent le bord inférieur du lobule de Spiegel, en haut, et la face postérieure du reste du foie, en bas.

C'est le hile de l'organe.

Enfin, le tissu hépatique du lobe latéral, chez l'embryon G, avait envahi une bonne partie de la membrane pleuro-péritonéale, sans cependant arriver jusqu'à son extrémité antérieure. Il faisait saillie en avant dans l'angle externe et supérieur du recessus antéro-latéral droit de la cavité péritonéale.

Ce processus étant terminé, l'extrémité antérieure de ce lobe se trouve actuellement encore dans la même situation, et par conséquent fort en arrière de la partie antérieure du lobe médian.

Son extrémité antérieure repose maintenant sur la face dorsale de ce dernier lobe, immédiatement à droite de la veine cave inférieure (fig. 39), au point où cette dernière sort du foie pour pénétrer dans la paroi inférieure de la cavité pleurale.

Mais dans la partie postérieure de la membrane pleuro-péritonéale, la pénétration du tissu hépatique a continué et a déterminé la fermeture de la cavité pleurale.

Les bords du pertuis qui faisait encore communiquer cette cavité avec la cavité abdominale (embryon G) se sont soudés.

De plus, la paroi pleurale postérieure, toujours très peu étendue, est maintenant confondue avec la paroi inférieure. Elle la prolonge en arrière et en haut et vient s'unir à angle très aigu avec la paroi dorsale du corps (fig. 40).

Le *lobe latéral gauche du foie* est, chez cet embryon, un peu plus volumineux que le droit. Sa pénétration d'arrière en avant dans la membrane pleuro-péritonéale, déjà arrêtée chez l'embryon G, n'a guère progressé, et l'extrémité antérieure de ce lobe s'arrête, elle aussi, bien en arrière du lobe médian.

Elle est cependant plus saillante en avant que la partie homonyme du lobe droit. Elle s'arrête elle aussi entre la face dorsale du lobe médian et la paroi pleurale inférieure (fig. 38).

En pénétrant dans le bord postérieur de la membrane pleuro-péritonéale, le tissu hépatique de ce lobe a également amené la fermeture de la cavité pleurale gauche, et cela par le même processus que du côté droit.

Ici encore, la paroi postérieure se continue directement avec l'inférieure, et prolonge cette dernière en arrière et en haut. Se rétrécissant progressivement, elle vient toujours comme du côté droit s'unir à angle très aigu avec la paroi dorsale du corps (fig. 40).

Or, le lobe gauche du foie est adhérent à la face inférieure de la paroi pleurale, et arrive ainsi, lui aussi, à la paroi dorsale du corps.

Il a, d'autre part, continué à croître librement d'avant en arrière dans la cavité abdominale, à gauche de l'estomac et du duodénum, remplissant toute cette partie de la cavité, délimitée par ces organes, en dedans, par la paroi latérale du corps, en dehors, par le lobe médian, en bas.

Avant de passer à la partie générale de ce mémoire, nous dirons quelques mots du *lobule pulmonaire infracardiaque*, non parce que son étude rentre dans le sujet de ce travail, mais parce qu'il se

trouve représenté sur plusieurs de nos figures, et, de plus, parce qu'il a été signalé par certains auteurs qui se sont occupés du développement du diaphragme, notamment par Ravn.

La membrane pleuro-péricardique ayant continué à croître en avant et en bas, tout en étant envahie progressivement par le tissu hépatique, les particularités signalées chez l'embryon G, quant à la veine cave inférieure et au recessus supérieur de la cavité hépato-entérique, se sont accentuées.

Dans sa partie antérieure, l'œsophage, s'écartant de plus en plus de la face dorsale de la membrane pleuro-péricardique, le recessus supérieur de la cavité hépato-entérique s'en écarte également, et le lobe infracardiaque du poumon droit, développé dans sa paroi inféro-latérale, c'est-à-dire dans le méso latéral, s'étend largement en dessous du recessus, entre lui et la paroi pleurale inférieure (fig. 37). Il refoule ainsi le mésentère ventral vers la gauche, en réduisant d'autant la cavité pleurale gauche.

D'autre part la veine cave inférieure devient de plus en plus saillante sur la face dorsale de la paroi inférieure de la cavité pleurale droite. Même sa saillie, en avant, devient telle, que le vaisseau semble réuni à la plèvre par un véritable méso (fig. 37). C'est l'ébauche de la membrane que nous avons décrite comme délimitant en dehors le lobe infracardiaque de l'adulte.

Cette loge est déjà complète chez cet embryon et se trouve délimitée : en dedans par le mésentère ventral; en dehors par la veine cave inférieure, et le méso qui la relie à la membrane pleuro-péricardique; en bas, par cette dernière membrane; en haut, par le méso latéral qui la sépare du recessus supérieur de la cavité hépato-entérique.

Enfin, cette loge est occupée tout entière par le lobe infracardiaque du poumon droit.

Résumé des connaissances acquises sur le développement du foie, et délimitation du diaphragme.

Le développement du foie peut être divisé en deux périodes :

La première, comprenant les phases initiales du processus pendant lesquelles se forme toute la partie postérieure du foie;

La seconde, débutant au moment où le tissu hépatique pénètre dans la membrane pleuro-péricardique et dans les parois des recessus antéro-latéraux de la cavité péritonéale.

Dans la première période, le foie se développe dans le tissu conjonctif du septum transversum, dans la paroi abdominale inférieure, et dans le stroma conjonctif du méso latéral. (Embryons B, C, D.)

Il pénètre aussi dans la paroi des veines omphalo-mésentériques, ombilicales, et du sinus veineux, et l'on peut alors nettement constater au foie quatre lobes, séparés en arrière, confondus en avant : deux lobes omphalo-mésentériques, et deux lobes ombilicaux. Les deux premiers sont ventraux par rapport aux deux autres, et se confondent en un seul lobe, dit : *médian*.

Les deux lobes omphalo-mésentériques restent dorsaux, et sont dits : *lobes latéraux, droit et gauche*.

Pendant toute cette première période, on peut reconnaître au foie une face dorsale et postérieure, et une face ventrale et antérieure.

La *face dorsale et postérieure* est libre sur les côtés, fait saillie dans la cavité péritonéale, revêtue par le feuillet viscéral du péritoine.

Dans sa partie médiane, elle est unie en arrière au tube digestif seul par le méso hépato-entérique ; plus en avant, elle est unie d'une part au tube digestif par le petit épiploon, et d'autre part à la paroi dorsale de l'abdomen par le méso latéral.

Ce dernier, se trouvant à droite du plan médian, s'insère sur le lobe droit, qui se développe dans son épaisseur.

La *face antéro-inférieure* est intimement unie, en avant, à la paroi supérieure et postérieure du péricarde ; en arrière, à la paroi abdominale inférieure.

En pénétrant dans le septum transversum (paroi supérieure du péricarde), le tissu hépatique s'est répandu dans le tissu conjonctif qui le compose, a envahi les parois des veines qui le traversent, mais s'est formé un revêtement de ses couches superficielles. De la sorte, les parties libres du foie ont leur feuillet viscéral du péritoine, tandis que le long de sa face antéro-inférieure a persisté la paroi péricardique.

La partie du foie développée dans la paroi abdominale inférieure, depuis l'extrémité postérieure du septum transversum jusqu'à l'ombilic, s'est formé un revêtement des couches supérieures de cette paroi. Elles lui forment un revêtement capsulaire. Par toute sa face inférieure, cette partie du foie est encore unie à la paroi abdominale.

Dans la seconde période, le foie va continuer à croître dans les parties déjà formées, mais, en même temps, va se développer toute la partie antérieure de l'organe, qui, elle, s'avance au-dessous de la partie postérieure des poumons et des cavités pleurales d'une part, et à l'intérieur des recessus antéro-latéraux de la cavité péritonéale, d'autre part.

Deuxième période. I. — Voyons d'abord comment ont continué à s'accroître les parties postérieures du foie, dont nous venons de résumer les premières phases de l'évolution.

Nous devons voir d'abord comment se comporte le foie dans la partie inférieure de l'abdomen, puis, comment évoluent les lobes latéraux.

Le tissu de la partie du lobe médian unie par sa face inférieure à la paroi ventrale du corps, continue à envahir cette paroi, dans le sens antéro-postérieur. Il écarte ainsi de plus en plus le péricarde de l'ombilic, et présente par conséquent des rapports de plus en plus étendus avec la paroi inférieure du corps.

Seulement les parois latérales et inférieure de l'abdomen, se développant plus rapidement que le foie ne pénètre dans leur épaisseur, la face inférieure du lobe médian ne leur est bientôt plus unie que le long d'une zone médiane antéro-postérieure.

Le restant de cette face du foie est libre, et revêtu par le péritoine viscéral.

Il est probable que, de chaque côté, la cavité péritonéale s'insinue aussi de dehors en dedans dans le tissu conjonctif qui unit le foie à la paroi du corps, car bientôt, de la large union primitive, il ne reste plus qu'un mince méso, constituant la partie postéro-inférieure du ligament suspenseur. Dans ce méso, chemine la veine ombilicale.

La face supérieure du lobe médian se développe notablement dans le sens dorso-ventral, de sorte que ses parties libres, revêtues par le feuillet viscéral du péritoine, s'étendent considérablement, et que le méso hépato-entérique se réduit d'autant.

Le *tissu hépatique du lobe latéral droit* envahit le tissu conjonctif du méso latéral, et se forme un revêtement capsulaire de ses couches superficielles, droite et gauche.

Il développe considérablement ce méso en épaisseur. L'insertion dorsale seule, du méso, n'est pas envahie par le tissu hépatique, et persiste à l'état de ligament.

Nous lui avons conservé le nom de méso latéral, ou méso hépatique.

L'envahissement du méso latéral par le foie a pour limite, en avant, l'extrémité postérieure du poumon; aussi, à ce niveau, se produit-il dans ce méso un brusque changement d'épaisseur. Cette partie, brusquement épaissie, forme, en arrière du poumon, une paroi pleurale postérieure.

En arrière, le tissu hépatique envahit le prolongement caudal du méso latéral, et se comporte vis-à-vis de lui comme vis-à-vis du méso latéral lui-même.

Il se forme un revêtement capsulaire des couches superficielles de ce prolongement, et constitue le lobe de la veine cave inférieure. Comme pour le méso latéral lui-même, l'insertion dorsale du prolongement caudal n'est pas envahie par le foie, et constitue le méso hépatique de cette région.

Enfin, le lobe droit se développe à l'intérieur de l'arrière-cavité du péritoine, et forme là le lobule de Spiegel, dont le revêtement capsulaire est fourni par la couche conjonctive superficielle de la face latérale interne du méso latéral.

Le *tissu hépatique du lobe latéral gauche*, en pénétrant dans le tissu conjonctif qui unit l'extrémité postérieure du poumon au grand cul-de-sac de l'estomac, et dans le revêtement de la face latérale gauche de l'œsophage, amène aussi la formation d'une paroi pleurale postérieure.

Les parois pleurales postérieures, droite et gauche, sont transitoires, et se confondent ultérieurement avec les parois inférieures, dont elles constituent les extrémités postérieures.

II. — Toute la partie antérieure du foie, dont l'évolution caractérise la seconde période, se développe dans la membrane pleuro-péricardique, et dans les parois des recessus antéro-latéraux de la cavité péritonéale.

Le tissu hépatique des parties antérieure et dorsale du lobe médian, et des parties voisines des lobes latéraux, confondues avec le lobe médian, pénètre d'arrière en avant dans le tissu conjonctif de la membrane pleuro-péricardique, écarte comme un coin les couches superficielles dorsale et ventrale de cette membrane et s'en forme un revêtement.

Le *revêtement* ou *feuillet supérieur* reste, sur la ligne médiane, uni dorsalement au mésentère, et, de chaque côté, constitue la partie interne de la paroi pleurale inférieure.

Le *revêtement* ou *feuillet inférieur* prolonge en avant et en haut, la paroi postérieure du péricarde. Toute cette partie du foie reste ainsi intimement unie à la paroi péricardique. Elle est également unie primitivement à la face ventrale de la paroi pleurale inférieure.

Mais la cavité péritonéale s'insinue de dehors en dedans dans le tissu conjonctif unissant ces organes. Une partie de ce tissu reste à la surface du foie et, revêtue par l'épithélium péritonéal, en forme le feuillet viscéral; l'autre partie, revêtue également de l'épithélium péritonéal à sa face inférieure, forme la paroi ventrale des cavités pleurales.

Cette paroi devient donc libre, à sa face inférieure comme à sa face supérieure, et constitue le diaphragme.

Cet envahissement de la cavité péritonéale, amenant l'isolement du diaphragme, s'arrête à une certaine distance de la ligne médiane, et la face dorsale du foie reste unie, par un méso médian, à la membrane pleuro-péricardique.

De la sorte, la partie antérieure de la face dorsale du foie, la face antérieure de l'organe et sa face ventrale, présentent les mêmes rapports avec les parois abdominales.

Sa face inférieure est unie à la paroi ventrale du corps par la *portion ventrale du ligament suspenseur*.

La face antérieure du foie, dans toute sa partie moyenne, est encore unie à la face postérieure de la paroi péricardique postérieure.

Enfin, la face dorsale du foie reste unie sur la ligne médiane à la membrane pleuro-péricardique par un méso antéro-postérieur qui constitue la *portion dorsale du ligament suspenseur*.

Les portions dorsale et ventrale de ce ligament aboutissent donc l'une et l'autre, en avant, à la large union que présente encore le foie avec la paroi postérieure du péricarde.

Dans ce point aussi, ultérieurement, la cavité péritonéale pénétrera de dehors en dedans, de chaque côté, dans le tissu conjonctif qui établit cette union, et n'en laissera plus subsister qu'un méso médian : *la partie antérieure du ligament suspenseur*, laquelle se continue dans la partie dorsale, d'une part, dans la partie ventrale, d'autre part.

En pénétrant ainsi de dehors en dedans, entre le foie et la paroi postérieure du péricarde, entre le foie et la membrane pleuro-péri-

cardique, la cavité péritonéale isole le diaphragme de la surface de l'organe hépatique. D'autre part, la face antérieure du diaphragme reste confondue avec la paroi péricardique postérieure, et sa face dorsale qui, en dehors, forme les parois pleurales inférieures, reste unie, sur la ligne médiane, à la cloison mésentérique.

Or, cette partie médiane du diaphragme dorsal se dirige obliquement en haut et en arrière, et se rapproche peu à peu de l'œsophage, contenu dans la cloison mésentérique. Elle se confond bientôt avec la paroi inférieure du recessus supérieur de la cavité hépato-entérique. Plus en arrière encore, au niveau du point où s'est produite l'oblitération séparant ce recessus de l'arrière-cavité du péritoine, le diaphragme se confond avec le revêtement conjonctif de l'œsophage et avec son mésentère dorsal.

Ce dernier prolonge ainsi la partie médiane et dorsale du diaphragme en arrière même des extrémités postérieures des cavités pleurales, c'est-à-dire dans le mésentère dorsal de la portion abdominale de l'œsophage.

A ce niveau, dans le tissu conjonctif qui entoure les parois latérales de ce dernier organe, apparaissent déjà, chez l'embryon H, les faisceaux musculaires longitudinaux, qui, insérés sur la colonne vertébrale, forment les piliers du diaphragme et circonscrivent l'orifice œsophagien.

Les *parties antéro-latérales du lobe médian du foie* se développent d'autre part, dans les recessus antéro-latéraux de la cavité péritonéale. Le tissu hépatique de ces parties envahit d'arrière en avant le tissu conjonctif des membranes péritonéo-péricardiques et le divise aussi en deux feuillets : un supérieur, plus mince, qui constitue le revêtement capsulaire de ces parties libres du foie, et un inférieur et antérieur, revêtu par l'épithélium péricardique et qui constitue les parties latérales de la paroi postérieure du péricarde.

Les parties antéro-latérales du lobe médian sont donc d'abord intimement unies à la face postérieure et supérieure de ces portions du péricarde, mais déjà chez l'embryon H, la cavité péritonéale s'est insinuée dans le tissu conjonctif interposé entre ces organes.

Les portions latérales de la paroi péricardique postérieure sont ainsi devenues libres sur leurs deux faces et constituent, elles aussi, le diaphragme.

Les *parties antérieures et externes des lobes latéraux du foie* se

développent d'arrière en avant dans les recessus antéro-latéraux de la cavité péritonéale. Leur tissu hépatique pénètre dans le tissu conjonctif des piliers ventraux et de la portion postérieure des membranes pleuro-péritonéales.

Ces parties des lobes latéraux se forment également au revêtement capsulaire des couches superficielles et restent revêtues d'une couche conjonctive plus épaisse à leur face dorsale.

Cette couche, couverte d'un épithélium sur sa face pleurale, constitue la paroi inférieure de la cavité pleurale dans sa partie externe. Les lobes latéraux du foie restent ainsi unis par leur face dorsale à la paroi inférieure des cavités pleurales.

Seulement toute la partie antérieure des membranes pleuro-péritonéales n'est pas envahie par le tissu hépatique et reste libre sur ses deux faces. Bientôt, la cavité péritonéale s'insinue de dehors en dedans entre les lobes hépatiques et les membranes auxquelles ils adhèrent. De cette façon ces membranes deviennent libres dans la plus grande partie de leur étendue et constituent aussi le diaphragme.

La face dorsale du lobe gauche, chez l'embryon H, reste cependant unie, dans une partie de son étendue, à la face inférieure de la membrane pleuro-péritonéale. Cette union aboutit en avant, à la partie dorsale du ligament suspenseur. Elle persistera dans la suite et constituera, avec l'extrémité postérieure et dorsale du ligament suspenseur, le ligament coronaire.

A cette même extrémité postérieure du ligament suspenseur aboutit aussi l'extrémité antérieure du méso latéral ou hépatique, et de la sorte s'établit la continuité entre le ligament coronaire et le méso latéral.

Résumé des origines du diaphragme.

On peut diviser le diaphragme en deux parties : une partie antérieure, verticale et transversale, et une partie postérieure, dorsale, oblique en haut et en arrière.

I. — La partie antérieure, au point de vue de son développement, se divise nettement en deux portions :

Une portion médiane, en rapport avec la cavité péricardique, dont elle constitue la paroi postérieure;

Deux portions latérales ou périphériques, formant les parois pleurales. La portion médiane a pour origine le septum transversum, le

feuillet antérieur de la membrane pleuro-péricardique, et le feuillet antérieur des membranes péritonéo-péricardiques.

Les portions latérales sont formées par les extrémités antérieures des membranes pleuro-péritonéales.

II. — La *partie dorsale et postérieure* se divise aussi en deux portions, une médiane et deux latérales.

La *partie médiane* a pour origine le feuillet supérieur de la membrane pleuro-péricardique.

A son extrémité postérieure, elle provient, à droite, de la portion épaissie du méso latéral, à gauche, du tissu conjonctif revêtant la face latérale de l'œsophage, et interposé entre le poumon et le grand cul-de-sac de l'estomac.

Enfin, ses *piliers* se développent dans la cloison mésentérique, le long des deux faces de l'œsophage, et dans son mésentère dorsal.

Les *parties latérales* sont formées par les membranes pleuro-péritonéales.

Résumé de la constitution du foie et de ses ligaments.

Modifiant quelque peu la description donnée par Krause, nous considérons le foie du lapin adulte comme formé de trois lobes principaux.

1° Le *lobe médian* (*lobus quadratus de W. Krause*), occupant la partie ventrale de l'organe, développé dans la paroi inférieure du corps, dans le septum transversum, dans les membranes pleuro-péricardique et péritonéo-péricardiques, et provenant des deux lobes ombilicaux primitifs.

2° Le *lobe latéral gauche*, provenant du lobe omphalo-mésentérique gauche primitif, développé le long de la veine du même nom sur la face dorsale du septum transversum, développé ultérieurement dans le tissu conjonctif interposé entre le poumon gauche et le grand cul-de-sac de l'estomac, et arrivant à ce niveau jusque dans le mésentère dorsal, développé encore dans les couches supérieures de la membrane pleuro-péricardique, dans le pilier ventral, et la membrane pleuro-péritonéale gauches.

3° Le *lobe latéral droit*, provenant du lobe omphalo-mésentérique droit primitif, développé le long de la veine de même nom sur la face dorsale du septum transversum, développé ultérieurement dans le méso latéral, dans les couches supérieures de la

membrane pleuro-péricardique, dans le pilier ventral et la membrane pleuro-péritonéale droits.

A ces trois lobes principaux, il faut ajouter *deux lobes secondaires*, provenant de l'accroissement dans une direction déterminée du lobe latéral droit. Ces deux lobes sont :

a). Le *lobe de la veine cave inférieure* (*lobe droit postérieur de W. Krause*), développé dans le prolongement caudal du méso latéral. Il n'est qu'un prolongement postérieur du lobe latéral droit, et ce n'est qu'à un stade déjà très avancé du développement qu'il s'en sépare par une scissure profonde.

b). Le *lobule de Spiegel* (*lobus caudatus de W. Krause*). Il n'est, lui aussi, qu'un prolongement interne du lobe latéral droit.

Il proémine dans l'arrière-cavité du péritoine, en passant au-devant du bord antérieur libre du méso-duodénum.

Quant au *lobe gauche postérieur de Krause*, il résulte de la subdivision secondaire du lobe latéral gauche. La scissure qui produit cette subdivision n'apparaît que très tardivement, et peut, d'ailleurs, n'être pas très marquée.

Ligaments du foie. Nous avons à considérer :

1° Le *ligament suspenseur*, occupant la face antérieure et une partie de la face supérieure de l'organe sur la ligne médiane.

Au point de vue embryologique, il se compose de trois parties :

a). Une partie ventrale, très réduite chez l'adulte, qui est le reste de l'union primitive du foie avec la paroi inférieure du corps, en avant de l'ombilic ;

b). Une partie antérieure, provenant du septum transversum primitif. Elle est le reste de l'union entre le foie et la paroi péricardique postérieure, union très étendue dans les jeunes stades ;

c). Une partie dorsale et postérieure, qui est le reste de l'union primitive du foie avec le feuillet supérieur de la membrane pleuro-péricardique.

En arrière, au niveau du point où s'est produite l'oblitération de la cavité hépato-entérique la subdivisant en recessus supérieur et arrière-cavité du péritoine, cette troisième portion du ligament suspenseur se continue avec les deux ligaments latéraux du foie, qui sont :

2° Le *ligament coronaire*, unissant au diaphragme la face supérieure du lobe gauche du foie.

Il est le reste de l'union primitivement complète de ce lobe avec

les parois pleurales postérieure et inférieure, spécialement avec la membrane pleuro-péritonéale.

3° Le *ligament latéral droit* (ligament coronaire droit des auteurs). Il a une origine plus complexe. En avant, il provient, sur une très courte étendue, de l'union primitive du lobe latéral avec la paroi pleurale inférieure, et spécialement avec la membrane pleuro-péritonéale. En arrière, il est formé par le méso latéral, et, plus en arrière encore, par le prolongement caudal du méso latéral.

4° Quant au *ligament gastroduodéno-hépatique*, il provient du mésentère ventral tendu dans les jeunes stades entre le tube digestif et la face supérieure du septum transversum.

Il a subi dans sa situation et ses rapports des changements très importants et très compliqués, que nous avons laissés de côté, comme ne rentrant pas spécialement dans le sujet de ce travail.

Index bibliographique.

1. — Cadiat, Du développement de la partie céphalo-thoracique de l'embryon, etc., *Journal de l'anatomie et de la physiologie*, t. XIV.

2. — Uskow, Ueber die Entwickelung des Zwerchfells, des Pericardiums und des Cœloms, *Archiv. f. Mikrosk. Anatomie*, 1883.

3. — W. His, Anatomie menschlicher Embryonem.

4. — W. His, Mittheilungen zur Embryologie der Saügethiere und des Menschen. *Archiv. für Anatomie und Entwickelungsgeschichte*, 1881.

5. Lockwoodt, The early development of the pericardium, diaphragm and great veins, *Philosophical transactions of the royal Academy of London*, t. CLXXIX.

6. — Ed. Ravn, Ueber die Bildung der Scheidewand zwischen Brustund Bauchhöhle im Saügethiere Embryonen. *Arch. für Anatomie und Entwickelungsgeschichte*, 1889.

7. — Hochstetter, Ueber die Bildung der hinteren Hohlvene bei den Saügethieren. *Anatomischer Anzeiger*, t. II.

8. — W. Krause, Anatomie des Kaninchens.

9. — Kölliker, Entwickelungsgeschichte des Menschen und der höheren Thiere, 2e édition, 1879.

10. — Ed. van Beneden et Ch. Julin, Recherches sur le développement des *Annexes fœtales chez les mammifères* (Lapin et Chéiroptères), *Archives de Biologie*, t. V.

11. — A. Brachet, Recherches sur le développement de la cavité hépato-entérique de l'axolotl, et de l'arrière-cavité du péritoine chez les mammifères. *Archives de Biologie*, t. XIII.

12. — Ed. Ravn, Ueber das Proamnion, besonders bei der Maus. *Archiv. für Anatomie und Entwickelungsgeschichte*, 1895.

Explication des Planches XIV, XV et XVI.

Liste des abréviations employées.

A. — Aorte.
C. — Cavité péricardique.
CC. — Cavité cœlomique.
CP. — Cavité péritonéale.
CPl. — Cavité pleurale.
CHE. — Cavité hépato-entérique.
CD. — Canal de Cuvier droit.
CG. — Canal de Cuvier gauche.
CW. — Corps de Wolff.
D. — Duodénum.
E. — Tube digestif.
Es. — Estomac.
F. — Foie.
LD. — Lobe de la veine cave inférieure.
LLD. — Lobe latéral droit du foie.
LLG. — Lobe latéral gauche du foie.
LM. — Lobe médian du foie.
LS. — Lobule de Spiegel.
LI. — Lobule infracardiaque du poumon droit.
MD. — Mésentère dorsal et méso-duodénum.
ML. — Méso latéral et prolongement caudal.
MPlP. — Membranes pleuro-péritonéales.
MPlC. — Membrane pleuro-péricardique.
MPC. — Membranes péritonéo-péricardiques.
MV. — Mésentère ventral.
Oe. — Œsophage.
PD. — Poumon droit.
PG. — Poumon gauche.
PR. — Proammios.
PS. — Pilier supérieur ou dorsal.
PV. — Pilier ventral.
RAL. — Recessus antéro-latéraux de la cavité péritonéale.
SV. — Sinus veineux.
SH. — Sinus veineux intra-hépatique.
VC. — Veine cardinale.
VCI. — Veine cave inférieure.
VO. — Veine ombilicale.
VOM. — Veine omphalo-mésentérique.
VP. — Veine porte.
VJ. — Veine jugulaire.

Toutes les figures sont des photographies de modèles ou de segments de modèles d'embryons, obtenus par la Platten modellir methode de Born.

Planche XIV.

Fig. 1 (gr. 40/1). — Embryon A (9 jours 1/2). La figure montre le bord antérieur libre du septum transversum, c'est-à-dire le sinus veineux abandonnant les parois latérales du corps. Elle montre également les veines jugulaires et la partie antérieure du tube digestif.

Fig. 2 (gr. 40/1). — Embryon A (9 jours 1/2). Montrant la partie moyenne du septum transversum. Le tube digestif s'engageant entre les deux troncs d'union formés par l'anastomose des veines ombilicales et omphalo-mésentériques. A gauche (côté droit de l'embryon), on voit le tronc veineux se rapprocher de la ligne médiane. A droite (côté gauche de l'embryon), on voit, dans la profondeur, la veine ombilicale s'unir de dehors en dedans à la veine omphalo-mésentérique. Les bords latéraux du septum transversum sont un peu au-dessus de l'insertion du proammios.

Fig. 3 (gr. 40/1). — Embryon A (9 jours 1/2). Montre la paroi postérieure du péricarde. A gauche (côté droit de l'embryon), l'anastomose des veines ombilicales et omphalo-mésentériques. A droite (côté gauche de l'embryon), ces deux veines sont libres, ce point étant situé en arrière du bord postérieur du septum transversum. On voit également l'hypoblaste du tube digestif se réfléchir au niveau de l'ombilic.

Fig. 4 (gr. 40/1). — Embryon A (9 jours 1/2). Ce segment de modèle est

photographié d'arrière en avant. Le côté gauche de la figure répond donc au côté gauche de l'embryon, et vice versa. On y voit l'hypoblaste, au niveau de l'ombilic, se réfléchir et tapisser la paroi péricardique postérieure. Les veines ombilicales et omphalo-mésentériques sont isolées les unes des autres.

Fig. 5 (gr. 40/1). — Embryon B (11 jours). Bord antérieur libre du septum transversum. Sinus veineux reporté du côté droit du corps de l'embryon.

Fig. 6 (gr. 40/1). — Embryon B (11 jours). Du côté droit de l'embryon, subdivision du sinus veineux en 3 troncs : veines ombilicale, omphalo-mésentérique et canal de Cuvier. Du côté gauche, la subdivision est déjà faite. Envahissement partiel des vaisseaux par le foie. Cette figure représente naturellement un point situé en arrière de celui représenté fig. 5.

Fig. 7 (gr. 40/1). — Embryon B (11 jours). Photographiée d'arrière en avant.

Disposition générale fort semblable à celle de la fig. précédente. Du côté gauche de l'embryon (et de la figure), saillie du canal de Cuvier dans le cœlome.

Fig. 8 (gr. 40/1). — Embryon B (11 jours). Montrant la zone occupée par le foie, le méso latéral, les veines cardinales, l'extrémité postérieure de la cavité péricardique.

Fig. 9 (gr. 40/1). — Embryon B (11 jours). La figure représente un point situé en arrière de la cavité péricardique. Le foie arrive là dans la paroi inférieure du corps. Les veines ombilicale et omphalo-mésentérique gauches (côté droit de la figure) sont presque tout à fait libres de tissu hépatique.

On y voit encore le prolongement caudal du méso latéral.

Fig. 10 (gr. 30/1). — Embryon C (12 jours). Bord antérieur libre du septum transversum. Canaux de Cuvier droit et gauche. Le dernier est manifestement dirigé de haut en bas et d'avant en arrière. On voit en outre le sinus veineux, très réduit, déboucher par un orifice valvulaire, dans la partie droite de l'atrium.

Fig. 11 (gr. 30/1). — Embryon C (12 jours). Photographiée d'arrière en avant. A gauche, membrane pleuro-péritonéale très courte. Saillie pulmonaire remarquablement bien marquée.

Du côté droit, reste du sinus veineux, méso latéral très mince, la saillie pulmonaire droite s'étant totalement effacée.

Foie développé dans la paroi supérieure du péricarde.

Fig. 12 (gr. 30/1). — Embryon C (12 jours). Le foie est développé dans la paroi du corps en arrière de la cavité péricardique. Sinus veineux intrahépatique très irrégulier. Le foie s'engage dans le méso latéral et l'épaissit fortement (comparer avec fig. 11). A gauche, à la saillie pulmonaire de la figure 11, a succédé le grand cul-de-sac de l'estomac.

Le foie est manifestement subdivisé en 3 lobes : deux lobes latéraux et un médian.

PLANCHE XV.

Fig. 13 (gr. 30/1). — Embryon C (12 jours). Montrant la subdivision du foie en 4 lobes; la veine omphalo-mésentérique droite très volumineuse se dégage du foie, et se place sur la face latérale du tube digestif. Le prolongement caudal du méso latéral est presque effacé.

Fig. 14 (gr. 30/1). — Embryon C (12 jours). Photographiée d'arrière en avant. On voit, dans la profondeur, les quatre lobes se réunir deux à deux, formant ainsi un lobe droit et un lobe gauche.

Fig. 15 (gr. 15/1). — Embryon D (12 jours 1/2). Les canaux de Cuvier, presque parallèles entre eux, sont manifestement dirigés de haut en bas et d'avant en arrière. Ils forment encore le bord antérieur libre du septum transversum.

Fig. 16 (gr. 30/1). — Embryon D (12 jours 1/2). Photographiée d'arrière on avant. On y voit les deux membranes pleuro-péritonéales avec leur bord libre, concave, formant une paroi externe aux cavités pleurales. On y voit en outre les recessus antéro-latéraux de la cavité péritonéale, la membrane pleuro-péricardique et les canaux de Cuvier, accolés à la face inférieure de cette membrane.

Fig. 17 (gr. 30). — Embryon D (12 jours 1/2). Cette figure montre surtout les piliers ventraux et dorsaux, la membrane pleuro-péricardique et les canaux de Cuvier. Celui de droite débouche dans l'oreillette par un orifice muni d'une valvule.

Fig. 18 (gr. 30). — Embryon D (12 jours 1/2). La figure montre le méso latéral et l'extrémité postérieure du poumon droit. En arrière, dans la profondeur, on voit le méso latéral s'épaissir. On voit encore le pilier ventral se continuer avec l'extrémité antérieure du lobe latéral droit du foie. Du côté gauche, le tube digestif est plongé dans la masse épaisse de tissu conjonctif qui relie le poumon au grand cul-de-sac de l'estomac. Comparer avec fig. 17. et 19.

En bas, dans la membrane pleuro-péricardique, le lobe médian du foie, qui commence à y pénétrer, et le reste du sinus veineux.

Fig. 19 (gr. 30/1). — Embryon D (12 jours 1/2). Le foie est subdivisé en trois lobes. Dans le parenchyme se voit le sinus veineux intrahépatique. Le méso latéral est fortement épaissi et envahi par le foie.

A gauche, l'estomac a succédé à l'œsophage.

Fig. 20 (gr. 30/1). — Embryon D (12 jours 1/2). Le sinus intrahépatique s'est subdivisé en veine porte et veine ombilicale. On voit l'ébauche de la veine cave inférieure. Le lobe latéral droit du foie commence à se séparer du méso latéral.

Jusqu'ici, le foie est en rapport avec la paroi postéro-supérieure du péricarde.

Fig. 21 (gr. 30/1). — Embryon D (12 jours 1/2). Le lobe médian du foie est en rapport avec la paroi inférieure du corps. A gauche, le lobe latéral est presque disparu. A droite, la veine porte, presque dégagée du

tissu hépatique, passe dans le méso-duodénum. V C I, veine cave inférieure.

Fig. 22 (gr. 20/1). — Embryon E (13 jours 1/2). Montrant les poumons, les membranes pleuro-péritonéales, péritonéo-péricardiques et pleuro-péricardique, et les recessus antéro-latéraux de la cavité péritonéale.

Le lobe médian du foie commence à envahir la membrane péritonéo-péricardique gauche.

Fig. 23 (gr. 20/1). — Embryon E (13 jours 1/2). Même disposition à droite que fig. 22. A gauche, on voit les piliers dorsal et ventral de la membrane pleuro-péritonéale. Le pilier ventral est envahi par le lobe latéral du foie.

Fig. 24 (gr. 20/1). — Embryon E (13 jours 1/2). Photographiée d'arrière en avant. A gauche de l'embryon (côté gauche de la figure), même disposition que fig. 23. A droite, on voit le bord libre de la membrane pleuro-péritonéale et le lobe médian envahissant la membrane péritonéo-péricardique.

Planche XVI.

Fig. 25 (gr. 20/1). — Embryon E (13 jours 1/2). Presque toute la membrane pleuro-péricardique ainsi que les piliers sont envahis par le foie.

A gauche, le mésentère ventral élargi est en large continuité avec l'organe hépatique.

Fig. 26 (gr. 20/1). — Embryon E (13 jours 1/2). Photographiée d'arrière en avant. A gauche, continuité du lobe latéral avec le mésentère dorsal et le revêtement conjonctif latéral de l'œsophage, en arrière du poumon. A droite, épaississement du pilier ventral, envahi par le foie. Dans l'épaisseur du parenchyme du foie, on voit le sinus veineux intrahépatique.

Fig. 27 (gr. 20/1). — Embryon E (13 jours 1/2). Montre les trois lobes du foie, le sinus veineux intrahépatique, la paroi postérieure de la cavité pleurale droite, sur le bord externe de laquelle vient se confondre le pilier dorsal. A gauche, on voit l'extrémité antérieure du grand cul-de-sac de l'estomac, qui est devenue libre.

Fig. 28 (gr. 20/1). — Embryon E (13 jours 1/2). Montre le foie en arrière du péricarde, dans la paroi ventrale du corps, encore subdivisé en trois lobes. On voit de plus le lobule de Spiegel, et le lobe latéral droit engagé dans le méso latéral. Le sinus veineux intrahépatique s'est subdivisé en veine porte, veine cave inférieure, et veine ombilicale.

Fig. 29 (gr. 25/1). — Embryon F (8 mm.). Montre les parois pleurales postérieures et la façon dont se comportent à ce niveau les piliers dorsaux des membranes pleuro-péritonéales; comme on peut le voir, les parois pleurales inférieures sont formées par les lobes latéraux du foie, engagés dans les piliers ventraux et dans la membrane pleuro-péricardique.

Fig. 30 (gr. 15 environ). — Embryon G (12 mm.). Montre les cavités pleurales, le poumon gauche, là où il est le plus développé, et la mem-

brane pleuro-péricardique en avant du fond des recessus antéro-latéraux.

Fig. 31 (gr. 20/1). — Embryon G (12 mm.). Montrant les cavités pleurales, le poumon droit avec le lobe infracardiaque et les recessus antéro-latéraux occupés par les extrémités antéro-latérales du lobe médian, et, à gauche, l'extrémité antérieure du lobe latéral. On voit aussi que les parois pleurales inférieures et la paroi péricardique postérieure forment entre elles un angle ouvert en arrière.

Fig. 32 (gr. 20/1). — Embryon G (12 mm.). Montre les parois postérieures des deux cavités pleurales et la partie postérieure de leurs parois inférieures. Les membranes pleuro-péritonéales sont complètement envahies par le foie. A droite se trouve l'extrémité antérieure du lobe latéral droit du foie.

Fig. 33 (gr. 20/1). — Embryon G (12 mm.). Parois pleurales postérieures. Piliers ventraux et dorsaux. Veine cave inférieure. Extrémité postérieure de la cavité péricardique.

Fig. 34 (gr. 20/1). — Embryon G (12 mm.). En arrière des cavités pleurales. Montrant les rapports du foie avec le méso latéral et le mésentère dorsal.

Fig. 35 (gr. 8/1). — Embryon H (23 mm.). Cavités pleurales. Paroi péricardique postérieure. Parois pleurales inféro-postérieures.

Membrane pleuro-péricardique. Veine cave inférieure.

Fig. 36 (gr. 8/1). — Embryon H (23 mm.). Photographiée d'arrière en avant. Montre le fond des recessus antéro-latéraux, la veine cave inférieure, les cavités pleurales, le méso latéral et le lobe infracardiaque du poumon droit.

Fig. 37 (gr. 8/1). — Embryon H (23 mm.). Montrant les cavités pleurales, le méso latéral et le lobe infracardiaque, la veine cave inférieure, et les extrémités antéro-latérales du lobe médian, saillantes dans le fond des recessus antéro-latéraux représentés fig. 36.

Fig. 38 (gr. 8/1). — Embryon H (23 mm.). Cette figure montre le lobe médian du foie et l'extrémité antérieure du lobe latéral gauche. Montre, en outre, le méso latéral et la veine cave inférieure fournissant des veines hépatiques.

Fig. 39 (gr. 8/1). — Embryon H (23 mm.). Même légende que la précédente. On y voit de plus l'extrémité antérieure du lobe latéral droit.

Fig. 40 (gr. 8/1). — Embryon H (23 mm.). Montrant l'extrémité postérieure des cavités pleurales, la veine cave inférieure, la veine porte et la veine ombilicale. On y voit, en outre, le lobe médian du foie, le lobe latéral gauche, le lobule de Spiegel et le lobe de la veine cave inférieure.

NOTE SUR L'INNERVATION

DE

LA DURE-MÈRE CÉRÉBRO-SPINALE CHEZ LES MAMMIFÈRES

Par le Dr P. JACQUES

Professeur agrégé,
Chef des Travaux anatomiques à la Faculté de médecine de Nancy.

Travail du laboratoire d'Anatomie de l'Institut anatomique de Nancy.

Jusqu'en 1875, d'excellentes descriptions anatomiques des origines et de la distribution des nerfs de la dure-mère avaient été fournies par les remarquables travaux d'Arnold (2), de Purkinje (3) et de Luschka (4). Malgré leur ancienneté, ces travaux font toujours loi en anatomie et rendent inutile maintenant, comme il y a vingt ans, une description nouvelle de l'innervation macroscopique de cette membrane.

Toutefois, l'insuffisance du scalpel limitait nécessairement le champ des recherches; elle entraîna de plus à certaines erreurs d'interprétation. C'est ainsi que Luschka (4), incapable de suivre les filets nerveux dans le tissu de la dure-mère, conclut, après Haller (1), que celle-ci était dépourvue de nerfs propres, et que les rameaux qu'on y rencontrait étaient tous destinés aux vaisseaux. Pour ce qui est de la dure-mère rachidienne, les recherches plus récentes de Kölliker, Frey, Sappey, exposées dans leurs traités classiques, ne permirent pas à ces auteurs d'y reconnaître des nerfs, contrairement aux affirmations de Rüdinger (5) qui vit de fins filets nerveux pénétrer dans l'enveloppe fibreuse de la moelle avec les vaisseaux. Dans l'une et l'autre portion de la gaine durale les terminaisons demeuraient d'ailleurs à peu près inconnues faute de procédés d'investigation suffisants.

La question en était à ce point quand, dans une note assez courte, mais remarquable par sa précision, Alexander (6) vint la reprendre en étudiant au microscope la disposition et la terminaison des nerfs dure-mériens imprégnés par le chlorure d'or chez divers animaux. Entreprises dans le but de vérifier dans les méninges le mode de terminaison des nerfs que d'autres avaient étudié dans la cornée, les recherches d'Alexander lui firent reconnaître l'existence, dans la dure-mère, tant rachidienne que cérébrale, d'un double système de nerfs qu'il désigne sous les noms de « nerfs vasculaires » et de « nerfs propres » du tissu dural. Les premiers, satellites des artères méningées, accompagnent celles-ci sous forme d'un double filet jusque dans leurs ramifications microscopiques. Les fibres deviennent progressivement plus rares à mesure qu'on s'éloigne de l'origine du vaisseau, jusqu'à ce qu'une fibre à myéline vienne en représenter seule l'innervation.

Cette fibre unique se résout enfin en fibrilles amyéliniques qui se perdent dans la paroi vasculaire. Les nerfs propres tirent leur origine soit de troncs isolés, soit des rameaux accompagnant les artères. On les rencontre surtout abondants à la face convexe de la dure-mère et vers la région moyenne du crâne. Les fibrilles collatérales émanées de ces branches, toutes dépourvues de myéline, s'unissent en un fin lacis, toujours très serré, étendu dans l'épaisseur de la membrane et indépendant des vaisseaux. Quant à la question de la terminaison elle-même, réseau véritable ou simple plexus, l'auteur hésite à la trancher, tout en inclinant en faveur de la première hypothèse. Alexander ajoute qu'il a rencontré souvent, à côté d'espaces considérables dépourvus de nerfs, d'autres régions munies d'un réseau bien développé, celui-ci n'atteignant jamais la richesse qu'on connaît au réseau cornéen.

La même année, parut sur le même sujet un travail en russe de Jantschitz (8). Employant, lui aussi, la méthode de l'or, cet auteur étudia la dure-mère cranienne et spinale du chien, du chat, du rat, de la souris et de l'homme. Il y découvrit trois groupes de nerfs en rapport respectivement avec les vaisseaux, la substance propre fasciculée et les endothéliums. Aux faisceaux nerveux sont annexés des ganglions; ces faisceaux s'unissent par de fréquentes anastomoses en un plexus. Leurs collatérales constituent des réseaux dans lesquels elles se perdent en grande partie; quelques fibrilles possèdent comme terminaison des corpuscules libres. Dans la paroi des

vaisseaux principaux s'observent des réseaux avec cellules ganglionnaires, et les capillaires eux-mêmes sont enveloppés de fibrilles. La plus grande partie des nerfs qui parcourent la dure-mère est destinée à cette membrane; quelques-uns pénètrent dans le crâne par l'intermédiaire des prolongements villeux qui hérissent sa surface externe. Tous ces nerfs appartiennent au système sympathique et à la catégorie des fibres à myéline.

Bien que d'une étendue plus considérable, ce mémoire est loin d'atteindre à la précision du travail d'Alexander. Hoyer (9), à qui j'emprunte ces renseignements faute de pouvoir me procurer le mémoire original, l'apprécie sévèrement. « La description, dit-il, est longue, confuse, pleine de répétitions, et la précision y fait totalement défaut... Une planche semble avoir été, après coup, ajoutée au texte, et nulle part on ne trouve d'indications relatives aux dessins dans la fonction desquels la fantaisie semble avoir joué le principal rôle. »

Key et Retzius (10), à qui l'on doit une étude si approfondie de la structure de la dure-mère, sont fort peu explicites au sujet de son innervation. En terminant le chapitre consacré à la méninge dure, ils disent avoir étudié la fine structure de ses nerfs chez le chien et le lapin et y avoir observé un beau revêtement endothélial périneural. Quant à la disposition des réseaux nerveux dans la membrane, ils ne peuvent rien annoncer de nouveau, pas plus d'ailleurs qu'au sujet de leurs terminaisons. Chez le lapin, les lacis nerveux accompagnent d'habitude les principaux vaisseaux. Une fois ils ont vu près de l'un d'eux une image très semblable à un petit ganglion.

A l'inverse des auteurs précédents, Krause pensa que les nerfs de la dure-mère se terminaient dans des corpuscules de Vater, et cela en se fondant sur une observation personnelle : il avait rencontré, au voisinage de l'origine du nerf grand pétreux superficiel, deux corpuscules de Vater reliés au ganglion géniculé. Cette observation étant demeurée isolée, l'induction basée sur elle restait à l'état d'hypothèse.

L'un des derniers auteurs, à ma connaissance, qui aient étudié les nerfs de la dure-mère est Nahmmacher (11), dont le travail remonte à 1879. Cette étude, faite sur l'homme et limitée à la région cranienne, avait pour but de vérifier, par la dissection, les origines et le trajet des filets nerveux parcourant la dure-mère. Ce procédé, grâce à l'emploi adjuvant de divers acides, permit à l'auteur de

compléter les données anciennes et de découvrir en outre des ganglions nerveux. Deux fois il vit de telles formations dans la région de la lame criblée et à l'origine de la grande faux du cerveau; en ce dernier point existait bilatéralement une chaîne de ganglions annexés au rameau méningé antérieur et dont le plus gros était visible à l'œil nu. De ces ganglions s'échappaient en tous sens des fibres qui allaient apparemment se terminer dans le tissu de la dure-mère. Au microscope, ils offraient une structure tout à fait analogue à celle des formations similaires de nature sympathique que l'on rencontre disséminées en divers points de l'organisme.

La question n'ayant pas été reprise depuis lors jusqu'à ces derniers temps ne pouvait être considérée comme épuisée et demandait à être soumise au contrôle des nouvelles méthodes de coloration du système nerveux. Les recherches toutes récentes d'Ivanow (12) et de d'Abundo (13) sont venues contribuer, bien que pour une part inégale, à combler cette lacune.

D'Abundo s'est en effet contenté de vérifier, par le procédé de Weigert-Pal légèrement modifié, le mode général de distribution des nerfs dans la dure-mère cérébrale.

Ivanow au contraire, dans un excellent travail d'ensemble exécuté dans le laboratoire du professeur Arnstein à Kasan, a étudié spécialement les terminaisons nerveuses dans diverses membranes, dont les méninges, au moyen du bleu de méthylène. Deux modes de terminaison principaux se partagent les nerfs propres de la dure-mère : réseaux et pinceaux terminaux.

Forme la plus répandue, les réseaux terminaux occupent toute l'épaisseur de la membrane durale et résultent de l'anastomose de fines fibres amyéliniques émanées soit de fibres à double contour, soit de fibres de Remak. D'autres réseaux, moins importants et isolés du réseau principal, naissent simplement de la dissociation terminale de cylindraxe d'une seule fibre à myéline, et sont constitués seulement par un petit nombre d'anses. La disposition réticulaire ne serait pas d'ailleurs la seule que l'on pût rencontrer dans les terminaisons du premier groupe; çà et là on peut voir en effet se détacher de certaines anses des filaments variqueux se terminant librement à une certaine distance de leur point d'origine.

Les pinceaux terminaux, beaucoup plus rares que les réseaux, naîtraient de la dissociation à son extrémité terminale d'une fine fibre en ses filaments constitutifs. Les fibres qui affectent ce mode

de terminaison jouiraient en outre de la propriété de se dissocier momentanément en plusieurs points de leur parcours pour se reconstituer ensuite, figurant ainsi une série de renflements olivaires striés longitudinalement et colorés en violet pâle après coloration au bleu de méthylène et fixation au picrate d'ammoniaque.

Séduit par les avantages qu'offraient les méninges pour l'étude des terminaisons sensitives par le procédé d'Ehrlich, j'ai repris à mon tour la question, étendant mes recherches à toutes les régions de la dure-mère cranienne ainsi qu'à la rachidienne, et cherchant à élucider en outre le problème de l'existence des cellules ganglionnaires dans cette membrane. Je me suis adressé pour cela à divers animaux, spécialement le chien, le chat, la souris et le rat. Toutefois, c'est le premier qui m'a fourni de beaucoup les résultats les plus avantageux; aussi est-ce à lui que se rapportent la majeure partie de ma description et la totalité de mes figures [1].

Afin de pouvoir soumettre à l'examen microscopique la membrane dans toute son épaisseur, j'ai dû recourir à de très jeunes chiens (quelques jours à un mois) dont la dure-mère, plus molle, était aussi plus perméable et, par suite, plus accessible à l'action du réactif colorant. Contrairement à Alexander, je n'ai pas eu à me louer particulièrement des petits rongeurs, malgré la finesse et la transparence que possède chez eux la méninge dure; soit que sa texture serrée protège plus longtemps le tissu nerveux contre la teinture, soit que, par suite de cette finesse même, la coloration produite pâlisse et disparaisse trop rapidement.

Après avoir essayé comparativement l'injection vasculaire d'une solution concentrée de bleu de méthylène, utilisée par Ivanow, et l'immersion dans une solution très diluée, je me suis restreint à ce dernier procédé qui permet de suivre plus exactement les progrès de la coloration. L'animal étant tué par le chloroforme ou saigné après anesthésie, le crâne était immédiatement ouvert avec de forts ciseaux, et la calotte enlevée par une incision circulaire. La région de la dure-mère ainsi délimitée était divisée en cinq portions correspondant approximativement aux régions frontale et pariétale de chaque côté, et à la faux. L'encéphale enlevé, la dure-mère de la base était également décollée et divisée, de chaque côté, en quatre lam-

1. Suivant Key et Retzius, la dure-mère du chien présente la plus grande analogie comme disposition et comme structure avec la dure-mère de l'homme.

beaux répondant aux trois étages et à la tente du cervelet. Au rachis enfin, le sac dural était détaché avec son contenu médullaire, puis isolé de celui-ci par une incision parallèle au sillon médian antérieur. Chacun des lambeaux ainsi délimités, après avoir été soigneusement lavé à l'eau distillée pour débarrasser la surface des globules sanguins qui pouvaient la souiller (ils peuvent gêner beaucoup l'observation en se colorant hâtivement d'une manière intense), était étalé sur un porte-objet, la face concave habituellement tournée en haut, puis recouvert de quelques gouttes de solution de bleu de méthylène au titre de 1/15 à 1/20 0/0 dans l'eau salée physiologique. Les solutions très diluées fournissent les meilleurs résultats.

Après vingt à trente minutes de contact avec la matière colorante, lorsqu'on opère à une température de 18° à 20°, les filets nerveux superficiels commencent à prendre une teinte bleu clair; cette teinte va ensuite en s'accentuant jusqu'à un maximum qui est généralement atteint une heure à une heure et demie après le début de l'expérience. Un contact plus long, outre qu'il expose à la disparition de la coloration élective, présente l'inconvénient grave de communiquer au tissu propre de la dure-mère une coloration bleu foncé qui nuit beaucoup à l'examen ultérieur.

En général, l'endothélium interne a disparu dans sa plus grande partie lors des manœuvres d'étalement et ne vient pas, par suite, contrarier l'observation. Pour obtenir une teinture uniforme et complète de tout le tissu nerveux, et afin de pouvoir suivre dans toute leur étendue des filets à trajet souvent fort long sans qu'une lacune dans la coloration s'y oppose, il est essentiel d'étaler aussi parfaitement que possible la membrane et de la recouvrir largement de la solution de bleu très étendue; autrement, comme, du fait de l'imbibition, la méninge ne tarde pas à se plisser, il en résulte que les sommets des saillies formées par les plis venant plus directement au contact avec l'air que les parties situées dans leurs intervalles, la coloration élective se manifeste plus rapidement sur eux et disparaît aussi avant que les parties plus profondes aient subi une différenciation suffisante.

L'optimum de coloration obtenu, les pièces sont rapidement passées à l'eau salée pure, puis immergées dans la solution aqueuse saturée à froid de picrate d'ammoniaque, dans laquelle elles doivent séjourner douze heures environ. On les retire alors de la solution fixatrice, les égoutte et les monte définitivement dans un

mélange à parties égales de glycérine neutre et de picrate aqueux. Toutefois, les pièces ne sont pas prêtes encore pour l'étude et il est bon d'attendre quelques jours avant de les soumettre à l'examen. On sera, en effet, presque toujours surpris de voir combien, après ce laps de temps, qui peut d'ailleurs être avantageusement prolongé de beaucoup, les préparations ont gagné en netteté, combien l'éclaircissement général des pièces a mis en lumière de détails délicats.

Tant au crâne qu'au rachis, la dure-mère reçoit à la fois des nerfs d'origine sympathique et d'origine cérébro-spinale. Les fibres de ces deux ordres se fusionnent au tronc dans les nerfs sinu-vertébraux de Luschka. A la tête, elles cheminent séparément, les cérébrales naissant pour la plupart des diverses branches de la cinquième paire, les sympathiques accompagnant principalement les rameaux de la méningée moyenne et faisant suite aux plexus carotidiens externes. Cette duplicité d'origine ne répond nullement, comme on serait tenté de le croire, à une distinction aussi tranchée dans leur distribution : une partie des faisceaux satellites des troncs artériels contribue en effet, de concert avec les fibres d'origine cérébrale, à assurer la sensibilité du tissu propre de la méninge.

Les troncs nerveux principaux de la dure-mère sont mixtes et renferment à la fois des fibres à double contour et des fibres nues, avec prédominance des premières dans les faisceaux cérébraux et des secondes dans les nerfs sympathiques. Cependant on observe çà et là, dans diverses régions de la base, et particulièrement au niveau de la tente du cervelet, des faisceaux exclusivement composés de fibres à myéline. En somme, les fibres amyéliniques paraissent l'emporter notablement en nombre sur les autres.

Quoi qu'il en soit de leur origine, les troncs nerveux, d'abord situés tous dans la profondeur du tissu dural, c'est-à-dire à la face externe ou convexe de la dure-mère, comme les vaisseaux, ne tardent pas à se séparer en deux groupes. Les uns, gagnant la surface interne de la membrane, se répartissent en un certain nombre de faisceaux qui se placent au-dessous de l'endothélium, dans les assises toutes superficielles, courant parallèlement les uns aux autres et perpendiculairement à l'axe du cerveau. Ils montent ainsi des diverses régions de la base jusqu'au voisinage du sinus longitudinal supérieur; quelques-uns, poursuivant leur trajet, se réfléchis-

sent dans la grande faux pour s'y terminer. Chemin faisant, ces faisceaux superficiels échangent de nombreuses anastomoses transversales, obliques ou récurrentes, plus ou moins abondantes suivant les régions, et figurent ainsi un plexus assez riche, à peu près uniquement formé de fibres nues, dont la figure 1 peut fournir une idée.

Tandis que les faisceaux du premier groupe courent ainsi à la face interne ou arachnoïdienne de la dure-mère, les autres, restés

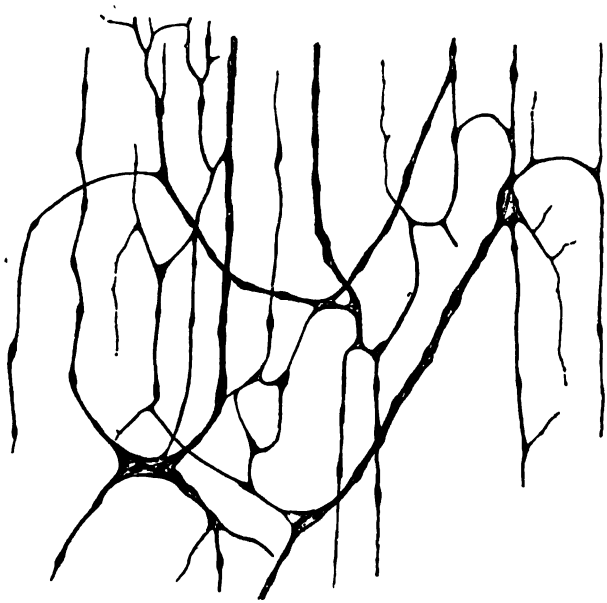

Fig. 1. — Plexus superficiel de la dure-mère cranienne, région pariétale. (Grossis. 100.)

profonds, occupent toujours sa face externe, cheminant en compagnie des artères qu'ils enveloppent à la manière d'un treillis, du moins pour les principales; se ramifiant avec les artères, et jetant sur chacune de leurs collatérales des faisceaux satellites en nombre variable avec l'importance respective de celles-ci (fig. 2). Ces troncs périvasculaires renferment presque toujours quelques fibres à myéline isolées au milieu des fibres nues et facilement reconnaissables aux taches bleu foncé qui marquent leurs étranglements annulaires.

Tous les éléments des faisceaux satellites des artères ne possè-

dent pas un rôle vaso-moteur; on voit, en effet, de temps à autre, se détacher des plexus péri-artériels des fibres soit isolées, soit unies en petits faisceaux, nues ou pourvues d'une gaine myélinique, qui, de même que les fibres émanées du plexus superficiel, parcourent en tous sens le tissu propre de la membrane durale pour s'y terminer ainsi que nous le verrons plus loin. Lorsqu'on suit un rameau artériel de son origine vers sa terminaison, on voit souvent, à un moment donné, son appareil nerveux satellite se réduire à une seule fibre à myéline. Celle-ci, après avoir un certain temps couru,

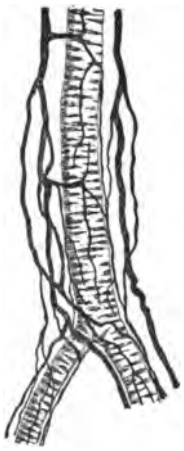

Fig. 2. — Une des branches principales de la Méningée moyenne avec son plexus nerveux. (Grossis. 40.)

indivise, à la surface du vaisseau, ne tarde pas à émettre çà et là, au niveau des points d'émergence de ramuscules artériels, des collatérales satellites de ces ramuscules et tantôt munies comme la fibre elle-même de myéline, tantôt nues.

Dans l'intérieur du tissu dural les fibres à myéline cheminent souvent isolées, parfois réunies en petits groupes, le plus habituellement en compagnie de quelques fibres de Remak. Au point de vue de leur mode de division, elles se comportent comme celles qui accompagnent les vaisseaux. Les très minces faisceaux de fibrilles nues, qui en naissent latéralement ou qui constituent leur terminaison, s'unissent à des fibrilles semblables issues des fibres de Remak pour former au sein de la dure-mère un très vaste réseau

assez lâche et tout à fait irrégulier. Sur le trajet des filaments délicats qui en limitent les mailles apparaissent de nombreux noyaux fusiformes que le bleu de méthylène et le picrate d'ammoniaque colorent en rose violacé. C'est particulièrement aux nœuds du réseau que les noyaux se montrent avec abondance ; en ces points les travées se dissocient en leurs fibrilles constitutives, s'élargissent et figurent de petits lacis extrêmement déliés, figurés et bien décrits par Ivanow.

Cet auteur, nous l'avons vu, admet pour les nerfs propres de la dure-mère un triple mode de terminaison : réseaux terminaux, pinceaux terminaux et fibrilles terminales libres. Tout en reconnaissant l'exactitude des descriptions du savant russe, je ne puis souscrire aux interprétations qu'il fournit des faits observés.

Sous le nom de pinceaux terminaux, Ivanow décrit un mode de terminaison appartenant en propre aux fibres à myéline ou à leurs collatérales, et consistant en un aplatissement à son extrémité libre d'un filament cylindraxile qui se dissocierait en des fibrilles constituantes et prendrait ainsi la forme d'un pinceau plus ou moins allongé. Ces formations apparaîtraient donc comme des corps elliptiques ou fusiformes présentant, sur un fond violet pâle, des stries parsemées de grains bleu foncé de diamètre variable. De plus, on verrait ordinairement les cylindraxes nus des fibres à pinceaux se dissocier en différents points de leur trajet pour se reconstituer ensuite, figurant ainsi une série de pinceaux étagés sur le parcours du faisceau fibrillaire avant sa dissociation définitive.

J'ai, pour ma part, observé bien souvent des formations très voisines de celles que figure et décrit Ivanow sous le nom de pinceaux terminaux, mais je ne pense pas qu'il faille leur attribuer la signification que leur accorde cet auteur. En effet, sur la plupart des fines fibres dépouillées de leur myéline, ainsi que sur les faisceaux de Remak, on voit apparaître, de distance en distance, des noyaux ovalaires plus ou moins allongés suivant l'axe de la fibre, colorés en violet plus ou moins pâle et offrant un aspect strié et granuleux dû à l'étalement à leur surface des fines fibrilles nerveuses variqueuses auxquelles ils sont annexés. Bien souvent j'ai vu de tels noyaux constituer la terminaison apparente d'un filament nerveux. Il était toutefois facile de reconnaître, par un examen plus attentif ou un grossissement plus fort, que la terminaison était non pas réelle, mais simulée par une coloration imparfaite, et que le filament

se poursuivait au delà du dernier renflement nucléaire observé. Si, maintenant, on compare les caractères d'une pareille formation à ceux que décrit Ivanow à ses pinceaux terminaux, on se prendra sans doute à considérer comme assez incertaine l'existence objective d'un tel mode de terminaison.

Pour ce qui est des réseaux terminaux, je n'ai jamais pu non plus me convaincre de l'existence de réseaux fermés comme mode de terminaison réelle d'une fibre isolée ou de plusieurs fibres réunies. Tous les réseaux généraux ou partiels que j'ai rencontrés m'ont toujours paru devoir être considérés non pas comme une fin véritable, mais comme une formation accessoire et contingente, comme un simple intermédiaire entre les fibres nerveuses proprement dites et leurs fibrilles terminales libres.

Aussi, contrairement à Ivanow, qui le regarde comme accessoire et exceptionnel, serais-je très porté à considérer ce dernier mode de terminaison par des fibrilles isolées et libres comme le seul répondant à la réalité.

Lorsqu'on explore, en effet, les diverses couches de la membrane dure-mérienne avec un bon objectif, on rencontre, disséminées çà et là, des arborisations extrêmement délicates et souvent fort complexes de filament variqueux. L'origine de ces formations est toujours un fin faisceau de fibrilles nues, qui peut d'ailleurs émaner lui-même de sources très diverses : fibres périvasculaires, plexus superficiel, réseau amyélinique intermédiaire ou fibres isolées du tissu propre. Les filaments constitutifs de ces arborisations, dans lesquels il est impossible de discerner une structure fibrillaire et qui semblent constitués par les éléments fondamentaux des cylindraxes, paraissent pouvoir s'anastomoser entre eux de temps en temps pour donner lieu à des images qui rappellent certains réseaux terminaux d'Ivanow. Toutefois ce semble être là une disposition inconstante, et la terminaison réelle et ultime se fait toujours par des extrémités libres remarquablement délicates et variqueuses, simples ou en petits bouquets. J'ai représenté en *t*, fig. 3, une arborisation de cette espèce qui fournira, je crois, une idée plus exacte que toute description.

Autant que la simple coloration en bleu de méthylène permet de s'en assurer, je n'ai jamais pu constater l'existence autour de ces terminaisons d'une gaine spéciale, sauf peut-être au niveau des plus petits bouquets terminaux qui semblent plongés au sein d'une

substance particulièrement réfringente. Je crois toutefois pouvoir affirmer que la dure-mère ne renferme pas de corpuscules de Vater, comme le veut Krause.

Reste maintenant à examiner la question, intéressante au double point de vue anatomique et physiologique, de l'existence de cellules

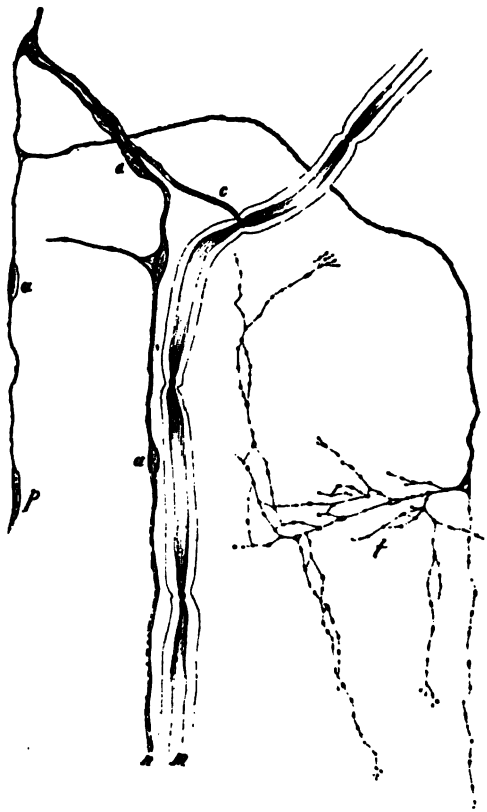

Fig. 3. — Fibres du tissu propre et terminaisons : *m*, fibres à myéline; *n*, fibre nue; *a*, *a*, noyaux; *c*, collatérale de la fibre à myéline; *p*, figure en pinceau; *t*, arborisation terminale. (Grossis. 400.)

ganglionnaires dans la dure-mère. Par un procédé très simple, Nahmacher avait découvert chez l'homme des traînées ganglionnaires annexées aux filets nerveux dans la région de la lame criblée et de l'extrémité antérieure de la faux cérébrale. Sans avoir vérifié chez l'homme les assertions de cet auteur, je dois déclarer n'avoir jamais rien observé de semblable dans les régions correspondantes de la

dure-mère chez le chien. Jantschitz, auparavant, avait décrit un grand nombre de cellules ganglionnaires dans les nœuds du réseau nerveux. Or, il est facile, comme l'a fait Ivanow, de se rendre compte que les éléments ganglionnaires de Jantschitz ne sont autre chose que des noyaux de la gaine des faisceaux fibrillaires, noyaux dont j'ai signalé la présence presque constante dans les nœuds réticulaires.

Mais il est des formations d'un autre genre qui pourraient en imposer aussi pour des éléments ganglionnaires; je veux parler de grosses cellules arrondies, munies parfois de prolongements, très grossièrement granuleuses, et se colorant très faiblement par le bleu de méthylène. On les rencontre disséminées ou en amas, principalement dans les couches profondes de la dure-mère. On n'y rencontre pas de noyau apparent sur les préparations traitées par le procédé d'Ehrlich; par contre, à un examen attentif, le corps cellulaire semble bourré de sphérules réfringentes sensiblement égales en volume et marquées en leur centre d'un point sombre; d'où l'aspect framboisé qu'il présente. La forme de ces éléments, la présence fréquente de prolongements, leur volume et leur coloration pourraient assurément éveiller l'idée de cellules ganglionnaires, particulièrement lorsqu'une fibre nerveuse, passant dans leur voisinage, semble y prendre naissance. Une inspection minutieuse anéantit cette hypothèse; mais, s'il est relativement aisé de nier leur nature ganglionnaire, il l'est, à coup sûr, beaucoup moins d'établir la signification réelle de ces formations. Je rappellerai à ce sujet, que Waldeyer (7) a décrit dans diverses membranes de l'organisme et spécialement dans la dure-mère, d'après les préparations mêmes d'Alexander, des éléments assez analogues : volumineux, arrondis, parfois ramifiés, à protoplasme rempli de grosses granulations masquant parfois le noyau. Il les rapproche des « plasmazellen » et les groupe sous le nom de « cellules du tissu périvasculaire » pour marquer leur siège de prédilection.

Les formes cellulaires que j'ai eues sous les yeux me paraissent susceptibles d'une interprétation un peu différente. Etant données, d'une part, leur analogie morphologique étroite avec les cellules géantes de la moelle des os et, d'autre part, les propriétés ostéogènes que possède la dure-mère chez les jeunes animaux étudiés, je crois pouvoir leur attribuer la valeur de myéloplaxes dérivant de certaines des cellules fixes du stroma dural et en voie d'évolution plus

ou moins avancée; ce qui expliquerait à la fois et leur existence dans les divers plans de la membrane, et leur prédominance dans la profondeur.

Comme la dure-mère cérébrale, l'enveloppe fibreuse de la moelle est riche en nerfs, et particulièrement en fibres amyéliniques. Leur mode de distribution a ceci de particulier que la disposition générale est loin d'affecter une régularité semblable à celle que nous rencontrons dans la région cranienne. Le mode de terminaison est le même.

Index bibliographique.

1. Haller. — *Elementa physiologiæ*. Lausannæ, 1762.

2. Arnold. — *Dissertatio de parte cephalica nervi sympathici in homine*, Heildelbergæ, 1826.

3. Purkinje — Mikroskopisch-Neurologische Beobachtungen. — *Müller's Arch.* 1845.

4. Luschka. — *Die Nerven in der harten Hirnhaut*. Tubingen, 1851; et :
Der *Nervus spinosus* des Menschen. — *Müller's Arch.* 1853.

5. Rüdinger. — *Ueber die Verbreitung des Sympathicus in der animalen Röhre, dem Rückenmarck und Gehirn*. München, 1863.

6. Alexander. — Bemerkungen über die Nerven der *dura mater*. — *Arch. f. mikr. Anat.*, Bd. XI. 1875.

7. Waldeyer. — Ueber Bindegewebszellen. *Arch. f. mikr. Anat.*, Bd. XI, 1875.

8. Jantschitz (I). — Sur les nerfs de la dure-mère spinale et cranienne, travail du lab. du professeur Zawarikin. — *Journ. d'anat. norm et path., et de médecine de Rudneff.* Saint-Pétersbourg, mars-avril 1875, p. 186-214. (En russe.)

9. Hoyer. — In *Jahresberichte über die Fortschritte der Anat. und Phys.*; Nervengewebe, 1875.

10. Key et Retzius. — *Studien in der Anatomie des Nervensystems und der Binde gewebes*. Stockholm, 1875-76.

11. Nahmmacher. — *Die Nerven der dura Mater Cerebri* (Inaug. diss.), Rostock, 1877.

12. Ivanow (B.). — *Les terminaisons nerveuses dans les membranes connectives des mammifères* (Diss. inaug.), Kasan, 1893. (En russe.)

13. D'Abundo (G.). — *La innervazione della dura madre cerebrale*, Communicazione fatta alla societa tra i cultori... — *La Riforma Medica*, anno 10, n° 42, 20 juin 1894.

CELLULES NERVEUSES

EN DÉVELOPPEMENT DANS LA MOELLE ÉPINIÈRE

DU TÊTARD DE LA GRENOUILLE

Par M. ATHIAS

(*Travail du laboratoire du professeur Mathias Duval.*)

Pendant que je travaillais au laboratoire de M. le professeur Duval j'avais la bonne fortune d'assister aux conférences qu'y a faites M. le docteur Azoulay sur la méthode de Golgi.

J'ai fait de nombreux essais avec cette méthode sur les vertébrés supérieurs et, devant les résultats que j'obtenais, M. le professeur Duval m'a engagé à entreprendre des recherches sur la structure du système nerveux des Batraciens. J'ai alors étudié des têtards de grenouille à des périodes larvaires très jeunes.

M. Sala a, il est vrai, étudié la structure de la moelle des batraciens, mais sur des larves presque à terme. En examinant un certain nombre de larves très jeunes à divers stades, j'ai constaté plusieurs faits qui m'ont semblé nouveaux au point de vue du développement des cellules nerveuses. Je consigne, dans les pages qui vont suivre, les résultats principaux de ces observations.

La plus jeune de ces cellules, que j'ai observée dans la moelle du têtard, à peine long de deux centimètres et demi et non encore pourvu de pattes, se trouve située contre la paroi du canal de l'épendyme, entre les cellules épendymaires. Cette cellule (fig. 1, A) présente un corps ovoïde, muni d'un noyau très volumineux, à tel point que son protoplasme ne forme qu'une mince couche superficielle. De son pôle central, c'est-à-dire tourné du côté de l'épendyme, part un prolongement conique, très court et épais; de son pôle

périphérique croît un long prolongement fin, à base conique, qui traverse la substance grise pour se jeter dans la substance blanche et y former une fibre de cordon.

D'autres cellules (fig. 2, A et B), situées encore contre la paroi du canal épendymaire, émettent de leur pôle central soit une espèce de pied court, soit de petites épines; de leur pôle externe se

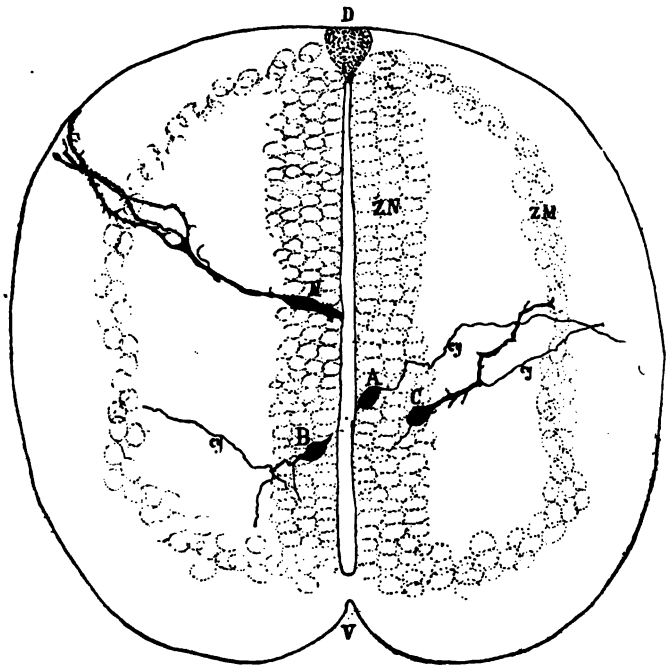

Fig. 1. — Figure d'ensemble, composée à l'aide de préparations de moelle de têtard dépouvu de pattes. — A, cellule très jeune au stade névroblastique; B, cellule à un état plus avancé; C, cellule prête à quitter la zone névroblastique ZN; ZM, zone des grandes cellules marginales de la substance grise; N, cellule névroglique jeune; *cy*, cylindre-axe; D, partie dorsale de la moelle; V, partie ventrale de la moelle.

détache un prolongement assez gros, verruqueux, donnant quelques petites branches fines; il en part un long filament qui, après avoir traversé la substance grise, pénètre dans la substance blanche et y forme soit une seule fibre de cordon, soit deux fibres, l'une ascendante, l'autre descendante par bifurcation en T. Ce filament cylindre-axile peut émettre pendant son trajet des branches allant à des cordons différents; j'ai vu une cellule dont le cylindre-axe donnait un rameau qui se dirigeait vers le cordon postérieur. Le

corps de ces cellules est plus petit que celui de la première cellule décrite; leurs noyaux sont également plus petits relativement à la couche de protoplasma qui y est plus épaisse. J'ai observé encore des éléments de ce genre dans la moelle d'une larve déjà pourvue de ses quatre pattes, et par suite presque à terme.

Pendant que ces cellules restent encore attachées au canal de l'épendyme, leur expansion protoplasmique périphérique, d'où part

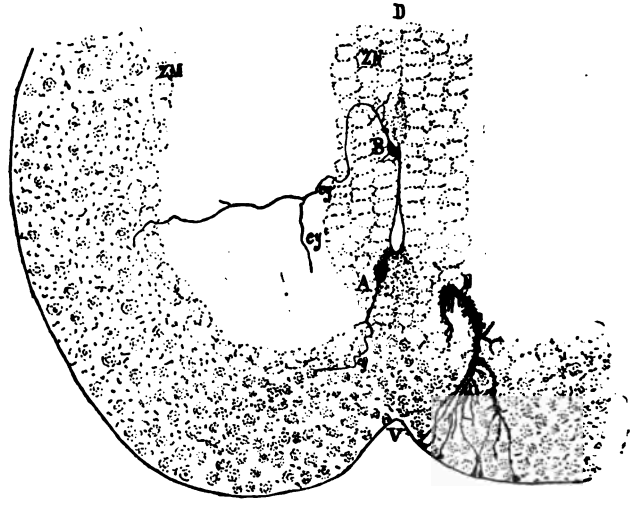

Fig. 2. — Figure d'ensemble composée de deux préparations de moelle de têtard pourvu de quatre pattes. — A, B, cellules nerveuses à l'état névroblastique dont les cylindres-axes se portent à des cordons blancs; *cy* est une branche du cylindre-axe de la cellule B, se rendant peut-être à un autre cordon; N, cellule névroglique adulte; ZN, zone névroblastique; ZM, zone des grandes cellules marginales de la substance grise; D, partie dorsale de la moelle; V, partie ventrale de la moelle.

un cylindre-axe allant à la substance blanche, peut commencer à se ramifier et à donner des branches assez longues, qui se portent dans toutes les directions; leur expansion interne, au contraire, reste telle qu'elle était, c'est-à-dire un cône court et relativement épais (fig. 1, B).

A un certain moment, que je ne puis pas encore préciser, ces cellules épendymaires quittent la paroi du canal de l'épendyme, mais conservent pendant quelque temps un aspect semblable à celui des cellules encore attachées à la paroi du canal. Les caractères de ces cellules situées à une petite distance du canal épendymaire sont (fig. 1, C) : un corps ovoïde plus ou moins régulier, avec

un noyau volumineux et une mince couche de protoplasma à la périphérie; du corps partent deux prolongements : l'un interne, fin, court, légèrement variqueux, représentant le prolongement qui attachait la cellule au canal de l'épendyme : c'est l'ébauche d'un prolongement protoplasmique. L'autre prolongement, externe, peut être soit un filament cylindre-axile fin qui va former une ou plusieurs fibres de la substance blanche, soit, et c'est le cas le plus fréquent, un gros prolongement protoplasmique verruqueux, donnant naissance à quelques petites branches fines, et au cylindre-axe dont les caractères sont les mêmes que dans le premier cas.

Toutes ces cellules nerveuses, encore à un stade très embryonnaire, offrent quelques caractères communs avec les cellules névrogliques épendymaires encore jeunes; elles en diffèrent pourtant surtout par leur prolongement périphérique. Dans les cellules nerveuses, ce prolongement peut être, ainsi que je l'ai dit, soit un cylindre-axe fin, soit un prolongement protoplasmique épineux donnant naissance à un cylindre-axe. Dans les cellules épendymaires névrogliques (fig. 1, N) le prolongement périphérique gros, verruqueux, se divise, au moment d'entrer dans la substance blanche ou un peu avant, en donnant un certain nombre de branches, très épineuses, et qui toutes se terminent par des boutons coniques, ou plus ou moins aplatis à la surface de la moelle, sous la pie-mère. A un stade encore très jeune, c'est exclusivement dans ce prolongement périphérique que réside toute la différence entre les cellules épendymaires nerveuses et les cellules épendymaires névrogliques; en effet le corps de ces deux éléments est également ovoïde, lisse, muni d'un énorme noyau, et offre à son pôle interne soit un prolongement conique, soit une espèce de pied qui le relie à la paroi du canal de l'épendyme. Mais, à mesure que les deux éléments se développent, tous les deux quittent le canal central pour se transformer en éléments adultes. Arrivées à un stade assez avancé, la différence entre les deux espèces de cellules s'accuse davantage : en effet, tandis que le corps de la cellule nerveuse reste plus ou moins glabre et émet des prolongements protoplasmiques plus ou moins longs, le corps et les branches de la cellule névroglique se couvrent d'épines courtes, duveteuses. Dans les deux espèces de cellules le noyau diminue de volume et la couche de protoplasma périphérique augmente à mesure qu'elles s'éloignent du canal de la moelle.

L'aspect et la situation de toutes ces cellules nerveuses en évolution sont précisément ceux de certains neurones devenus adultes que l'on trouve dans les organes nerveux soit du même animal, soit d'animaux différents. Ne pourrait-on pas, après cela, comparer la cellule la plus jeune, encore bipolaire, avec son court prolongement conique central affleurant la surface du canal, et son long prolongement périphérique ou cylindre-axe, à la cellule bipolaire sensorielle de la peau du ver de terre ou à la cellule bipolaire de la muqueuse olfactive des vertébrés? Ces deux sortes de cellules présentent également deux prolongements : l'un périphérique, court, qui affleure dans la première la surface de la cuticule, dans la seconde, la surface de la muqueuse olfactive; l'autre prolongement central se porte, chez le ver de terre, vers la chaîne ganglionnaire ventrale et, dans la muqueuse olfactive, vers le cerveau représenté par le bulbe olfactif. Cette comparaison me semble justifiée par le fait que le canal de l'épendyme est, au point de vue ontogénique, l'homologue de la peau et de la muqueuse olfactive.

J'ai dit aussi que, à mesure que la cellule nerveuse s'éloigne du canal de l'épendyme, elle donne des branches protoplasmiques de plus en plus nombreuses : elle devient donc un neurone plus parfait et se rapproche de plus en plus du neurone adulte et perfectionné tel qu'on le trouve dans les centres nerveux des animaux adultes et développés.

Tous ces faits montrent que :

1° Les cellules nerveuses que j'ai décrites ont une origine épithéliale;

2° Quoique mêlées au début avec les cellules épithéliales non encore différenciées et les cellules névrogliques qui forment la paroi du canal de l'épendyme, on peut déjà les distinguer, grâce à leur expansion périphérique. Cette expansion peut être, soit un cylindre-axe, soit un prolongement protoplasmique donnant naissance à un cylindre-axe. Ces cellules nerveuses présentent en commun, cependant, avec les autres cellules, une petite expansion interne en forme de pied plus ou moins conique affleurant la surface du canal central. C'est là le *stade névroblastique de* His;

3° Ces cellules, s'éloignant de la paroi du canal, accentuent les caractères qui les distinguent des cellules névrogliques, surtout en ce que l'expansion interne peut devenir une expansion protoplas-

mique, et perdent ainsi de plus en plus l'aspect névroblastique pour acquérir celui de neurones adultes ;

4° On peut comparer ces cellules en développement à d'autres neurones adultes que l'on trouve dans les organes nerveux, soit du même animal, soit d'animaux différents.

Mes conclusions peuvent être rapprochées de celles que Ramon y Cajal a tirées de l'étude de la moelle épinière de l'embryon du poulet au huitième jour de l'incubation [1]. Elles les confirment de tous points, de sorte qu'on sait aujourd'hui que chez les embryons de poulet et les têtards de grenouille les cellules nerveuses proprement dites ont même provenance que les cellules névrogliques.

1. Ramon y Cajal, A quelle époque apparaissent les expansions des cellules nerveuses de la moelle épinière du poulet? — Anat. Anzeiger, 1890, nos 21 et 22.

TABLE DES MATIÈRES

DU TOME TRENTE ET UNIÈME

ANATOMIE HUMAINE, GÉNÉRALE, COMPARATIVE

Contribution à l'étude des cellules glandulaires (pancréas), par J. Mouret. 221
Des ganglions de la chaîne nerveuse ventrale des Hirudinées, par Ch. Simon et G. Thiry. 237
L'estomac des cétacés, par MM. Pilliet et Boulart. 258
Contribution à l'étude de la membrane de Corti, par MM. Coyne et Cannieu. 261
Sur l'otocéphalie et la cyclotie, par L. Blanc. 187, 288
Contribution à l'étude du ganglion moyen de la Rétine chez les oiseaux, par D. Bouin. 313
Le mécanisme de la projection de la langue chez le caméléon, par Dewèvre. 343
Anomalie des artères rénales, par Guilleminot. 381
Développement du segment occipital du crâne, par C. Debierre. . 385
Recherches sur l'histogénie du pancréas chez le mouton, par E. Laguesse. 475
Recherches sur le développement du diaphragme et du foie chez le lapin, par A. Brachet. 511
Note sur l'innervation de la dure-mère cérébro-spinale chez les mammifères, par P. Jacques. 596
Cellules nerveuses en développement dans la moelle épinière du têtard de la grenouille, par M. Athias. 610

EMBRYOLOGIE, TÉRATOLOGIE

Le placenta des carnassiers, par Mathias Duval. (*Suite et fin.*) . . 38
Études sur l'embryologie des chéiroptères, par Mathias Duval. . 93, 427
Études expérimentales sur l'influence tératogène ou dégénérative des alcools et des essences sur l'embryon de poulet, par Ch. Féré. 161

PHYSIOLOGIE

De l'action des organes locomoteurs agissant pour produire les mouvements des animaux, par M. Le Hello. 81
Effets produits sur les animaux par la compression et la décompression, par G. Philippon. (*Suite et fin.*) 361

ZOOLOGIE

Sur Pyrophacus horologium, par G. Pouchet. 505

ANALYSES DES TRAVAUX FRANÇAIS ET ÉTRANGERS

Recherches sur la migration des testicules dans les principaux groupes de mammifères, par Soulié. 501
Anatomie des centres nerveux, par J. Déjerine et Mme Déjerine-Klumpke. (E. Retterer.) 383
Recherches sur l'embryogénie et l'anatomie comparée de l'angle de la chambre antérieure chez le poulet et chez l'homme, par Gabriélidès. 311
Étude de quelques faits relatifs à la morphologie générale du système circulatoire; le réseau branchial des poissons, par Biétrix 311
Étiologie des grossesses extra-utérines, par Teinturier 310
L'embryologie comparée, par Roule (E. Retterer) 219

NÉCROLOGIE

Notice sur la vie et les œuvres de Georges Pouchet, par H. Beauregard 1

TABLE DES AUTEURS

ATHIAS. — Cellules nerveuses en développement dans la moelle épinière du têtard de la grenouille 610
BEAUREGARD. — Notice sur la vie et les œuvres de Georges Pouchet 1
BIÉTRIX. — Étude de quelques faits relatifs à la morphologie générale du système circulatoire; le réseau branchial des poissons (*bibl.*) 311
BLANC (L.). — Sur l'otocéphalie et la cyclotie 187, 288
BOUIN (P.). — Contribution à l'étude du ganglion moyen de la rétine chez les oiseaux 313
BRACHET (A.). — Recherches sur le développement du diaphragme et du foie chez le lapin 511
COYNE et CANNIEU. — Contribution à l'étude de la membrane de Corti. 261
DEBIERRE (C.). — Développement du segment occipital du crâne. . 385
DÉJERINE et Mme DÉJERINE-KLUMPKE. — Anatomie des centres nerveux (*bibl.*). 383
DEWÈVRE. — Le mécanisme de la projection de la langue chez le caméléon. 343
DUVAL (M.). — Le placenta des carnassiers. (*Suite et fin.*) . . . 38
DUVAL (M.). — Études sur l'embryologie des chéiroptères. . 93, 427
FÉRÉ (CH.). — Études expérimentales sur l'influence tératogène ou dégénérative des alcools et des essences sur l'embryon de poulet. 161
GABRIÉLIDÈS. — Recherches sur l'embryogénie et l'anatomie comparée de la chambre antérieure chez le poulet et chez l'homme (*bibl.*) 311
GUILLEMINOT. — Anomalie des artères rénales. 381
JACQUES (P.). — Note sur l'innervation de la dure-mère cérébro-spinale chez les mammifères. 596
LAGUESSE (E.). — Recherches sur l'histogénie du pancréas chez le mouton. 475
LE HELLO. — Action des organes locomoteurs agissant pour produire les mouvements des animaux. 81
MOURET. — Contribution à l'étude des cellules glandulaires (pancréas). 221
PHILIPPON (G.). — Effets produits sur les animaux par la compression et la décompression. (*Fin.*) 361
PILLIET et BOULART. — L'estomac des cétacés. 258
POUCHET (G.). — Sur pyrophacus horologium. 505
ROULE. — L'embryologie comparée (*bibl.*). 219
SIMON (C.) et THIRY (G.). — Des ganglions de la chaîne nerveuse ventrale des hirudinées. 237
SOULIÉ. — Recherches sur la migration des testicules dans les principaux groupes de mammifères (*bibl.*). 501
TEINTURIER. — Étiologie des grossesses extra-utérines (*bibl.*). . . 310

TABLE DES PLANCHES HORS TEXTE

FRONTISPICE. — Portrait de Georges Pouchet.
Planches I et II. — Placenta des carnassiers (M. Duval).
Planche III. — Embryologie des chéiroptères (M. Duval).
Planche IV. — Cellules glandulaires [pancréas] (Mouret).
Planche V. — Ganglions de la chaîne nerveuse ventrale des hirudinées (Simon et Thiry).
Planche VI. — Membrane de Corti (Coyne et Cannieu).
Planches VII et VIII. — Ganglion moyen de la rétine chez les oiseaux (Bouin).
Planches IX et X. — Développement du segment occipital du crâne (Debierre).
Planches XI et XII. — Embryologie des chéiroptères (M. Duval).
Planche XIII. — Pyrophacus horologium (G. Pouchet).
Planches XIV, XV et XVI. — Développement du diaphragme et du foie chez le lapin (Brachet).

Le propriétaire-gérant : FÉLIX ALCAN.

Coulommiers. — Imprimerie PAUL BRODARD.

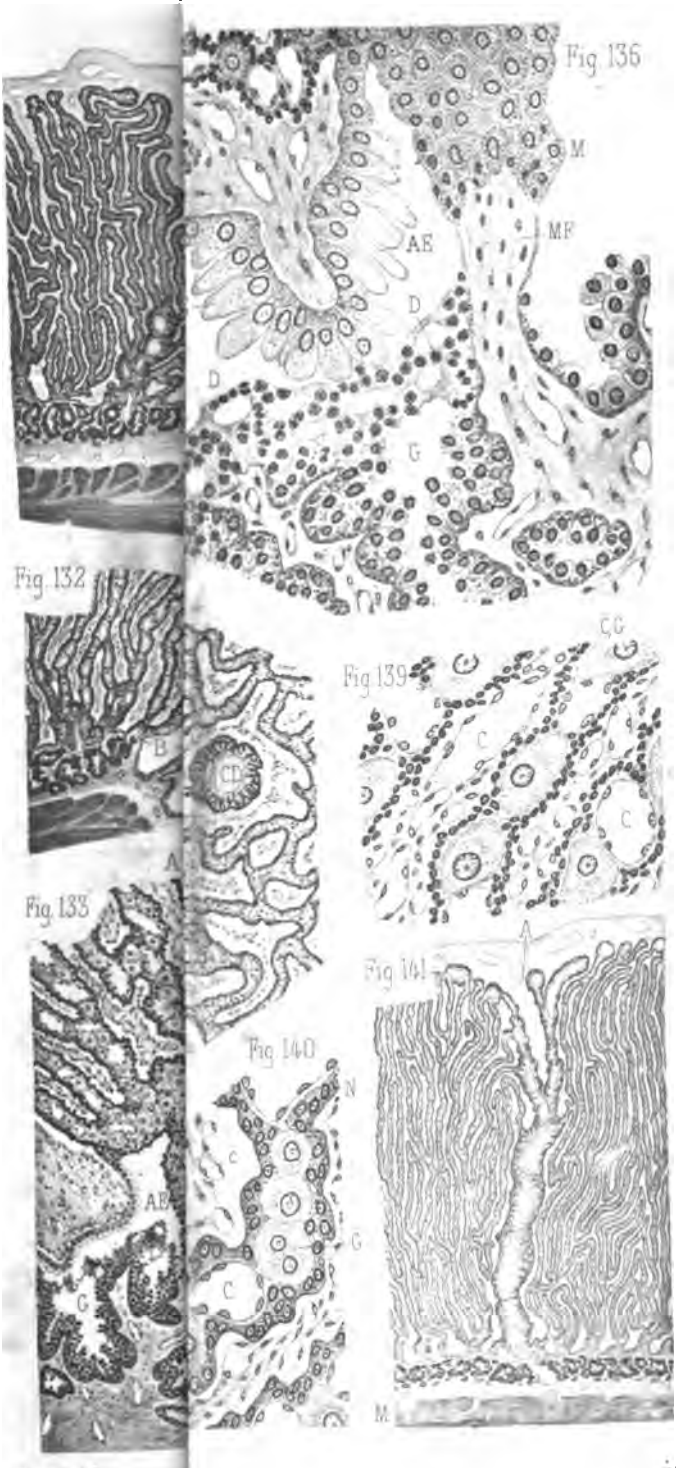

Math. Duval del.

225383

225383

Fig 1.

Fig 2

Fig 3.

Fig 4

Fig. 5

Fig 6.

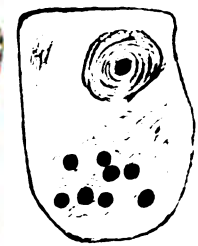

Fig 7

Fig 8

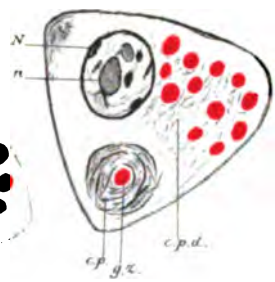

Fig 9.

Fig 10



Fig 11



Fig 12

Fig. 13.

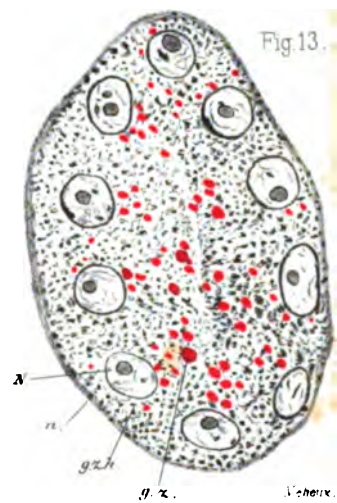

J Mouret, ad. nat. del. Imp. Monrocq à Paris Neheux lith.

Pancréas.

Félix Alcan, Editeur

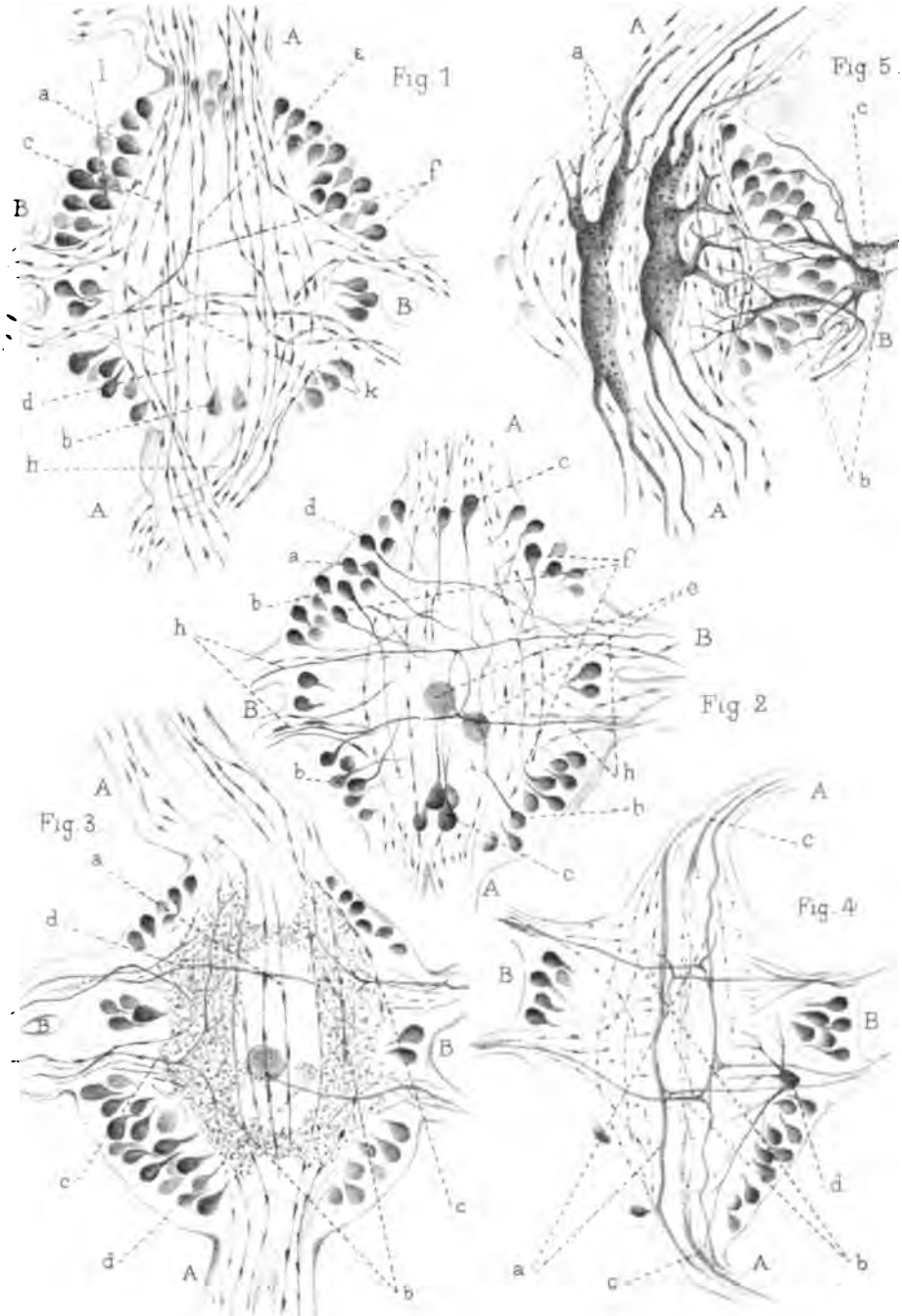

Ch. Simon pinx *Imp. Monrocq, à Paris* *F. Méheux, lith.*

Ganglions de la chaine nerveuse
Ventrale des Hirudinées.

Félix Alcan, Editeur

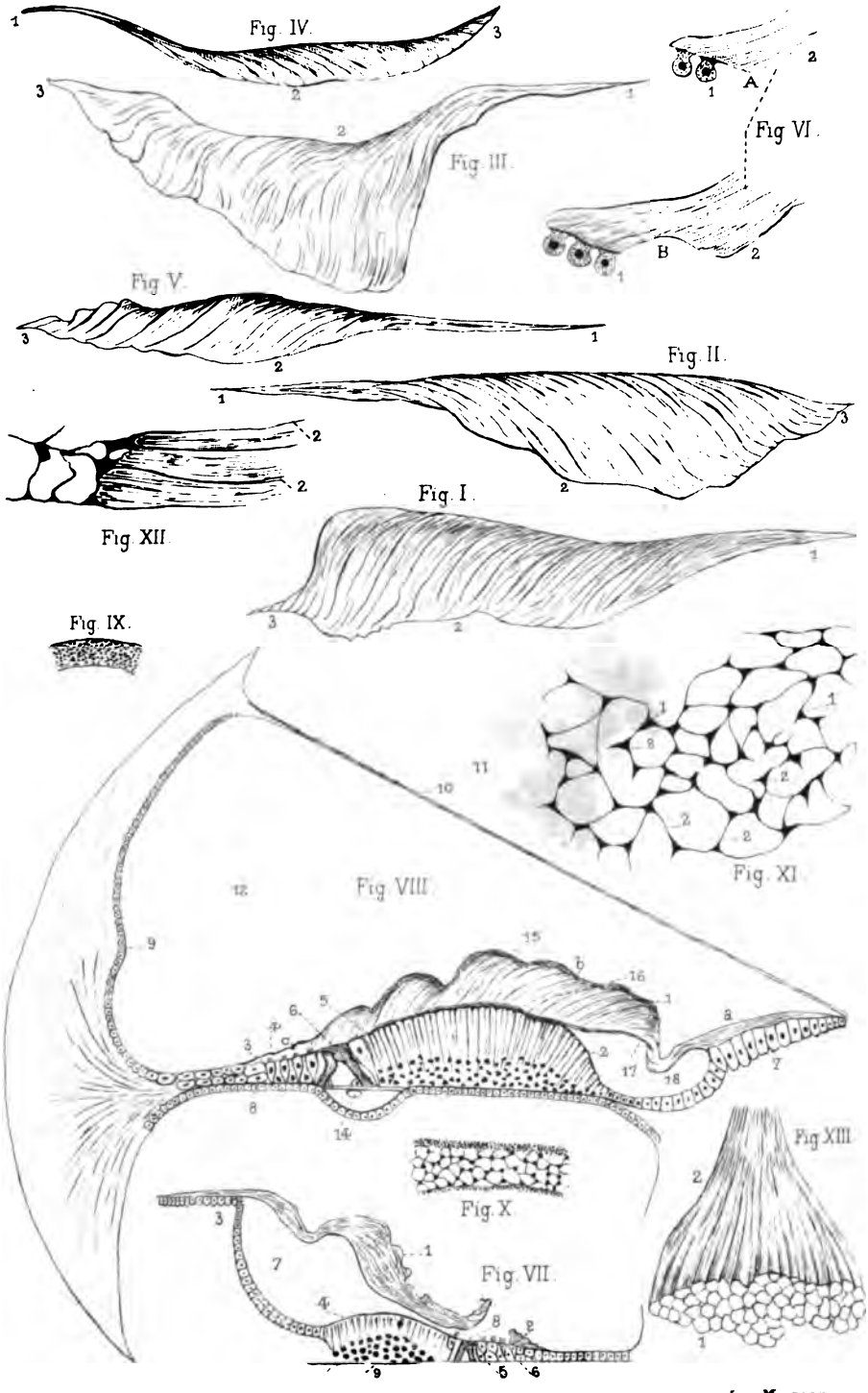

F. Méheux, lith. Imp. Monrocq.

Membrane de Corti

Félix Alcan, Editeur.



E. Bauer del.

A. Bauer lith.

P Bouin del

A Benard lith

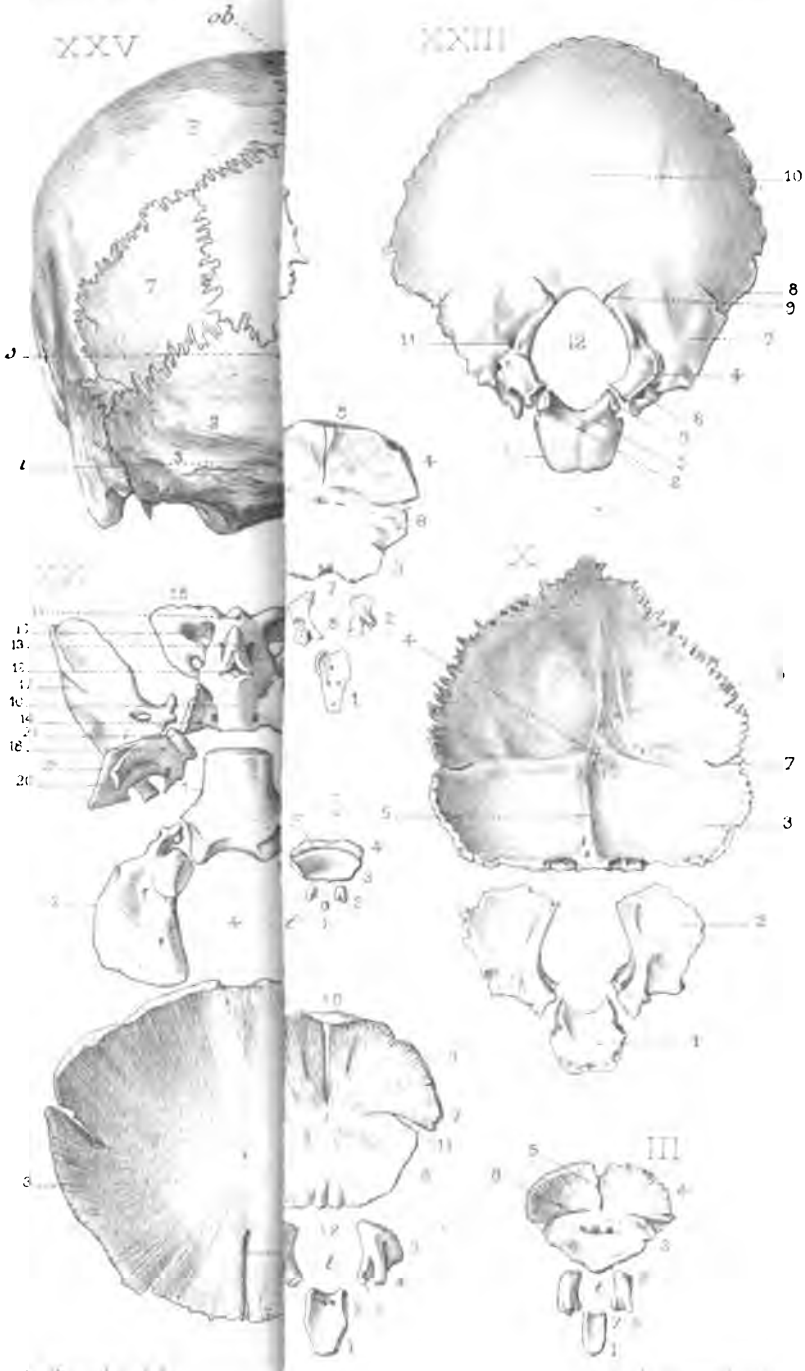

C. Rugghe del.

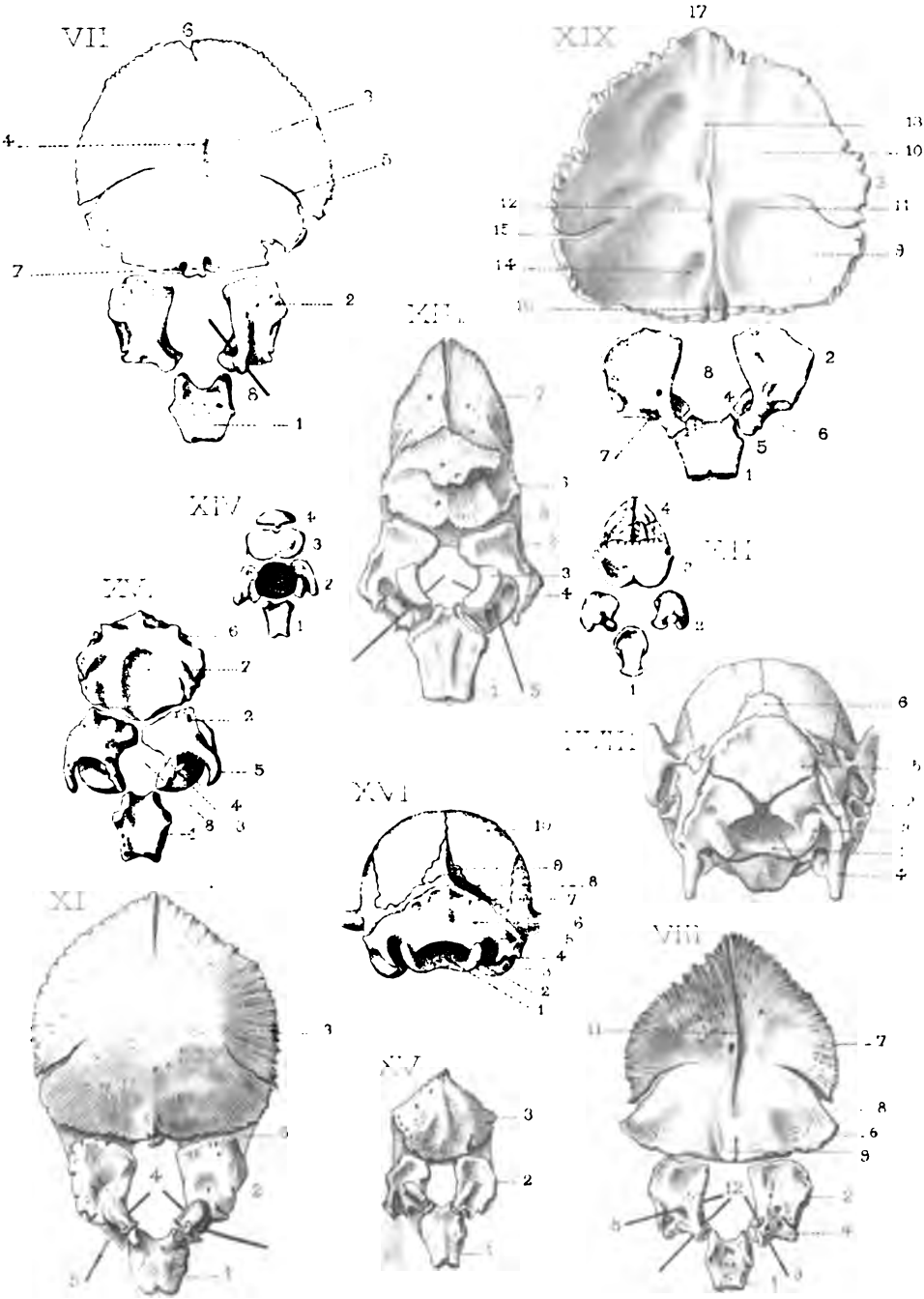

C. Bogg et Cie Imp. Edouard Fry, Paris A. Bénard lith.

Développement du Segment occipital du Crâne.

Félix Alcan éditeur.

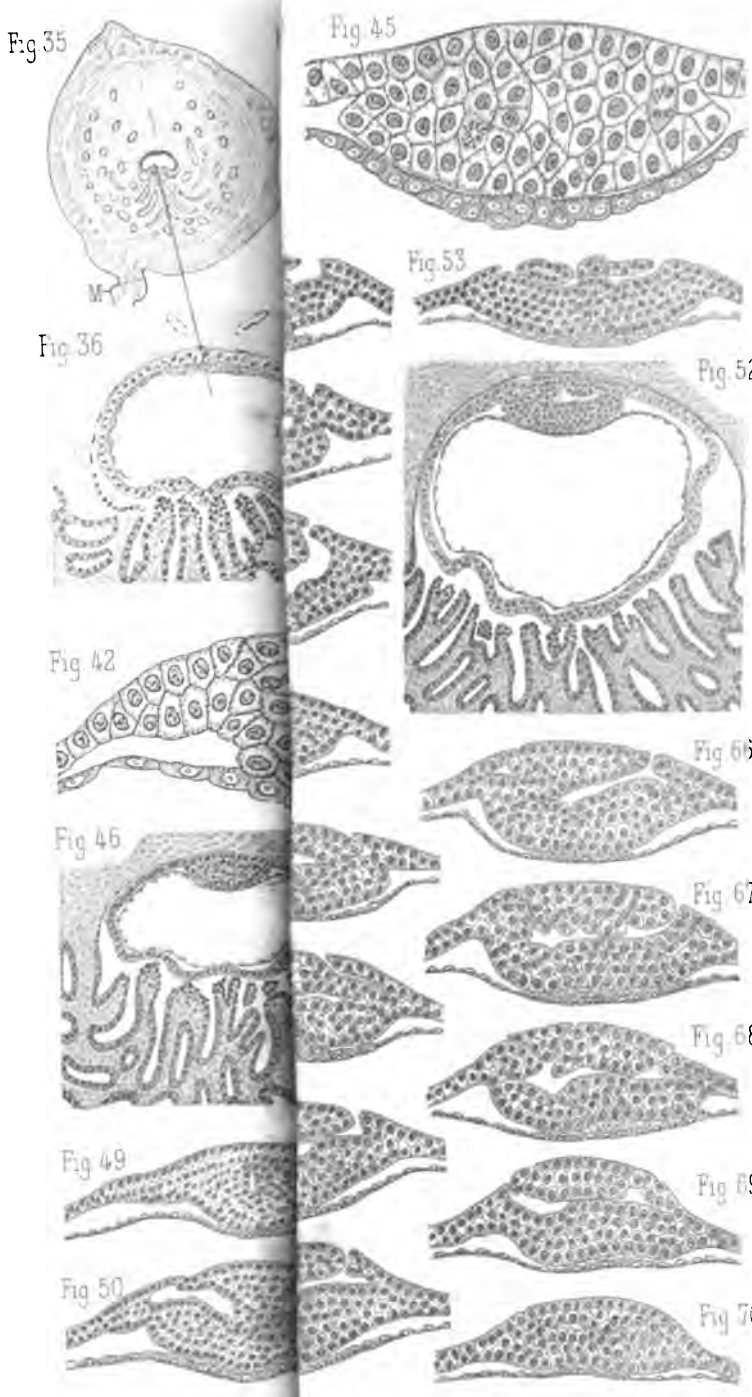

M. thias Duval del.

Arents sc.

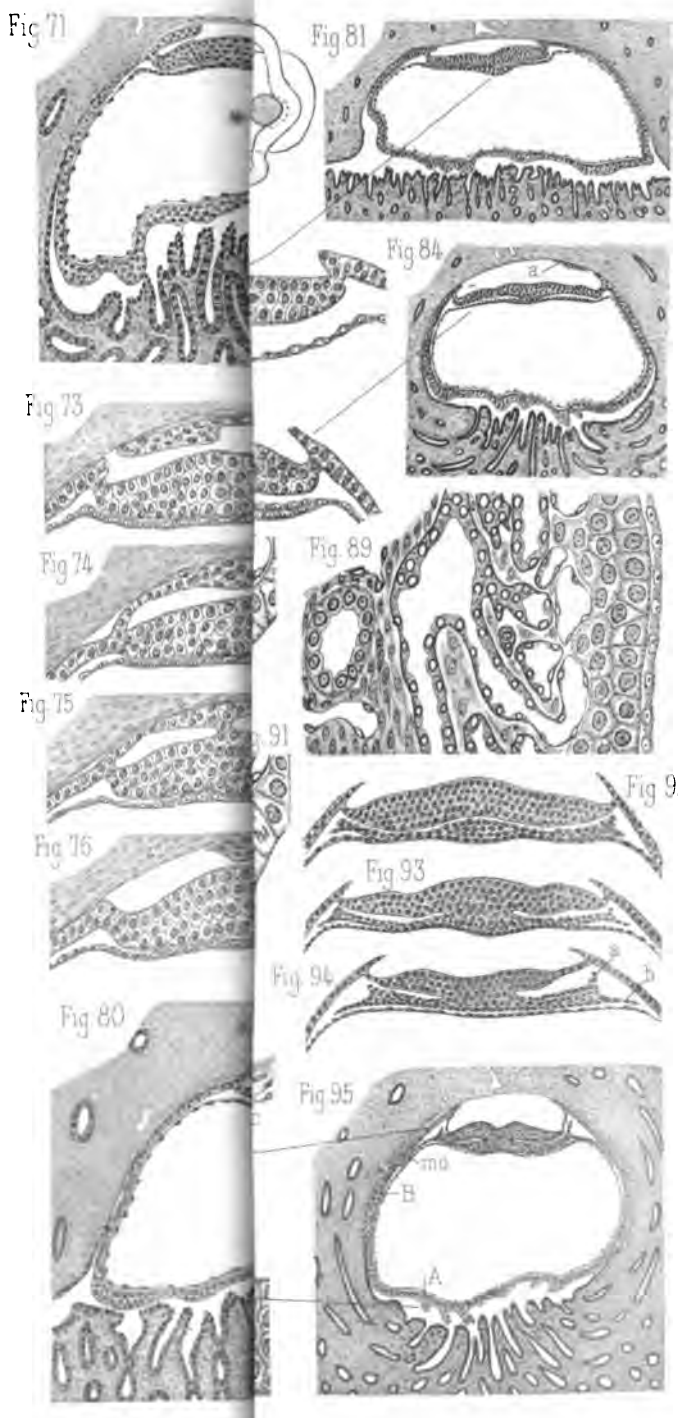

Mathias Duval del. Arents sc

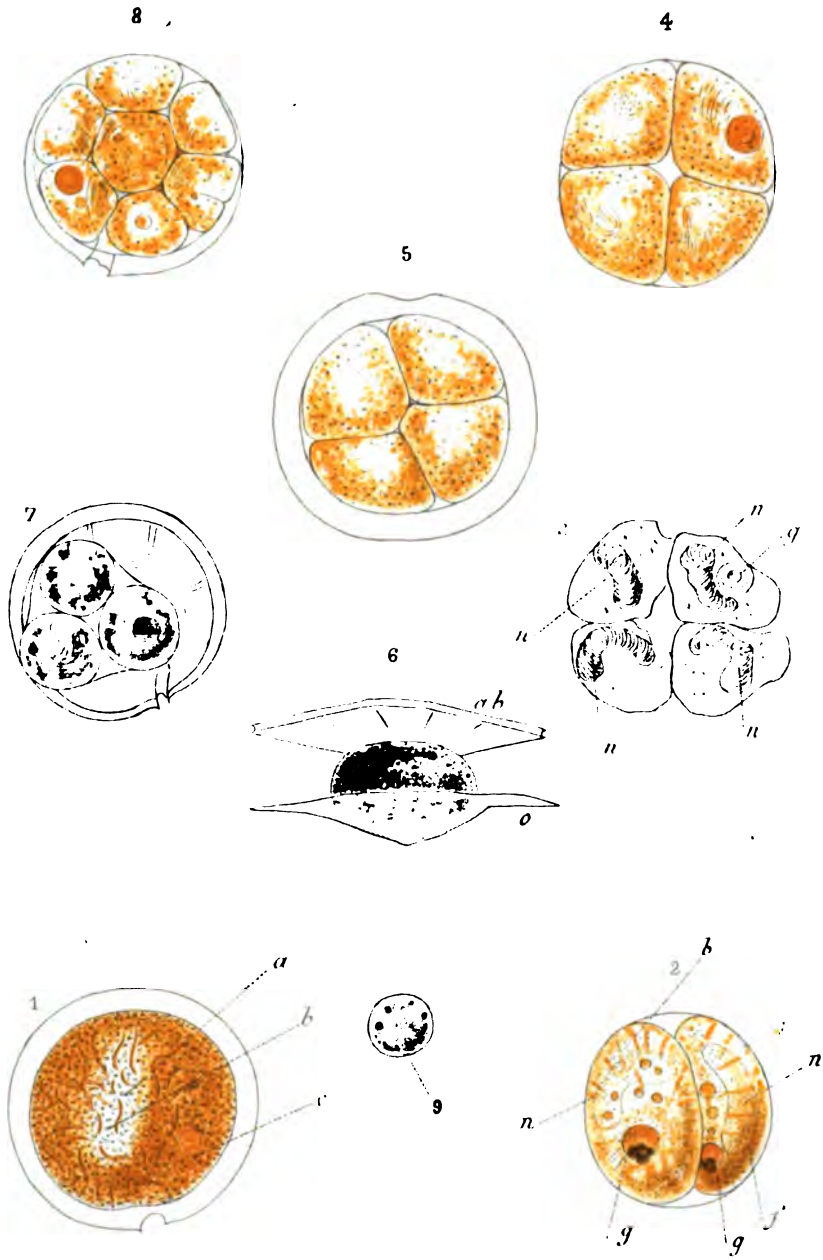

G. Pouchet del. Imp. E. Jouard Bry, Paris. A. Benard lith.

P. Horologium.

Félix Alcan éditeur.

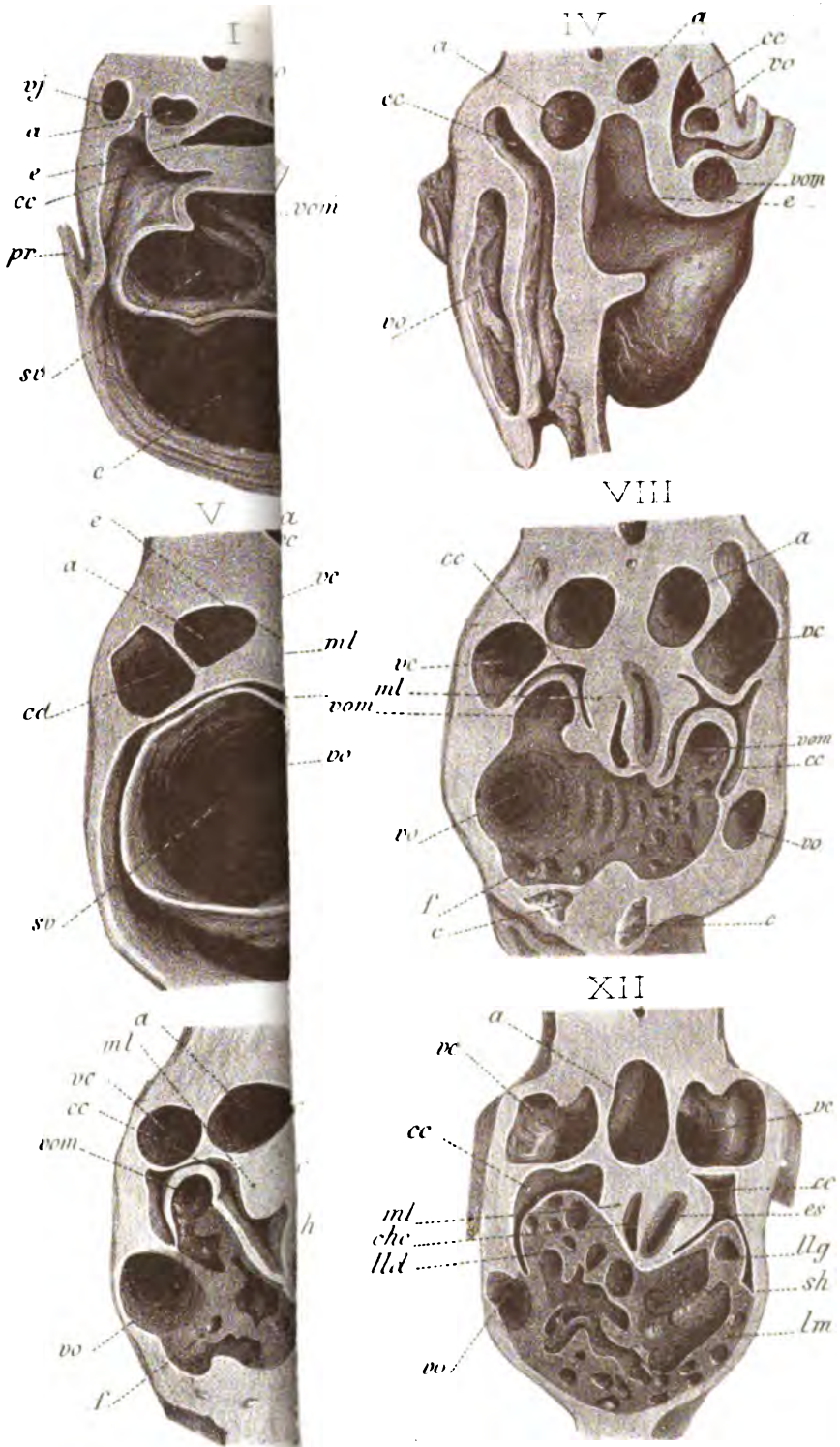

Brachet del. A. Bénard lith.

hez le lapin.

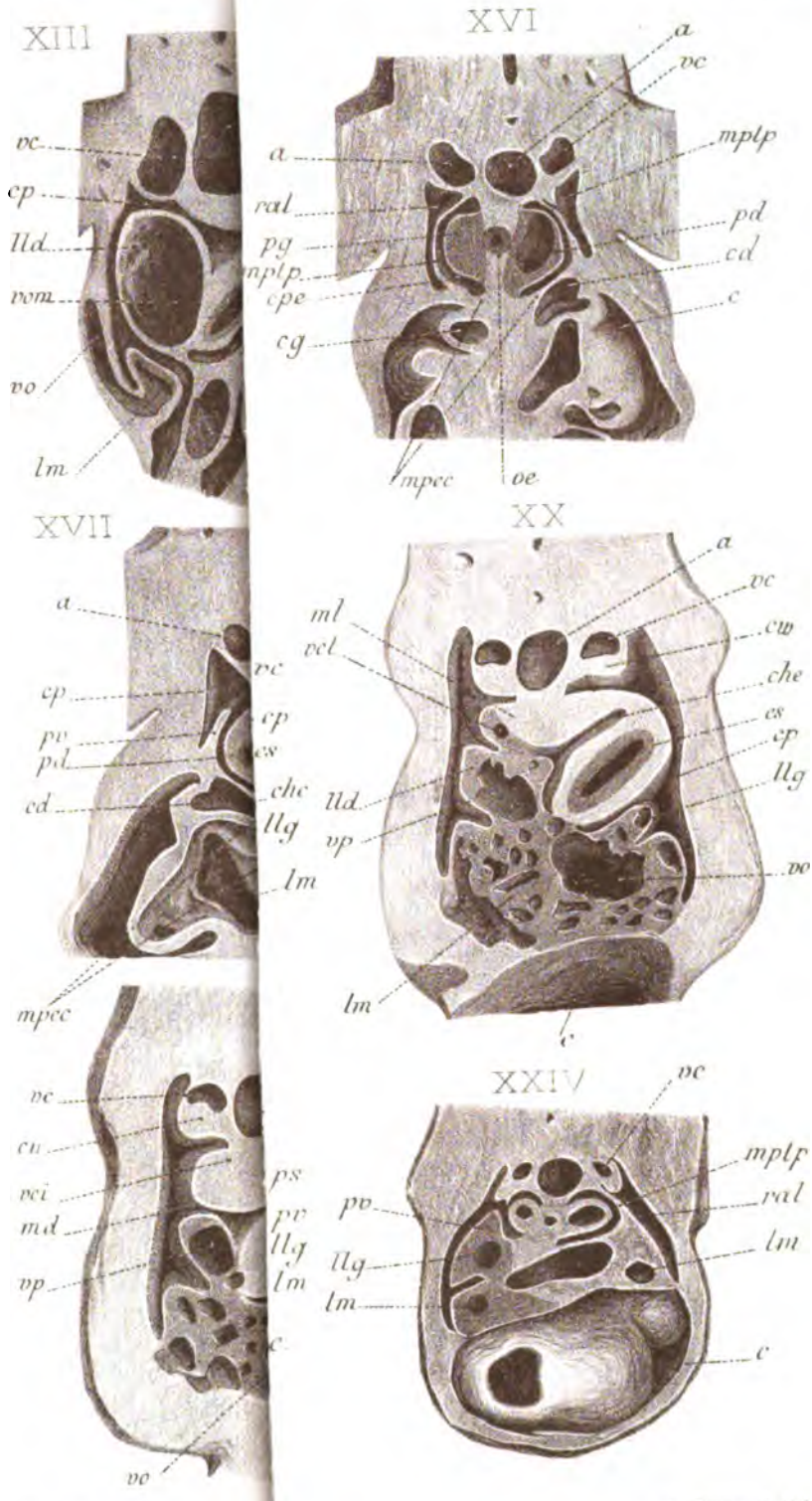

Brachet del.

A. Bénard lith.

hez le lapin.

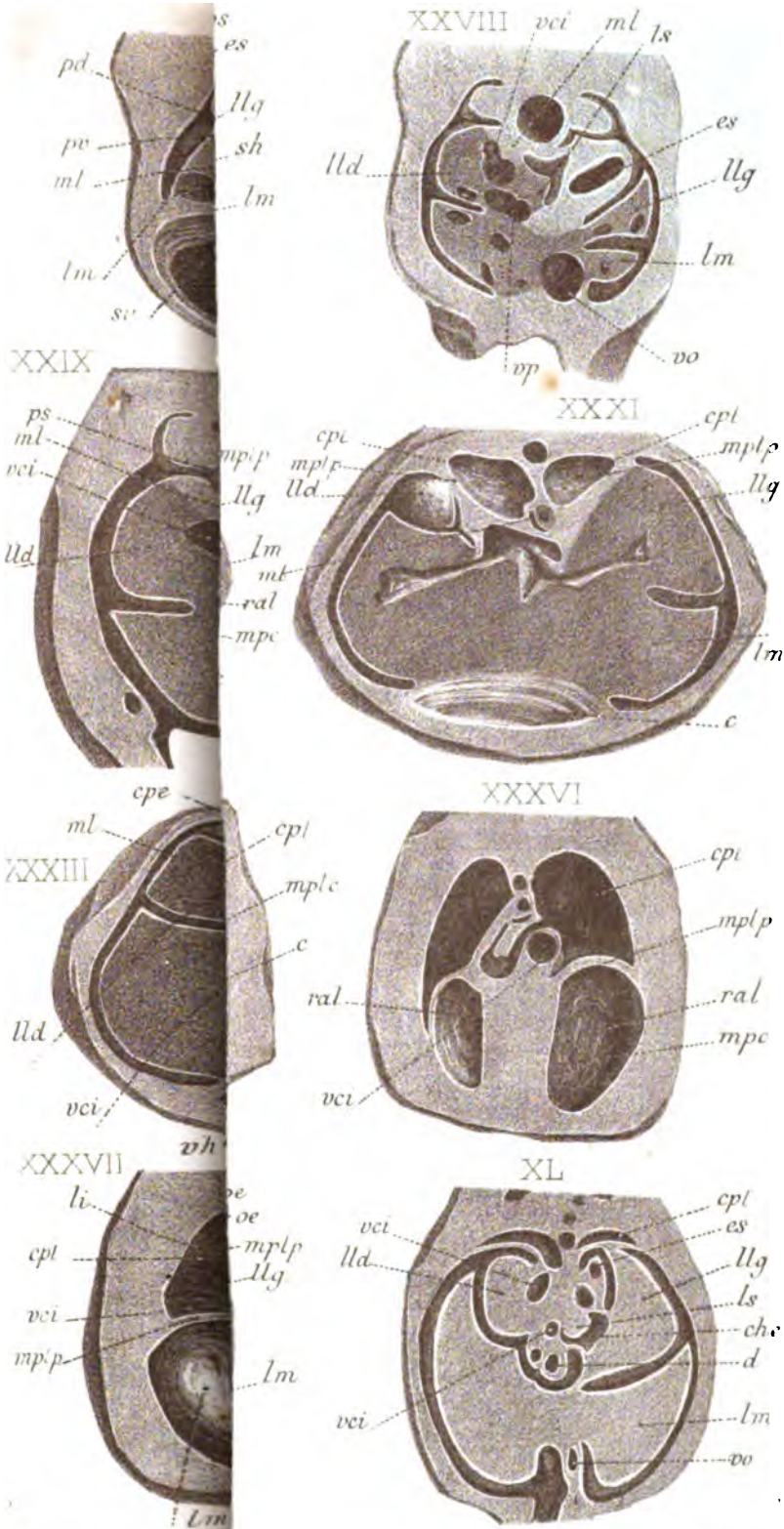

Brachet del. A. Bénard lith.

...hez le lapin.

225383